·胸部影像学·

实性结节型早期肺癌相关因素分析及模型比较

林红东,马伟琼,陈镜聪,周玉祥

【摘要】 **目的:**探讨实性结节型早期肺癌的相关因素,建立良恶性预测模型。**方法:**回顾性分析经手术病理确诊的 241 例实性肺结节患者的临床及 CT 影像学资料,其中恶性结节 160 例作为研究组,良性结节 81 例纳为对照组。通过单因素分析比较两组的临床资料(年龄、性别、吸烟史、恶性肿瘤家族史、肿瘤标记物)和影像学征象(位置、大小、CT 值、边缘征象、内部特征),将组间差异有统计学意义的指标纳入 Logistic 回归分析,建立预测模型,绘制受试者操作特征(ROC)曲线检验其诊断效能,并与北大模型比较。**结果:**右肺、肿瘤标记物升高、锯齿征、分叶-毛刺-胸膜凹陷征、直径、CT 值、钙化、大片坏死、结节周围粟粒征作为实性肺结节良恶性预测因子,建立恶性概率预测模型为 $P=e^x/(1+e^x)$,e 为自然对数,X=−3.107+1.066×右肺+1.540×肿瘤标记物升高+1.593×锯齿征+1.383×分毛凹+0.096×直径+0.016×CT 值−2.697×钙化−3.058×大片坏死−1.713×结节周围粟粒征,其预测实性结节恶性概率的敏感度为 89.4%,特异度为 85.2%,阳性预测值为 85.8%,阴性预测值为 88.9%,符合率为 87.3%,ROC 曲线下面积(AUC)为 0.934(95%CI:0.902～0.966)。将本组数据代入北大模型预测实性结节恶性概率的敏感度为 76.3%,特异度为 65.4%,阳性预测值为 68.8%,阴性预测值为 73.4%,符合率为 70.9%,AUC 为 0.770(95%CI:0.706～0.833)。**结论:**本研究模型诊断效能高于北大模型,有助于提高良恶性肺结节术前预测的准确率。

【关键词】 实性肺结节;肺癌;体层摄影术,X 线计算机;逻辑回归分析

【中图分类号】R814.42;R734.2 【文献标志码】A 【文章编号】1000-0313(2024)11-1453-06

DOI:10.13609/j.cnki.1000-0313.2024.11.005 开放科学(资源服务)标识码(OSID):

Analysis of related factors and model comparison of early solid nodular lung cancer LIN Hong-dong, MA Wei-qiong, CHEN Jing-cong, et al. Department of Radiology, Huizhou Central people's Hospital, Huizhou, Guangdong 516001, China

【Abstract】 **Objective:** To investigate the predictors of early solid nodular lung cancer and establish a benign and malignant prediction model. **Methods:** Clinical data and CT imaging data of 241 patients with solid pulmonary nodules confirmed by surgery and pathology were retrospectively analyzed. 160 patients with malignant nodules were classified as study group and 81 patients with benign nodules were classified as control group. Clinical data (age, sex, smoking history, family history of malignancy, tumor markers) and imaging characteristics (location, size, CT value, marginal signs, internal features) were compared between the two groups by univariate analysis. The indicators with statistically significant differences between groups were included in multivariate logistic regression analysis, the prediction model was established, and receiver operating characteristic (ROC) curve was drawn to test its diagnostic efficiency, and the model was compared with the Peking University model. **Results:** The benign and malignant predictors of solid pulmonary nodules were found in the right lung, elevated tumor markers, serration sign, lobulated-burr-pleural indentation, diameter, CT values, calcification, massive necrosis within nodules, and miliary satellite lesions around nodules. The malignant probability prediction model was set up as $P=e^x/(1+e^x)$ and e was the natural logarithm, X=−3.107+1.066×right lung+1.540×increased tumor marker+1.593×serrated sign+1.383×lobulation-spiculation-pleural indentation+0.096×diameter+0.016×CT value−2.697×calcification−3.058×massive necrosis−1.713×miliary lesions around nodules. The sensitivity, specificity, positive predictive value and

作者单位:516001 广东惠州,惠州市中心人民医院放射科
作者简介:林红东(1983−),男,广东兴宁人,硕士,副主任医师,主要从事胸腹部影像诊断工作。
通讯作者:周玉祥,E-mail:89607248@qq.com

negative predictive value were 89.4%, 85.2%, 85.8%, 88.9%, and 87.3% respectively. The area under ROC curve (AUC) was 0.934 (95%CI: 0.902～0.966). This set of data was substituted into the Peking University model. The sensitivity, specificity, positive predictive value and negative predictive value were 76.3%, 65.4%, 68.8%, 73.4%, and 70.9% respectively. The area under ROC curve (AUC) was 0.770 (95%CI: 0.706～0.833). **Conclusion**: The diagnostic efficacy of this model (0.934) was higher than that of the PKU model (0.770). It is helpful to improve the accuracy of preoperative prediction of benign and malignant solid pulmonary nodules.

【Key words】 Solid nodules; Lung cancer; Tomography, X-ray computed; Logistic regression analysis

肺癌发病率逐年上升，其死亡率在所有恶性肿瘤中位居第一，严重威胁人们生命健康。由于实性结节型早期肺癌其病理级别高，恶性程度比纯磨玻璃结节、混合磨玻璃结节类型的肺癌高，其侵袭性、破坏力较强，生长速度快，倍增时间较短，可更早出现转移，其预后比纯磨玻璃结节、混合磨玻璃结节型肺癌患者差[1-2]，并且实性结节肺癌常与隐球菌、结核、炎性肉芽肿影像表现有一定重叠，术前准确诊断困难[3-4]。目前国内外对肺癌诊断模型的研究有很多，但专门针对实性肺结节的研究较少，而且仍存在很多不足，如肿瘤标记物缺失、研究对象混杂、影像征象单一方式评估等，本研究基于实性肺结节型肺癌的危害性、易误诊性，完善以往研究的不足，通过与良性实性肺结节对照研究，建立预测模型，为提高早期肺癌影像诊断的准确率提供帮助。

材料与方法

1.临床资料

搜集 2014 年 1 月－2022 年 10 月在惠州市中心人民医院就诊的 241 例实性肺结节患者的临床及 CT 影像学资料。恶性结节 160 例作为研究组，其中肺腺癌 126 例，肺鳞癌 34 例；良性结节 81 例作为对照组，其中感染性结节 61 例，良性肿瘤 20 例。研究组纳入标准：①直径≤3 cm 的实性结节；②周围型，未累及段或段以上支气管；③有增强 CT 扫描且图像清晰；④非小细胞癌；⑤临床分期 T1N0M0；⑥临床资料完整。临床资料包括：年龄、性别、吸烟史、恶性肿瘤家族史、肿瘤标志物（CEA、NSE、CyFra21-1）；肿瘤标志物高于正常参考值定义为升高（正常参考值：CEA 吸烟者＜6.5 ug/L，非吸烟者＜5.0 ug/L；NSE 0～16.3 ng/mL；CyFra21-1 0～3.3 ng/mL）。

2.检查仪器及参数

采用 GE 64 排 Lightspeed 螺旋 CT 和 Philips MX-16slice 螺旋 CT。胸部 CT 检查扫描参数：管电压 120 kV，管电流 300 mA，扫描层厚 5 mm，层间距 5 mm，吸气后屏气扫描，扫描范围从肺尖到肺底。增强扫描时采用非离子对比剂碘佛醇（350 mg I/mL），采用高压注射器经手背静脉注射，流率为 3.5 mL/s，剂量 75 mL，延迟 30 s 行动脉期扫描，65 s 行静脉期扫描。薄层重建层厚 1.25 mm，层间距 1.25 mm。肺窗窗宽 1500，窗位－550；纵隔窗窗宽 350，窗位 50。

3.图像分析、测量

薄层图像数据通过后处理工作站 GE ADW4.5 肺结节软件分析，由 2 名具有肺结节诊断 5 年以上经验的医师在不知道病理结果情况下独立对图像分析、测量，意见分歧时协商后达成一致。基于 CT 平扫肺窗观察，观察指标包括：形态、密度、支气管征、血管征、含气空腔（空泡、空洞）、边缘特征（分叶、锯齿或毛刺、胸膜凹陷）及瘤周围病灶，边缘特征采用组合方式作为评估指标。测量内容：直径、平均 CT 值、体积；平均 CT 值测量时避开血管、钙化，选取 3 个感兴趣区（region of interest，ROI）区 CT 值取平均值；静脉期 CT 增强图像观察强化是否均匀，内部是否存在坏死无强化区，坏死区大于或等于肿瘤横断面积 50%定义为大片坏死，小于 50%为局灶坏死。

4.统计学方法

采用 SPSS 21.0 进行统计学分析，分类变量以频数例（%）表示，计数资料采用四方格卡方检验、Fisher 确切概率法比较组间差异；符合正态分布的计量资料以平均数 $\bar{x}\pm s$ 表示，采用独立样本 t 检验比较组间差异；非正态分布的计量资料以中位数 M（Q1，Q3）表示，采用 Mann-Whitney U 检验比较组间差异；以 $P<0.05$ 为差异具有统计学意义。先行逐步回归分析筛选自变量，再进行多因素 Logistic 回归分析建立模型。

结　果

1.临床资料与影像学征象比较

年龄、肿瘤标记物升高、结节发生右肺在良恶性结节组间差异有统计意义（$P<0.05$），性别、吸烟史、恶性肿瘤家族史、结节发生上叶与非上叶在良恶性结节组间差异无统计学意义（$P>0.05$）。瘤肺界面锯齿状（图1）、单一分叶、分叶-毛刺-胸膜凹陷、大片坏死（图

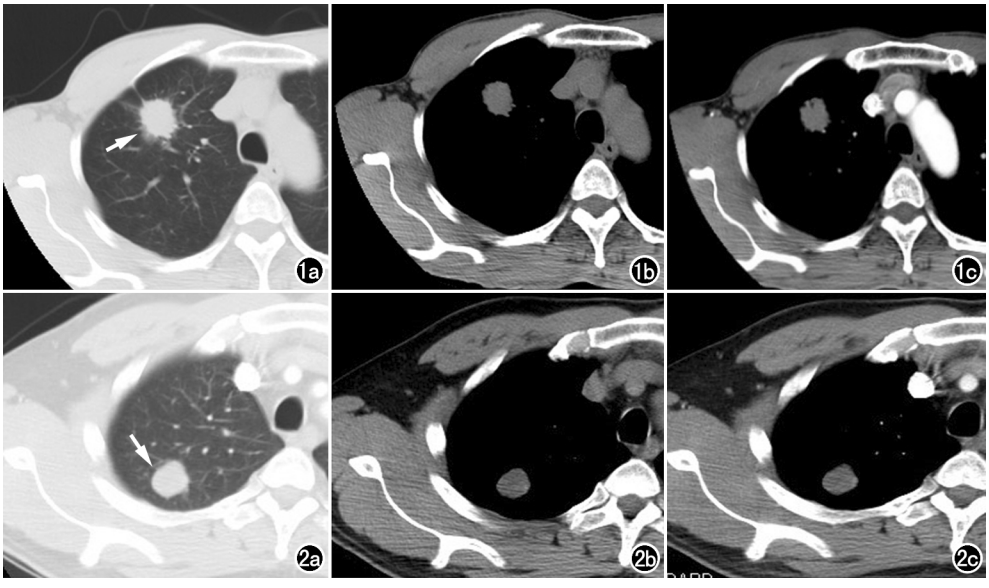

图 1　男，46 岁，CEA 升高，病理为中分化腺癌。a)肺窗示右肺上叶见一卵圆形软组织影(箭)，边缘锯齿状，可见分叶、密集毛刺，邻近胸膜凹陷；b)平扫示结节内部密度均匀，CT 值约 33 HU；c)增强扫描示病灶呈轻度、较均匀强化。　**图 2**　男，40 岁，CEA 正常，病理为肺结核，内部大片干酪性坏死。a)肺窗示右肺上叶见一卵圆形软组织影(箭)，边界光整，无分叶、毛刺及胸膜凹陷，周边见粟粒卫星灶；b)平扫示结节内部密度均匀，CT 值约 15 HU；c)增强扫描示病灶内部未见强化。

表 1　一般临床资料比较

临床资料	恶性结节(n=160)	良性结节(n=81)	统计值	*P* 值
性别/例(%)			1.397	0.237
男	88(55.0)	51(63.0)		
女	72(45.0)	30(37.0)		
年龄/岁	59±10.3	54±9.0	3.681	<0.001
吸烟史/例(%)	53(33.1)	28(34.6)	0.050	0.823
恶性肿瘤家族史/例(%)	3(1.9)	4(4.9)	—	0.229*
肿瘤标记物升高/例(%)	81(50.6)	13(16.0)	27.022	<0.001
位置/例(%)				
上叶/非上叶	86(53.8)/74(46.2)	44(54.3)/37(45.7)	0.007	0.933
右肺/左肺	106(66.3)/54(33.7)	40(49.4)/41(50.6)	6.407	0.011

注：* 为 Fisher 确切概率法。

表 2　影像征象比较

影像征象	恶性结节(n=160)	良性结节(n=81)	统计值	*P* 值
瘤-肺界面/例(%)			48.753	<0.001
光整	29(18.1)	51(63.0)		
锯齿征	131(81.9)	30(37.0)		
单一分叶/例(%)	12(7.5)	19(23.5)	12.216	<0.001
分叶＋毛刺/例(%)	5(3.1)	6(7.4)	1.388	0.239[b]
分叶＋毛刺＋胸膜凹陷/例(%)	103(64.4)	23(28.4)	27.905	<0.001
分叶＋胸膜凹陷/例(%)	21(13.1)	9(11.1)	0.200	0.655
毛刺/例(%)	4(2.5)	1(1.2)	—	0.666*
毛刺＋胸膜凹陷/例(%)	16(10.0)	9(11.1)	0.071	0.789
胸膜凹陷/例(%)	2(1.3)	4(4.9)	—	0.100*
结节周/例(%)				
渗出灶	16(10.0)	8(9.9)	0.001	0.976
晕征	2(1.3)	9(11.1)	9.848	0.002[b]
粟粒灶/例(%)	11(6.9)	28(34.6)	30.405	<0.001
含气空腔/例(%)	42(26.3)	12(14.8)	4.045	0.044
支气管征/例(%)	61(38.1)	8(9.9)	21.001	<0.001
大片坏死/例(%)	10(6.3)	34(42.0)	45.989	<0.001
局灶坏死/例(%)	17(10.6)	6(7.4)	0.645	0.422
钙化/例(%)	3(1.9)	20(24.7)	29.840	<0.001[b]
直径/mm	21(15.0，24.0)	16(11.0，25.0)	−3.801	<0.001
CT 值/HU	28(21.0，35.0)	20(10.0，34.0)	−1.821	0.069

注：[b] 为卡方连续校正，* 为 Fisher 确切概率法。

2)、钙化、直径、结节周围晕征及粟粒影、含气空腔、支气管征在良恶性结节组间差异有统计意义($P<0.05$)。单一毛刺、单一胸膜凹陷、分叶-胸膜凹陷、毛刺-胸膜凹陷、局灶坏死、结节周渗出灶、CT 值在良恶性结节组间差异无统计意义($P>0.05$，表 1、2)。

2.模型建立

根据逐步回归分析结果，将右肺、肿瘤标记物升高、锯齿征、分叶-毛刺-胸膜凹陷征、直径、CT 值、钙化、大片坏死、结节周粟粒征纳入多因素 Logistic 回归分析，建立恶性概率预测模型为 $P=e^x/(1+e^x)$，e 为自然对数，X＝－3.107＋1.066×右肺＋1.540×肿瘤标记物升高＋1.593×锯齿征＋1.383×分毛凹＋0.096×直径＋0.016×CT 值－2.697×钙化－3.058×大片坏死－1.713×结节周围粟粒征。绘制受试者操作特征(receiver operating characteristic，ROC)曲线，计算出 ROC 曲线下面积(area under curve，AUC)为 0.934(95%CI：0.902～0.966，$P<0.001$)，利用约登指数确定最佳截断值为 0.746，预测实性肺结节恶性概率的敏感度为 89.4%，特异度为 85.2%，阳性预测值为 85.8%，阴性预测值为 88.9%，符合率为 87.3%(表 3～4，图 3)。

将本组数据代入北大模型 $P=e^x/(1+e^x)$，X＝－4.496＋0.07×年龄＋0.676×直径＋1.267×肿瘤家族史＋0.736×毛刺－1.615×钙化－1.408×边界清晰。绘制 ROC 曲线，AUC 为 0.770(95%CI：0.706～0.833)，利用约登指数确定最佳截断值为 0.417，预测实性肺结节恶性概率的敏感度为 76.3%，特异度为 65.4%，阳性预测值为 68.8%，阴性预测值为 73.4%，符合率为 70.9%(表 4，图 3)。

讨 论

随着多层螺旋 CT 在临床的广泛运用，越来越来多肺结节被发现，准确判断其是否为肺癌成为首要问题，通过建立数学模型，减少主观因素影响，提高早期肺癌术前诊断的准确率，及早手术，能极大提高患者术后的生存率[5-6]，减少不必要的随访导致延误治疗、不良临床后果的发生。

有研究[7-8]认为患者年龄越大，肺结节的恶性概率越大，北大模型[9]预测因子出现年龄、恶性肿瘤家族史，但其未能成为本研究的预测因子，可能跟本组病例均为实性结节有关，且良性对照组中以感染结节为主，

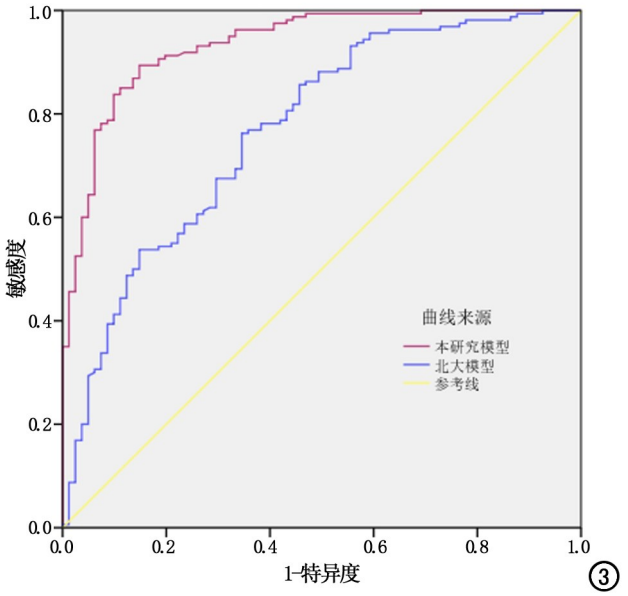

图 3 本研究模型与北大模型预测实性肺结节恶性概率的 ROC 曲线。

表 3 良恶性肺结节回归分析结果

项目	逐步回归分析		多因素 Logistic 回归			
	标准化系数	P 值	回归系数	OR 值	P 值	95% CI
右肺	0.112	0.016	1.066	2.903	0.019	1.195～7.053
肿瘤标记物升高	0.150	0.002	1.540	4.667	0.003	1.714～12.706
锯齿征	0.205	<0.001	1.593	4.917	<0.001	2.011～12.023
分毛凹	0.187	0.001	1.383	3.989	0.004	1.558～10.213
分凹	0.143	0.006	1.304	3.685	0.067	0.911～14.911
空腔	0.107	0.020	1.187	3.276	0.065	0.927～11.575
大片坏死	－0.306	<0.001	－3.058	0.047	<0.001	0.014～0.157
结节周围粟粒征	－0.166	0.001	－1.713	0.180	0.002	0.060～0.544
CT 值	0.111	0.020	0.016	1.016	0.047	1.000～1.031
直径	0.144	0.003	0.096	1.100	0.002	1.034～1.170
钙化	－0.191	<0.001	－2.697	0.067	0.003	0.012～0.395
常数	－	0.017	－3.107	0.045	<0.001	－

注：分毛凹是指结节的边缘同时出现分叶、毛刺、胸膜凹陷；分凹是指结节边缘只出现分叶、胸膜凹陷征，无毛刺。

表 4 本研究模型与北大模型预测实性肺结节恶性概率的效能比较

模型	AUC	标准误	P 值	敏感度	特异度	95%CI
本研究模型	0.934	0.016	<0.001	89.4%	85.2%	0.902～0.966
北大模型	0.770	0.033	<0.001	76.3%	65.4%	0.706～0.833

两组肺结节年龄分布相近，恶性肿瘤家族史在本组病例出现比例小且分布相对均衡。有研究[10-11]认为恶性结节好发于上叶，原因是上叶更易沉积致癌物质，但本研究显示实性结节肺癌发生在右肺的构成比显著大于良性肺结节组，而良恶性结节发生在肺上叶与非上叶比较中并未出现显著差异，本研究与么娜等[12]研究结果一致。

实性肺结节良恶性与其直径大小相关，随着结节增大，恶性概率也增大[13-14]。北大模型中以结节直径为预测因子，钙化为良性结节保护因素，与本研究结果相一致。以往的大部分研究模型[15,16,18-20]都是以磨玻璃结节、混合磨玻璃结节、实性肺结节纳为研究对象，不同类型的肺结节恶性征象表现不尽相同，并且研究对象混杂可能会导致其诊断效能减低，本研究以实性肺结节为研究对象，本模型诊断效能可能优于前者。以往的预测模型研究[16,17,19,20]中均未纳入结节内部坏死、结节周围卫星灶等因素，本研究显示结节内部大片坏死、结节周围卫星灶作为实性结节保护因素，原因可能为本组病例良性结节中大部分为感染性肉芽肿。

既往的研究模型[16-20]对肺结节恶性边缘征象均为独立方式纳入，但在实际工作中，恶性征象往往不是单一方式出现，本研究首次对恶性边缘征象采用组合方式作为评估指标，其场景更接近日常临床工作，以往研究均显示结节边缘出现毛刺、分叶为恶性概率大[8,15,21]，恶性边缘征象越多，恶性概率增大[12]，本研究显示 61%肺癌结节边缘同时出现分叶、毛刺、胸膜凹陷征，结节边缘同时出现分叶-毛刺-胸膜凹陷征为实性肺结节独立危险因素。CT 影像联合肿瘤标记物可以提高早期肺癌诊断[22]，然而目前大部分研究模型却忽略该类指标，本研究显示实性肺结节患者出现肿瘤标记物升高患肺癌的概率是肿瘤标记物正常患者的 4.7 倍。

有研究显示[23]实性肺结节良恶性鉴别中多征象组合比单一征象诊断效能高。本研究模型是国内第一个以组合边缘征象、肿瘤标记物作为评估指标建立的预测模型，比北大模型纳入更多临床资料、影像学征象。本研究通过多因素分析显示右肺、肿瘤标记物升高、锯齿征、分叶-毛刺-胸膜凹陷征、直径、CT 值、钙化、大片坏死、结节周粟粒征作为实性肺结节良恶性的预测因子，建立实性肺结节良恶性预测模型，计算出 AUC 为 0.934(95%CI：0.902～0.966)，本研究具有较高的诊断效能，预测实性肺结节恶性概率的敏感度为 89.4%，特异度为 85.2%，阳性预测值为 85.8%，阴性预测值为 88.9%，符合率为 87.3%。而北大模型在本组数据的 AUC 为 0.770(95%CI：0.706～0.833)，其预测实性肺结节恶性概率的敏感度为 76.3%，特异度为 65.4%，阳性预测值为 68.8%，阴性预测值为 73.4%，符合率为 70.9%。本研究模型诊断效能高于北大模型。

本研究存在的不足：第一，本研究为单中心回顾分析，总样本量偏少，而且各病理类型样本数存在差异，可能导致研究结果偏倚。第二，本研究受限于原始数据，未能进行内部验证。第三，本研究只对肿瘤标志物升高作为研究指标，并未对其升高幅度导致的影响进行分析。

综上所述，本研究以右肺、肿瘤标记物升高、结节边缘锯齿征、分叶-毛刺-胸膜凹陷征、直径、CT 值、结节内大片坏死、钙化、结节周围粟粒征为预测因子，建立数学模型预测实性结节型早期肺癌，可以提高实性结节型肺癌术前诊断准确率，最大程度减少影像科医生的主观性或经验不足等因素影响实性肺结节影像诊断结果的可靠性。

参考文献：

[1] Lee SM，Park CM，Paeng JC，et al. Accuracy and predictive features of FDG-PET/CT and CT for diagnosis of lymph node metastasis of T1 non-small-cell lung cancer manifesting as a subsolid nodule[J]. Eur Radiol，2012，22(7)：1556-1563.

[2] Iwano S，Umakoshi H，Kamiya S，et al. Postoperative recurrence of clinical early-stage non-small cell lung cancers：a comparison between solid and subsolid nodules[J]. Cancer Imaging，2019，19(1)：33.

[3] 樊梦思，赵红，曹捍波，等.基于 CT 平扫影像组学模型鉴别结节/肿块型肺隐球菌病及肺腺癌与肺结核[J].中国医学影像技术，2020，36(6)：853-857.

[4] 易黎，陶雅红，陈智勇，等.免疫功能正常者肺隐球菌病临床表现及 CT 特征分析[J].临床放射学杂志，2023，42(1)：51-55.

[5] Goldstraw P，Chansky K，Crowley J，et al. The IASLC lung cancer staging project：Proposals for revision of the TNM stage groupings in the forthcoming (eighth) edition of the TNM classification for lung cancer[J]. J Thorac Oncol，2016，11 (1)：39-51.

[6] 王鑫，支修益.国际肺癌研究协会(IASLC)第八版肺癌 TNM 分期解读[J].中华胸部外科电子杂志，2016，3(2)：70-76.

[7] Swensen SJ，Silverstein MD，Ilstrup DM，et al. The probability of malignancy in solitary pulmonary nodules. Application to small radiologically indeterminate nodules[J]. Arch Intern Med，1997，157(8)：849-855.

[8] Yang L，Zhang Q，Bai L，et alAssessment of the cancer risk factors of solitary pulmonary nodules[J]. Oncotarget，2017，8(17)：29318-29327.

[9] 李运，陈克终，隋锡朝，等.孤立性肺结节良恶性判断数学预测模型的建立[J].北京大学学报(医学版)，2011，43(3)：450-454.

[10] Bellier J，Perentes JY，Abdelnour-Berchtold E，et al. A plea for thoracoscopic resection of solitary pulmonary nodule in cancer patients[J]. Surg Endosc，2017，31(11)：4705-4710.

[11] Bai C，Choi CM，Chu CM，et al. Evaluation of pulmonary nodules：clinical practice consensus guidelines for Asia[J]. Chest，2016，150(4)：877-893.

[12] 么娜,刘巍.肺内恶性孤立性小结节的 CT 征像特征分析与诊断[J].临床肺科杂志,2016,21(8):1493-1495.

[13] Shi CZ,Zhao Q,Luo LP,et al.Size of solitary pulmonary nodule was the risk factor of malignancy[J].J Thorac Dis,2014,6(6):668-676.

[14] 张艳,吕发金,褚志刚,等.基于 CT 薄层影像特征的肺结节良恶性评估[J].中国医学影像学杂志,2019,27(3):182-187.

[15] 祝筱茜,郑丽,江德鹏.孤立性肺结节的良恶性预测因子及预测模型的建立与验证[J].重庆医科大学学报,2022,47(10):1193-1198.

[16] 易芹芹,周宙,黄国鑫.基于 CT 表现的孤立性肺结节良恶性预测模型的研究[J].CT 理论与应用研究,2019,28(6):677-683.

[17] 汤继征,刘春全,王沛豪,等.小于 1cm 的肺实性结节区分肺癌与肺内淋巴结的多因素分析[J].中国肺癌杂志,2021,24(2):94-98.

[18] Zheng B,Zhou X,Chen J,et al.A modified model for preoperatively predicting malignancy of solitary pulmonary nodules:An Asia cohort study[J].Ann Thorac Surg,2015,100(1):288-294.

[19] 晏睿滢,李华秀,丁莹莹,等.孤立性肺结节良恶性预测模型的建立及验证[J].放射学实践,2020,35(3):352-359.

[20] 钟华,李安琪,康江河,等.≤20mm 孤立性肺结节良恶性预测模型的建立与验证[J].中华放射学杂志,2021,55(7):745-750.

[21] Scholten ET,Horeweg N,de Koning HJ,et al.Computed tomographic characteristics of interval and post screen carcinomas in lung cancer screening[J].Eur Radiol,2015,25(1):81-88.

[22] 朱振国,张军祥,杜东海.螺旋 CT 联合血清肿瘤标记物早期诊断肺癌的价值观察[J].中国 CT 和 MRI 杂志,2022,20(8):68-70,76.

[23] 林礼波,何长久,刘杰克,等.联合双能量 CT 定量参数和形态学特征在鉴别良恶性肺实性结节的应用价值[J].放射学实践,2023,38(11):1392-1398.

(收稿日期:2023-12-29 修回日期:2024-05-18)

《放射学实践》杂志微信公众平台开通啦!

遵照同行评议、价值导向、等效应用原则,国内各大学会、协会、组织机构通过科技工作者推荐、专家评议、结果公示等规定程序,《放射学实践》杂志入选中国科协发布 10 大领域《我国高质量科技期刊分级目录》业内认可的较高水平期刊。《放射学实践》杂志入选 2023 年版北京大学和北京高校图书馆期刊工作研究会共同主持的国家社会科学基金项目“学术期刊评价及文献计量学研究”研究成果——《中国核心期刊要目总览》。

《放射学实践》杂志微信公众平台立足于准确地传递医学影像领域的最新信息,致力于为关注医学影像领域的广大人士服务。欢迎大家通过微信平台,以文字、图片、音频和视频等形式与我们互动,分享交流最新的医学影像资讯。您还可以通过微信平台免费阅读及搜索本刊所有发表过的论文,投稿作者可以查询稿件状态等。

您可以通过以下方式关注《放射学实践》杂志微信公众平台:

1. 打开微信,通过“添加朋友”,在搜索栏里直接输入“放射学实践”进行搜索。

2. 在“查找微信公众号”栏里输入“放射学实践”即可找到微信公众号,点击“关注”,添加到通讯录。

3. 打开微信,点击“扫一扫”,手机镜头对准下面的二维码,扫出后点击关注即可。

关注有惊喜!