· 头颈部影像学 ·

基于三维真实重建反转恢复序列对比不同评估方法对梅尼埃病内淋巴积水的诊断价值

梁雅琴，丁贺宇，孙谦，韩志浩，王宗奋，谢静，杨宇彤，郭婧滢，刘玉和，龚树生，杨正汉，赵鹏飞，王振常

【摘要】 目的：采用三维真实重建反转恢复（3D-real IR）序列，对比基于耳蜗和前庭的不同评估方法对梅尼埃病（MD）内淋巴积水的检出效能。**方法：**回顾性收集 2018 年 8 月－2022 年 2 月于首都医科大学附属北京友谊医院就诊，符合 2017 年中华医学会耳鼻咽喉头颈外科学分会诊断标准，且经鼓膜注入钆对比剂 24 小时后行 3D-real IR 序列检查的 MD 患者 38 例（45 耳）；同时纳入因单侧耳部症状就诊且行内耳 MR 钆造影检查、临床纯音测听、声阻抗、声放射检查未见明确异常的患者或 MD 患者的非症状侧作为对照组，共 28 例（30 耳）。采用国内外最常用的 4 种基于耳蜗和前庭的评估方法（分别于 2009 年、2011 年、2014 年、2019 年提出）分别判定有无内淋巴积水，分析每种方法诊断 MD 内淋巴积水的不同观察者间一致性、敏感度和特异度，采用 MedCalc 软件绘制受试者操作特征（ROC）曲线，对比不同方法诊断 MD 内淋巴积水的 ROC 曲线下面积（AUC）差异。**结果：**2009 年、2011 年、2014 年、2019 年评估方法的不同观察者间 Cohen′s K 系数分别为 0.752、0.911、0.820、0.820，敏感度/特异度分别为 91.1%/50%、93.3%/70%、82.2%/56.7%、82.2%/56.7%。2011 年方法检出 MD 内淋巴积水的 AUC 显著高于其他三种方法（$Z_{2009}=2.866$，$P_{2009}=0.0042$；$Z_{2014}=2.647$，$P_{2014}=0.0081$；$Z_{2019}=2.647$，$P_{2019}=0.0081$）。**结论：**2011 年评估方法在 3D-real IR 序列上的观察者间一致性好、诊断效能高，推荐临床应用。

【关键词】 梅尼埃病；内淋巴积水；迷路；耳蜗；前庭；磁共振成像

【中图分类号】R445.2；R764.33 **【文献标志码】**A **【文章编号】**1000-0313(2024)11-1448-05

DOI：10.13609/j.cnki.1000-0313.2024.11.004 **开放科学（资源服务）标识码（OSID）：**

Comparison of different methods in the diagnosis of endolymphatic hydrops in Meniere′s disease based on three-dimensional real inversion recovery sequence

LIANG Ya-qin, DING He-yu, SUN Qian, et al. Department of Radiology, the First People′s Hospital of Nanning, Nanning 530022, China

【Abstract】 Objective: To compare the diagnostic efficacy of different methods in the diagnosis of endolymphatic hydrops in Meniere′s disease (MD) based on three-dimensional real inversion recovery (3D real IR) sequence. **Methods:** Thirty-eight MD patients (45 ears) who were admitted to Beijing Friendship Hospital Affiliated to Capital Medical University from August 2018 to February 2022 and met the diagnostic criteria for MD issued by the Otolaryngology Head and Neck Surgery Branch of Chinese Medical Association in 2017 were retrospectively collected. After injecting gadolinium contrast agent into the tympanic membrane for 24 hours, 3D-real IR sequence examination was performed. 28 patients (30 ears) with unilateral ear symptoms who underwent inner ear MR gadolinium contrast examination, clinical pure tone audiometry, acoustic impedance, and acoustic radiation examination without clear abnormalities, or the asymptomatic side of MD patients were selected as the control group. The four most commonly used evaluation methods based on cochlea and vestibular (proposed in 2009, 2011, 2014 and 2019, respectively) were used to determine the presence or absence of endolymphatic hydrops, and the consistency among different observers, sensitivity and specificity of each method in determining MD endolymphatic hydrops were analyzed. MedCalc software was used to compare the

作者单位：530022 南宁，南宁市第一人民医院放射科（梁雅琴）；100050 北京，首都医科大学附属北京友谊医院放射科（梁雅琴、丁贺宇、杨正汉、赵鹏飞、王振常），耳鼻咽喉头颈外科（谢静、杨宇彤、郭婧滢、刘玉和、龚树生）；251100 山东，山东省齐河县人民医院磁共振诊断成像科（孙谦）；264400 山东，青岛大学附属威海市中心医院影像科（韩志浩）；572000 海南，三亚中心医院（海南省第三人民医院）放射科（王宗奋）

作者简介：梁雅琴（1989－），女，广西桂林人，主治医师，主要从事中枢神经系统影像学研究。

通讯作者：赵鹏飞，E-mail：zhaopengf05@163.com

基金项目：国家自然科学基金项目（61931013，82171886，62171297，82202098）；北京自然科学基金项目（7222301）

difference of the area under the curve (AUC) of different methods. **Results**: The Cohen's κ coefficient among different observers was 0.752 for 2009, 0.911 for 2011, 0.820 for 2014 and 0.820 for 2019, respectively. The sensitivity/specificity were 91.1%/50%、93.3%/70%、82.2%/56.7%、82.2%/56.7%, respectively. Using the method proposed in 2011 to detect endolymphatic hydrops in MD, the AUC was significantly higher than that by the other three methods ($Z_{2009}=2.866$, $P_{2009}=0.0042$; $Z_{2014}=2.647$, $P_{2014}=0.0081$; $Z_{2019}=2.647$, $P_{2019}=0.0081$). **Conclusion**: The method proposed in 2011 has good inter-observer consistency and high diagnostic efficacy on 3D-real IR sequence and is recommended for clinical application.

【Key words】 Meniere's disease; Endolymphatic hydrops; Labyrinth; Cochlea; Vestibule; Magnetic resonance imaging

梅尼埃病(Meniere's disease, MD)是以反复发作性眩晕、耳鸣及波动性听力下降为典型症状的复杂内耳疾病[1,2],人群患病率为 0.2%～0.5%[3],病理基础是内耳的内淋巴积水[4]。既往 MD 的诊断主要依靠病史、专科检查和听力学结果[5]。2007 年,Nakashima 等采用鼓室注药行内耳 MR 钆造影检查实现了耳蜗和前庭的内淋巴积水可视化[6]。此后,内耳 MR 钆造影作为无创显示内淋巴积水的唯一方法,成为评估 MD 的重要手段。2017 年,内耳 MR 钆造影被纳入我国 MD 诊断和治疗指南[7]。2021 年,该检查被日本平衡研究学会作为 MD 新分类的依据[8]。

然而,基于内耳 MR 钆造影的检查序列不同、内淋巴积水评估方法多种多样,不同方法对同一内耳 MR 钆造影检查的判定结果不同,严重限制了该检查的临床应用和研究价值。三维液体衰减反转恢复(three-dimensional fluid-attenuated inversion recovery, 3D FLAIR)序列[9]和三维真实重建反转恢复(three-dimensional real inversion recovery, 3D-real IR)序列是内耳 MR 钆造影检查的两种常用序列,后者的优势是可进一步区分内淋巴与周围骨质。目前学者们报道的内淋巴积水评估方法达数十种,多基于 3D FLAIR 序列制定,哪些方法适用于 3D-real IR 序列尚未可知。

基于此,本研究基于 3D-real IR 图像,横向对比 Web of Science 数据库最常被引用的 4 种基于耳蜗和前庭的评估方法(分别于 2009 年[10]、2011 年[11]、2014 年[12]、2019 年[13]提出)诊断 MD 内淋巴积水的效能,目的是提出一种适用于 3D-real IR 序列诊断 MD 内淋巴积水的评估方法。

材料与方法

1.研究对象

本回顾性研究已获首都医科大学附属北京友谊医院伦理委员会审核通过(2022-P2-259-02),所有患者知情同意豁免。回顾性收集 2018 年 8 月－2022 年 2 月于首都医科大学附属北京友谊医院耳鼻喉科就诊的患者。纳入标准:①2018 年 8 月－2022 年 2 月,因耳源性眩晕、听力下降等典型临床症状就诊;②行纯音测听检查,参照 2017 年中华医学会耳鼻咽喉头颈外科学[7]制定的诊断标准,临床诊断为 MD;③发病 1 个月内行内耳 MR 钆造影检查。排除标准:①MR 图像伪影影响观察;②CT 显示中耳乳突炎、胆脂瘤、胆固醇样肉芽肿、耳硬化症及外中耳肿瘤等;③MR 显示内耳或/和内听道器质性病变如听神经瘤、迷路炎等;④MR 显示脑梗死(非腔隙性)或占位。最终纳入 MD 患者 38 例(45 耳),其中男 26 例,女 12 例,平均年龄 56.94±1.86 岁(16～75 岁)。

对照组纳入标准:2018 年 8 月－2022 年 2 月因单侧耳部症状就诊且行内耳 MR 钆造影检查、临床纯音测听、声阻抗、声放射检查未见明确异常的患者或 MD 患者的非症状侧。排除标准:MR 图像伪影影响观察。最终纳入对照组 28 例(30 耳),其中男 13 例,女 15 例,平均年龄 52.85±2.25 岁(16～71 岁)。

2.检查方法

患者取仰卧位,由经验丰富的耳科医师将 1∶7 稀释的钆对比剂与生理盐水混合液,经鼓膜前下或前上象限穿刺缓慢注入鼓室,用量约 0.4～0.5 mL[14,15]。给药耳朝上、避免吞咽动作、侧卧 30 分钟后进行对侧操作[16]。注药 24 小时后行内耳 MR 钆造影检查。

MR 扫描采用 Siemens Prisma 3.0T 超导 MR 扫描仪,16 通道相控阵线圈。采用 3D-real IR 序列获得的内耳 MR 钆造影图像。扫描参数:TR 6000 ms, TE 187 ms, TI 1730 ms,回波链 124,并行采集技术(parallel acquisition technique, PAT)为 2,翻转角 120°,矩阵 384×384,视野(FOV) 200 mm×200 mm,体素 0.5 mm×0.5 mm×0.8 mm,重复次数 1。扫描时间为 6 分 38 秒。

3.图像评估

将 3D-real IR 图像由同一名医生在 GE 工作站(AW4.6, GEHealthcare)后处理软件上沿水平半规

表 1 2009 年、2011 年、2014 年、2019 年基于耳蜗和前庭的梅尼埃病内淋巴积水评估方法

年份	作者	耳蜗积水	前庭积水	序列	注药途径	评估层面
2009	Nakashima 等[10]	前庭膜移位	R＞1/3	3D-Real IR 和 3D-FLAIR	鼓室给药	耳蜗：中转层面 前庭：未提及
2011	Gürkov 等[11]	内淋巴间隙扩大，呈清晰可见的低信号	R＞1/3	3D-FLAIR	鼓室给药	耳蜗：蜗轴层面 前庭：未提及
2014	Baráth 等[12]	蜗管增宽，前庭阶受压变窄	S＞1/2	3D-FLAIR	静脉给药	耳蜗：中转上下层面 前庭：内淋巴最大层面
2019	Bernaerts 等[13]	蜗管增宽，前庭阶受压变窄	球囊≥椭圆囊或 S＞1/2	3D-FLAIR	静脉给药	耳蜗：中转上下层面 前庭：内淋巴最大层面

注：R 为前庭内淋巴/前庭总淋巴积水面积之比；S 为球囊/椭圆囊面积之比。

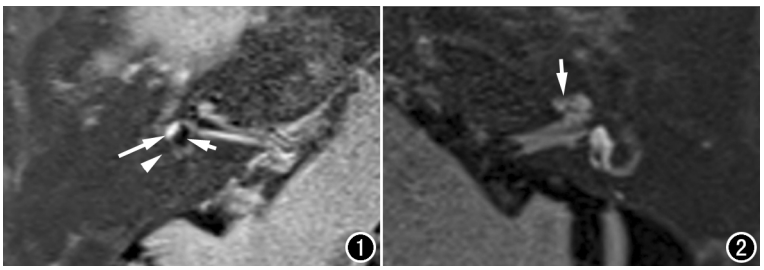

图 1 3D-real IR 序列示右侧耳蜗及前庭内淋巴积水，外淋巴呈高信号（长箭），内淋巴呈低信号（短箭），周围骨质呈高于内淋巴低于外淋巴的灰信号（箭头）。 **图 2** 正常对照侧的内耳钆造影图像。不同评估方法对梅尼埃病内淋巴积水判定结果不一致。基于 2009 年耳蜗的评估方法（前庭膜移位），可见稍低信号范围扩大（箭），征象判定前庭膜移位，该患者耳蜗判定积水；基于 2011 年耳蜗的评估方法（内淋巴清晰可见），征象判定为内淋巴隐约显示而非清晰显示，该患者耳蜗判定正常。

管切面进行标准化后处理，层厚为 0.5 mm，层间距为 0.5 mm。

3D-real IR 序列上，内淋巴呈低信号（暗区），外淋巴呈高信号（亮区），周围骨质呈等信号（灰区）（图 1）。分别采用 2009 年、2011 年、2014 年、2019 年评估方法（表 1，图 2），由两名中级以上影像科诊断医师（分别有 12 年、13 年工作经验）独立评估，不一致时由另一名头颈影像方向医师（工作 13 年）进一步评估。

4.统计学分析

采用 SPSS 23.0 及 MedCalc 统计软件。对计量资料采用 Kolmogorov-Smirnov 方法进行正态性检验，符合正态分布的用 $\bar{x}\pm s$ 表示。使用 Cohen′s Kappa 检验对不同观察者独立分析 4 种评估方法的一致性进行检验，一致性强度评级如下：较差 0.00～0.20，一般 0.21～0.40，中等 0.41～0.60，较强 0.61～0.80，强 0.81～1.00。4 种评估方法不同观察者间 Kappa 值差异检验用 McNemar 检验。以临床诊断为金标准，采用 MedCalc 统计软件分析 4 种评估方法诊断 MD 内淋巴积水的受试者操作特征（receiver operating characteristic，ROC）曲线差异。以 $P<0.05$ 为差异有统计学意义。

结 果

基于 3D-real IR 序列，2009 年、2011 年、2014 年、2019 年方法的不同观察者间 Cohen′s K 系数分别为 0.752、0.911、0.820、0.820（表 2）。

2009 年、2011 年、2014 年、2019 年方法诊断 MD 内淋巴积水的敏感度、特异度及曲线下面积（area under curve，AUC）结果见图 3 和表 3。2011 年方法曲线下面积与 2009 年、2014 年、2019 年方法曲线下面积差异均有统计学意义（$Z=2.866$，$P=0.0042$；$Z=2.647$，$P=0.0081$；$Z=2.647$，$P=0.0081$）。以前庭或耳蜗为评估部位诊断 MD 内淋巴积水的敏感度较仅以前庭或仅以耳蜗为评估部位时高，但特异度较仅以前庭为评估部位时低。

讨 论

内耳 MR 钆造影的给药方式有经鼓室给药和经静脉给药两种，两种方法各有优劣。经鼓室给药的潜在风险主要是不可修复的鼓膜穿孔和内耳钆沉积对听力的损伤，但目前尚未见相关报道。本研究采用的鼓室给药较静脉给药所需对比剂用量少、内耳对比剂聚集浓度高，不受患者肾功能不佳和钆对比剂过敏的影响，显示内淋巴积水情况更清楚[17-19]。对于中耳乳突炎、鼓膜穿孔、圆窗封闭或中耳手术的患者，经鼓室给药后钆剂进入内耳的难度增大，建议采用经静脉给药[14,15]。

3D-realIR序列的信噪比及对比噪声比均高于

表 2 内淋巴积水不同评估方法的不同观察者间一致性结果

观察者一	观察者二															
	2009 年				2011 年				2014 年				2019 年			
	是	否	Cohen′s K	P	是	否	Cohen′s K	P	是	否	Cohen′s K	P	是	否	Cohen′s K	P
是	40	6	0.752	0.508	48	2	0.911	1.000	47	4	0.820	0.687	47	4	0.820	0.687
否	3	26			1	24			2	22			2	22		

表 3　2009 年、2011 年、2014 年、2019 年评估方法对梅尼埃病内淋巴积水的诊断效能结果

年份/评估部位	敏感度/%	特异度/%	AUC	95%置信区间
2009				
前庭或耳蜗	91.1(41/45)	50.0(15/30)	0.706	0.589～0.805
仅前庭	86.6(39/45)	73.3(22/30)	0.789	0.677～0.901
仅耳蜗	84.4(38/45)	46.6(14/30)	0.706	0.580～0.897
2011				
前庭或耳蜗	93.3(42/45)	70.0(21/30)	0.817	0.710～0.922
仅前庭	86.6(39/45)	73.3(22/30)	0.794	0.685～0.879
仅耳蜗	91.1(41/45)	60.0(18/30)	0.788	0.628～0.948
2014				
前庭或耳蜗	82.2(37/45)	56.7(17/30)	0.694	0.577～0.796
仅前庭	28.9(13/45)	100(30/30)	0.644	0.525～0.752
仅耳蜗	82.2(37/45)	60(18/30)	0.694	0.628～0.948
2019				
前庭或耳蜗	82.2(37/45)	56.7(17/30)	0.694	0.577～0.796
仅前庭	28.9(13/45)	100(30/30)	0.644	0.525～0.752
仅耳蜗	82.2(47/45)	60.0(18/30)	0.694	0.628～0.948

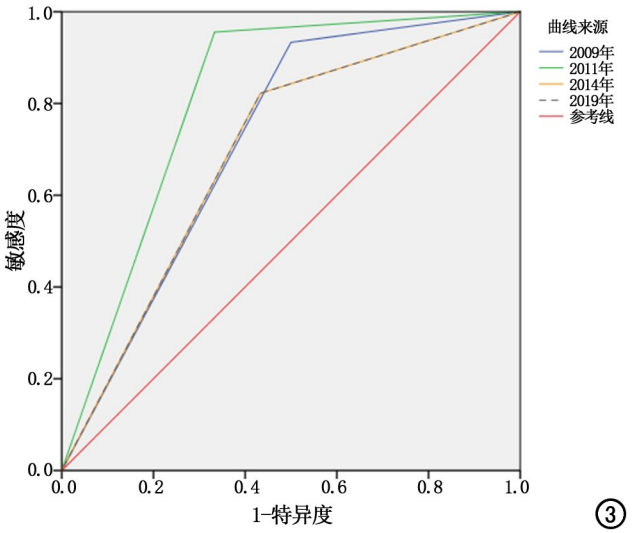

图 3　2009 年、2011 年、2014 年、2019 年评估方法诊断 MD 内耳内淋巴积水的 ROC 曲线。

3D-FLAIR 序列[20]，且能进一步区分内淋巴与骨质。内淋巴与骨质在 3D-FLAIR 序列均呈低信号，而在 3D-real IR 序列上，骨质呈高于内淋巴的灰色信号[16]。因此，3D-real IR 序列对内淋巴积水的评估更直观，尤其是对耳蜗内淋巴积水的检出具有显著优势[20]。然而，既往评估方法多基于 3D-FLAIR 序列制定，哪些方法适用于 3D-real IR 序列目前尚未见相关报道。本研究结果显示不同方法诊断 MD 内淋巴积水的效能差别较大，因此基于 3D-FLAIR 序列制定的评估方法并非都能直接用于 3D-real IR 序列。

既往多同时评估耳蜗和前庭，只要满足其中一处内淋巴积水即可作为 MD 的诊断依据。近年来采用单倍剂量给药、3D-FLAIR 序列扫描成为内耳 MR 钆造影的常用方案。由于该方案对相当一部分耳蜗内淋巴积水显示效果不佳，因此临床仅以前庭为评估结构评估有无内淋巴积水。本研究结果显示采用耳蜗或前庭作为参考结构诊断 MD 的敏感度高，但特异度较仅以前庭为参考结构时降低，主要原因在于不同评估方法导致的耳蜗内淋巴积水假阳性，这种假阳性与 3D-real IR 序列图像质量提高导致耳蜗内淋巴间隙显示得更清楚有关。

2009 年评估方法目前最为常用，但在不同观察者间的一致性较 2011 年差，主要原因在于不同观察者耳蜗内前庭膜移位评估的主观性较强。2011 年评估方法沿用了 2009 年对前庭内淋巴积水的评估方法，对耳蜗“内淋巴间隙呈清晰可见低信号”的描述比较客观，诊断效能也最高，推荐临床使用。2014 年评估方法将判定积水的前庭内淋巴/总淋巴比例提升到了 50%，导致其敏感度显著降低，该结果差异可能与成像方法不同以及人种差异有关。2019 年对于前庭积水的诊断相对于 2014 年做了一处改进，即球囊椭圆囊未融合、球囊大于等于椭圆囊也可诊断内淋巴积水，但实际评估中并未发现 1 例此类患者。

本研究主要有以下不足之处。第一，本研究的对照组并未选取完全无症状的正常人，而是主要纳入 MD 患者且行内耳 MR 钆造影检查的非症状侧，这可能会对研究结果带来一定的偏差，因为有研究随访二十年以上，发现部分单侧 MD 可进展为双侧[21]，因此该对照组内淋巴显影情况可能不能代表正常人的特征。第二，不同观察者间一致性是两名训练有素的放射科医师单独测量数据后比较得出，可能不能全面反映临床实践中的真实情况。此外，本研究仅评估了部分常用方法的可重复性以及判定积水有无的准确性，未进一步评估不同方法所定义积水程度的准确性。

本研究采用 3D-real IR 序列，首次对比了国际上常用的 4 种基于前庭和耳蜗的 MD 内淋巴积水评估方法的诊断效能。结果显示不同方法诊断 MD 内淋巴

积水的特异度普遍不高,主要原因在于图像质量提升导致基于 3D-FLAIR 序列制定的耳蜗内淋巴积水判定依据的假阳性。在当前最常用的评估方法中,Gürkov 等[14] 和 Liu 等[15] 在 2011 年提出的方法对 MD 内淋巴积水评估的观察者间一致性最高、诊断效能最强,推荐用于基于 3D-real IR 序列对 MD 内淋巴积水的评估。未来需针对 3D-real IR 序列上耳蜗内淋巴积水的评估方法进一步改进、优化,进一步提升基于 3D-real IR 序列的内耳 MR 钆造影对 MD 内淋巴积水的评估效能。

参考文献:

[1] Paškonienė A,Baltagalvien R,Lengvenis G,et al.The importance of the temporal bone 3T MR imaging in the diagnosis of Menière's disease[J].Otol Neurotol,2020,41(2):235-241.

[2] 陈曦,张晓东,顾晰,等.经鼓室钆注射内耳成像技术在梅尼埃病患者中的临床应用[J].中华医学杂志,2011,91(46):3246-3249.

[3] Gürkov R,Pyykö I,Zou J,et al.What is Menière's disease? A contemporary re-evaluation of endolymphatic hydrops[J].J Neurol,2016,263(S1):71-81.

[4] Yang S,Zhu H,Zhu B,et al.Correlations between the degree of endolymphatic hydrops and symptoms and audiological test results in patients with Menière's disease: A reevaluation[J].Otol Neurotol,2018,39(3):351-356.

[5] Liu F,Huang W,Chen Q,et al.Comparison of noninvasive evaluation of endolymphatic space in healthy volunteers in different age groups using magnetic resonance imaging[J].Acta Otolaryngol,2015,135(5):416-421.

[6] Nakashima T,Naganawa S,Sugiura M,et al.Visualization of endolymphatic hydrops in patients with Meniere's disease[J].Laryngoscope,2007,117(3):415-420.

[7] 中华耳鼻咽喉头颈外科杂志编辑委员会,中华医学会耳鼻咽喉头颈外科学分会.梅尼埃病诊断和治疗指南(2017)[J].中华耳鼻咽喉头颈外科杂志,2017,52(3):167-172.

[8] Iwasaki S,Shojaku H,Murofushi T,et al.Diagnostic and therapeutic strategies for Meniere's disease of the Japan Society for Equilibrium Research[J].Auris Nasus Larynx,2021,48(1):15-22.

[9] 江晨雨,赵鹏飞,王振常,等.耳硬化症影像学研究[J].放射学实践,2019,34(10):1148-1151.

[10] Nakashima T,Naganawa S,Pyykko I,et al.Grading of endolymphatic hydrops using magnetic resonance imaging[J].Acta Otolaryngol Suppl,2009(560):5-8.

[11] Gürkov R,Flatz W,Louza J,et al.In vivo visualization of endolyphatic hydrops in patients with Meniere's disease:correlation with audiovestibular function[J].Eur Arch Otorhinolaryngol,2011,268(12):1743-1748.

[12] Baráth K,Schuknecht B,Naldi AM,et al.Detection and grading of endolymphatic hydrops in Menière disease using MR imaging[J].Am J Neuroradiol,2014,35(7):1387-1392.

[13] Bernaerts A,Vanspauwen R,Blaivie C,et al.The value of four stage vestibular hydrops grading and asymmetric perilymphatic enhancement in the diagnosis of Meniere's disease on MRI[J].Neuroradiology,2019,61(4):421-429.

[14] Gürkov R,Holzer M.Intratympanale applikation von Medikamenten[J].HNO Nachrichten,2020,50(5):42-45.

[15] Liu Y,Pyykkö I,Naganawa S,et al.Consensus on MR imaging of endolymphatic hydrops in patients with suspected hydropic ear disease (Meniere)[J].Front Surg,2022,9:874971.

[16] 中华耳鼻咽喉头颈外科杂志编辑委员会,中华医学会耳鼻咽喉头颈外科学分会.内耳内淋巴积水磁共振影像评估中国专家共识(2020)[J].中华耳鼻咽喉头颈外科杂志,2020,55(9):809-813.

[17] Yang S,Zhu H,Zhu B,et al.Correlations between the degree of endolymphatic hydrops and symptoms and audiological test results in patients with Menière's Disease:A reevaluation[J].Otol Neurotol,2018,39(3):351-356.

[18] Naganawa S,Nakashima T.Visualization of endolymphatic hydrops with MR imaging in patients with Ménière's disease and related pathologies:current status of its methods and clinical significance[J].Jap J Radiol,2014,32(4):191-204.

[19] Goebel JA.2015 Equilibrium Committee Amendment to the 1995 AAO-HNS Guidelines for the Definition of Meniere's Disease[J].Otolaryngol Head Neck Surg,2016,154(3):403-404.

[20] 赵梦龙,刘壮,沙炎,等.高分辨率三维真实重建反转恢复序列和三维液体衰减反转恢复序列评估内淋巴积水的对比研究[J].中华放射学杂志,2016,50(8):581-585.

[21] Huppert D,Strupp M,Brandt T.Long-term course of Menière's disease revisited[J].Acta Otolaryngologica,2009,130(6):644-651.

(收稿日期:2023-10-19 修回日期:2024-02-29)