·骨骼肌肉影像学·

下肢 CTA 及足部 CT 灌注对下肢动脉硬化闭塞症合并足溃疡的研究

任娇，王晓妍，吴少虹，郭莉莉

【摘要】 **目的**：探讨下肢 CTA 及足部 CT 灌注对下肢动脉硬化闭塞症(ASO)合并足溃疡的诊断价值。**方法**：搜集 29 例经临床综合诊断为 ASO 合并足溃疡的患者，分析溃疡足下肢动脉狭窄情况，探讨下肢动脉狭窄程度预判 ASO 患者溃疡足的敏感度及特异性；分析溃疡足与非溃疡足的灌注值差异，包括血流量(BF)、血容量(BV)、表面通透性(PS)、平均通过时间(MTT)及达峰时间(Tmax)；采用受试者工作特征曲线(ROC)分析下肢动脉狭窄程度及 CT 灌注值对溃疡足的诊断价值。**结果**：共有 30 只溃疡足、28 只非溃疡足入组：①溃疡足胫后动脉(PTA)、胫前动脉(ATA)重度狭窄及闭塞高于腓动脉(PA)。②溃疡足的膝上动脉(股浅及胭动脉)重度狭窄/闭塞与非溃疡足比较有统计学意义($P<0.05$)，ROC 曲线结果显示膝上动脉重度狭窄/闭塞联合预判 ASO 足部溃疡的 AUC 值为 0.78，灵敏度为 76.7%，特异度 67.9%；膝下动脉重度狭窄/闭塞支数及分布未见明显统计学意义($P>0.05$)。③足部 CT 灌注显示：溃疡足的 BF、BV、Tmax 及 PS 值与非溃疡足比较有统计学差异($P<0.05$)，ROC 曲线结果显示 BF、BV、Tmax 及 PS 值四者联合诊断的 AUC 值为 0.91，灵敏度 76.7%，特异度 96.4%，与下肢动脉狭窄程度比较诊断效能更高，差异有统计学意义($P<0.05$)。④膝上动脉狭窄程度联合 CT 灌注值诊断 ASO 足部溃疡的 AUC 值为 0.93，灵敏度 83.3%，特异度 92.9%，两者联合与 CT 灌注值诊断效能比较，差异未见统计学意义($P>0.05$)。**结论**：下肢 CTA 联合足部 CT 灌注可以辅助诊断下肢动脉硬化闭塞症合并足溃疡，对临床治疗决策有指导意义。

【关键词】 下肢；闭塞性动脉硬化；足溃疡；CT 血管造影术；灌注

【中图分类号】R323.72；R543.5；R658；R817.4；R814.4　【文献标识码】A

【文章编号】1000-0313(2024)10-1393-06

DOI：10.13609/j.cnki.1000-0313.2024.10.018　开放科学(资源服务)标识码(OSID)：

Study of lower extremity CTA and foot CT perfusion in the lower extremity arteriosclerotic obliterans combined with foot ulcer

REN Jiao, WANG Xiao-yan, WU Shao-hong, et al. Department of Radiology, the Affiliated Huai'an No. 1 People's Hospital of Nanjing Medical University, JIangsu 223300, China

【Abstract】 **Objective**: To investigate the diagnostic value of lower extremity CTA and foot CT perfusion in lower extremity arteriosclerotic obliterans (ASO) combined with foot ulcer. **Methods**: A total of 29 patients who were clinically diagnosed as ASO combined with foot ulcer in our hospital were collected to analyze the stenosis of lower limb artery, and to explore the sensitivity and specificity of lower extremity artery stenosis in pre-judging ulcer foot in ASO patients. The differences of perfusion values between ulcer and non-ulcer feet were analyzed, including blood flow (BF), blood volume (BV), surface permeability (PS), mean transit time (MTT) and time To max (Tmax). Receiver operating characteristic curve (ROC) was used to analyze the degree of arterial stenosis of the lower extremity and the value of perfusion values in the diagnosis of ulcerative foot. **Results**: A total of 30 ulcerated feet and 28 non-ulcerated feet were enrolled in the group. ①Severe stenosis and occlusion of posterior tibial artery (PTA) (73.30%) and anterior tibial artery (ATA) (70.00%) were higher than those of the perinea artery (PA) (53.30%). ②The severe stenosis/occlusion of superior knee arteries

作者单位：223300　江苏，南京医科大学附属淮安第一医院影像科

作者简介：任娇(1998－)，女，江苏淮安人，硕士研究生，住院医师，主要从事 CT 灌注成像在下肢动脉硬化闭塞症足部缺血中的研究。

通迅作者：郭莉莉，E-mail：guolili163@163.com

基金项目：江苏省医学会伦琴影像科研专项资金项目[糖尿病足的多模态 CT 诊断及治疗疗效评估的应用研究(SYH-3201150-0020)]

(superficial femoral and popliteal arteries) in ulcerated feet compared with that in non-ulcerated feet was statistically significant ($P<0.05$). ROC curve results showed that the AUC value for ASO foot ulcer pre-judged by joint superior knee artery severe stenosis/occlusion was 0.78, the sensitivity was 76.7%, and the specificity was 67.9%. There was no significant statistical significance in the number and distribution of infrapopliteal arterys which cause severe stenosis/occlusion ($P>0.05$). ③Foot CT perfusion showed that the values of BF, BV, Tmax and PS in ulcerated feet were statistically different from those in non-ulcerated feet ($P<0.05$). ROC curve results showed that the AUC value diagnosed by combining of BF, BV, Tmax and PS was 0.91, the sensitivity was 76.7%, and the specificity was 96.4%. Compared with the degree of arterial stenosis of the lower extremities, the diagnostic performance was higher, and the difference was statistically significant ($P<0.05$). ④The AUC value of ASO foot ulcer diagnosed by superior knee artery stenosis combined with CT perfusion value was 0.93, sensitivity was 83.3%, specificity was 92.9%. Compared with the diagnostic performance of CT perfusion value, there was no statistically significant difference ($P>0.05$). **Conclusion**: Lower extremity CTA combined with foot CT perfusion can assist in the diagnosis of lower extremity arteriosclerotic obliterans complicated with foot ulcers, providing valuable guidance for clinical treatment decisions.

【Key words】 Lower extremity; Arteriosclerosis obliterans; Foot ulcer; CT angiography; Perfusion

下肢动脉硬化闭塞症(arteriosclerotic obliterans, ASO)通常见于老年人,早期症状包括下肢无力、间歇性跛行等[1],随着病情进展为重症肢体缺血(critical limb ischemia, CLI),患者可能出现休息时疼痛、下肢溃疡或坏疽[2],这与患者的死亡率、截肢率及生活质量密切相关[3]。研究表明外周动脉疾病(peripheral arterial disease, PAD)是影响足部溃疡的高危因素,也是肢体丧失的独立预测因子[4],尽管踝肱指数(ankle-brachial index, ABI)常用于临床诊断 PAD[5],但在下肢动脉慢性完全性闭塞时或弥漫钙化时,其结果可能不可靠[6]。下肢 CT 血管造影(CT angiography, CTA)作为一种成像方式,在显示血管狭窄的位置、程度等病变信息中具有很高的价值[7,8],可以直观评估下肢动脉血流情况[9],狭窄程度和节段可作为足溃疡发生和严重程度的有力预测因素[10,11]。

然而 ASO 是一种全身性疾病,微血管密度的改变可能显著影响组织的血管供应,一方面会诱导新血管生成,另一方面可能会降低组织的灌注[12],因此,对于足部组织血流灌注的状态准确评价具有重要意义[13]。CT 灌注(CT perfusion, CTP)可以评估组织微血管特征和灌注状态[14],已被证明对足部组织的灌注状态具有评估价值[15,16]。本研究旨在利用 CT 灌注成像技术评估 ASO 患者足部溃疡的血流情况,并确定溃疡发生的阈值,以更好地指导临床诊疗方案。

材料与方法

1. 一般资料

搜集 2019 年 6 月至 2022 年 11 月血管外科经临床医师诊断为 ASO 的 29 例患者作为研究对象。纳入标准:①符合下肢动脉硬化闭塞症诊断标准;②单足或双足 Fontain 分期[17]为Ⅳ期,即局部缺血性溃疡或坏疽;③接受 CTP 检查。排除标准:①既往接受血管腔内治疗或血管旁路手术史;②既往接受下肢截肢的患者;③CTA 检查时间与足部 CT 灌注检查时间相差间隔超过 2 周;④神经性糖尿病足患者;⑤急性下肢缺血的患者即动脉血栓形成或动脉栓塞。本研究经淮安市第一人民医院伦理委员会批准,所有患者检查前均签署知情同意书。

2. 方法

设备及影像资料采集:①CTP 扫描采用西门子(Somatom Force)CT 扫描仪进行,扫描参数:管电压 70 kV,管电流 100 mA,层厚 5 mm,在 CT 定位像上选择足部的最大范围作为灌注的扫描区域,增强采用碘海醇(350 mg/mL)50 mL,注射流率 5 mL/s,注射对比剂 10 s 秒后进行连续来回扫描 70 s 后获得 CTP 原始图像。②再以 2.5 mL/s 的流率注射 60 mL 自髂总动脉分叉至足底进行 CTA 扫描,以 2.5 mL/s 的流率维持剂量 40 mL,最后以 4.5 mL/s 的流率注射生理盐水 40 mL 获得 CTA 原始图像。

下肢动脉硬化程度评价:膝上动脉包括股浅动脉及腘动脉,膝下动脉包括胫前动脉(anterior tibial artery, ATA)、胫后动脉(posterior tibial artery, PTA)、腓动脉(peroneal artery, PA)。由两名高年资主治医生进行双盲评估血管受累情况,意见不一致时经协商达到一致。下肢动脉的狭窄尤其是长段的闭塞导致供血与循环不良在足部病变的发生发展中起重要作用,

是伤口愈合不良和截肢的危险因素[18,19]。因此本研究将下肢动脉的狭窄分为动脉狭窄率<70%为无/轻中度狭窄及动脉狭窄率达到 70%及以上为重度狭窄/闭塞。

3. CT 灌注参数分析

将横断面薄层图像重建传输到 Syngo. via 后处理软件的工作站，由两名高年资主治医师采用灌注软件对图像进行后处理，选择在患侧溃疡区域及对侧与之对称的正常区域分别圈画至少 4 个圈画感兴趣区域(region of interest，ROI)，通过软件自动计算获取灌注参数值，包括血流量(blood flow，BF)，血容量(blood volume，BV)，平均通过时间(mean transit time，MTT)，表面通透性(permeability surface，PS)、达峰时间(time to max，Tmax)，对两名医师测量的各参数的平均值进行一致性分析。各参数值结果取两名医师测量结果的平均值。

4. 统计学方法

使用 SPSS 23.0 统计学软件，计量资料用平均数±标准差表示，采用卡方检验(Fisher 精确概率法)分析比较溃疡足与非溃疡足的下肢动脉重度狭窄/闭塞差异，采用 t 检验分析比较溃疡足与非溃疡足的灌注值差异。采用 Medcalc 软件绘制 ROC 工作曲线分析下肢动脉狭窄程度及 CT 灌注值对于 ASO 患者溃疡足与非溃疡足的预判能力，采用 Delong 检验对比各 ROC 曲线的性能。使用组内相关系数(intra-caass correlation coefficient，ICC)检验分析两名检查者使用同一种方法圈画 ROI 数值的一致性，ICC≤0.40，表明一致性较差，0.40<ICC<0.75，表明一致性中等，ICC≥0.75，表明一致性较好。以 $P<0.05$ 表示差异有统计学意义。

结　果

1. 下肢动脉狭窄情况

30 只溃疡足中 PA(16/30)整体重度狭窄/闭塞率低于 ATA(21/30)及 PTA(21/30)。ASO 患者溃疡足组股浅及腘动脉重度狭窄/闭塞条数多于非溃疡足组($P<0.05$)，膝下小腿动脉重度狭窄/闭塞条数及分布无显著差异($P>0.05$，表 1)。

表 1　溃疡足与非溃疡足的下肢动脉重度狭窄/闭塞分布情况　(条)

血管	溃疡足(30 只)	非溃疡足(28 只)	P
股浅及腘动脉	23	7	0.009
胫前动脉	21	19	0.542
胫后动脉	22	16	0.154
腓动脉	16	15	0.597
一支小腿动脉病变	9	7	0.448
两支小腿动脉病变	11	11	0.526
三支小腿动脉病变	9	7	0.448

2. 溃疡足与非溃疡足的 CT 灌注参数比较

两名医师测量的参数值 BF 值的 ICC 值为 0.885(95%，0.813～0.930)，BV 值的 ICC 值 0.872(95%，0.793～0.922)，MTT 值的 ICC 值 0.774(95%，0.646～0.860)，Tmax 的 ICC 值 0.904(95%，0.842～0.942)，PS 值的 ICC 值 0.814(95%，0.704～0.885)，参数值的 ICC 均>0.75，表明一致性较好。溃疡足组的相同区域 BF、BV、PS 值低于非溃疡足组($P<0.05$)，Tmax 值高于非溃疡足组($P<0.05$)，MTT 值在两组中比较，差异无统计学意义($P>0.05$)(图 1，表 2)。

3. 膝上动脉狭窄程度、CT灌注值分别及联合诊

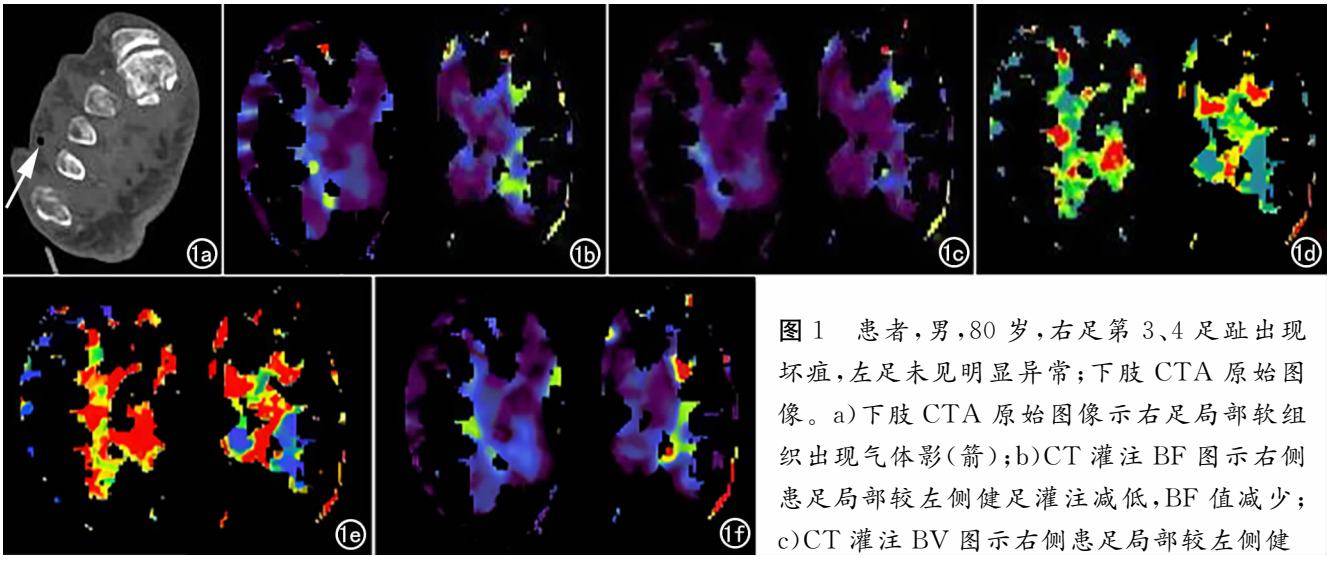

图 1　患者，男，80 岁，右足第 3、4 足趾出现坏疽，左足未见明显异常；下肢 CTA 原始图像。a)下肢 CTA 原始图像示右足局部软组织出现气体影(箭)；b)CT 灌注 BF 图示右侧患足局部较左侧健足灌注减低，BF 值减少；c)CT 灌注 BV 图示右侧患足局部较左侧健足灌注减低，BV 值减少；d)CT 灌注 MTT 图示右侧患足局部较左侧健足减低，MTT 值延长；e)CT 灌注 Tmax 图示右侧患足局部较左侧健足减低，Tmax 值延长；f)CT 灌注 PS 值示右侧患足局部较左侧健足减低，PS 值减少。

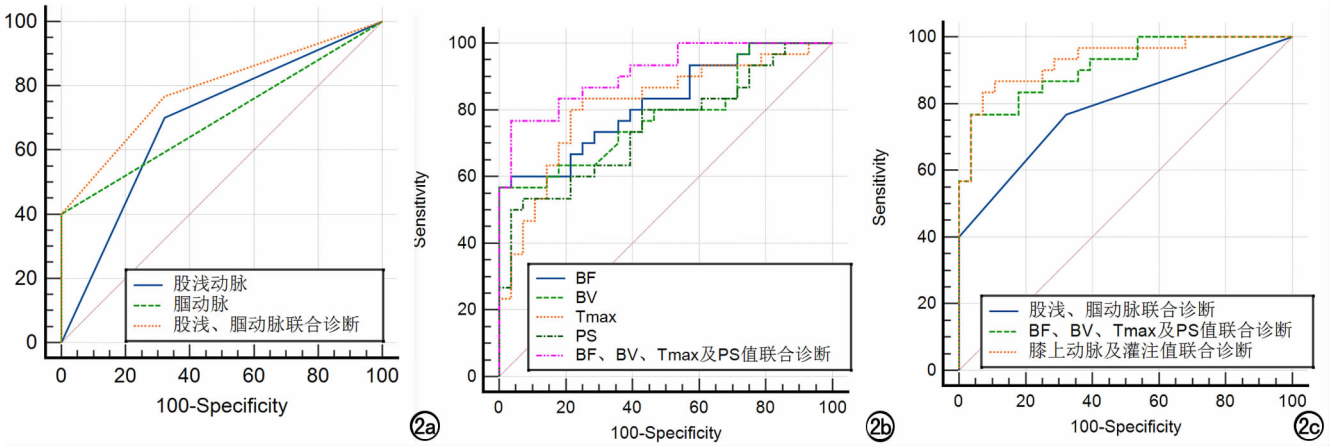

图 2 膝上动脉狭窄程度、CT 灌注值及两者联合诊断溃疡足与非溃疡足的 ROC 曲线。a) Delong 检验显示：股浅和胭动脉诊断效能比较，差异未见统计学意义，而两者联合诊断效能高于单独股浅或胭动脉；b) BF、BV、Tmax 及 PS 值四者联合诊断效能高于单一灌注值；c) CT 灌注值联合诊断效能高于膝上动脉狭窄程度，CT 灌注值与膝上动脉狭窄程度两者联合诊断效能高于膝上动脉狭窄程度，而与 CT 灌注值诊断效能比较，差异未见统计学意义。

表 2 溃疡足组与非溃疡足组的 CT 灌注成像参数值比较

组别	溃疡足组	非溃疡足组	*t* 值	*P*
足数(只)	30	28		
BF(ml/100mL/min)	9.79±3.88	15.72±5.15	4.981	0.000
BV(ml/100ml)	0.72±0.32	1.12±0.43	4.017	0.000
MTT(s)	4.80±0.49	4.69±0.67	−0.732	0.467
Tmax(s)	7.53±0.96	6.34±0.93	−0.787	0.000
PS(ml/100mL/min)	4.24±2.47	6.92±3.43	3.423	0.000

表 3 膝上动脉狭窄程度、CT 灌注值预判溃疡足与非溃疡足的效能比较

变量	AUC	敏感度(%)	特异度(%)	95%CI	最佳截断值
股浅动脉重度狭窄/闭塞	0.68	70.0	67.9	0.554～0.804	
胭动脉重度狭窄/闭塞	0.70	40.0	100	0.565～0.813	
股浅、胭动脉联合诊断	0.78	76.7	67.9	0.660～0.883	
BF 值	0.82	100	56.7	0.716～0.927	9.60
BV 值	0.78	100	56.7	0.665～0.902	0.71
Tmax 值	0.82	80.0	78.6	0.704～0.927	7.12
PS 值	0.75	96.4	50.0	0.622～0.874	3.46
灌注值联合诊断	0.91	76.7	96.4	0.841～0.983	
膝上动脉狭窄及灌注值联合诊断	0.93	83.3	92.9	0.843～0.981	

断 ASO 合并足溃疡的 ROC 曲线分析

由两名高年资主治医师采用双盲法预判。在未知 ASO 患者足部状态的前提下，分别用股浅动脉、胭动脉及(股浅或胭动脉)出现重度狭窄/闭塞时，来预判 ASO 足部溃疡的存在，计算三者的敏感度及特异度(表 3)，通过 Medcalc 软件采用 Delong 检验分析比较股浅动脉、胭动脉及两者联合诊断(即股浅动脉或胭动脉重度狭窄/闭塞)的对 ASO 足部溃疡的诊断效能并绘制 ROC 曲线(图 2a)。通过 Medcalc 软件采用 Delong 检验分析比较 CT 灌注参数 BF、BV、Tmax 及 PS 值及联合灌注值对 ASO 足部溃疡的诊断效能并绘制 ROC 曲线(图 2b)，包括敏感度、特异度、AUC 值及最佳截断值(表 3)。

通过 Medcalc 软件采用 Delong 检验分析比较膝上动脉狭窄程度、CT 灌注值及两者联合对 ASO 足部溃疡的诊断效能并绘制 ROC 曲线(图 2c)。

讨 论

1. ASO 患者溃疡足的下肢动脉特点

下肢 CTA 能够直观地呈现下肢动脉的解剖结构及病变情况，以往研究表明外周动脉闭塞指数(peripheral occlusion index，PIOD)是足溃疡发病的独立危险因素[20]，然而，由于下肢动脉的节段众多且复杂，其在足部溃疡发生中的作用尚需进一步探讨。本研究比较了 ASO 患者溃疡足与非溃疡足的下肢动脉狭窄程度及节段分布特点，包括膝上动脉(股浅、胭动脉)及

膝下动脉(胫前、胫后及腓动脉)的重度狭窄/闭塞情况,这是前人研究所未涉及的。我们发现溃疡足与非溃疡足在膝下动脉的狭窄程度及分布情况差异不显著,这可能是由于膝下动脉之间的侧支循环丰富,相互连接,或是由于样本量较少,尚需进一步大样本研究加以验证。然而,在膝上动脉重度狭窄/闭塞方面,溃疡足与非溃疡足存在显著差异。这表明当 ASO 患者膝上动脉存在重度狭窄甚至闭塞时,需警惕足部溃疡的发生,这可能是导致足部缺血而发生溃疡的重要原因。及时发现从而制定膝上动脉的血运重建方案有助于挽救患肢,降低截肢率。我们对股浅动脉及腘动脉的重度狭窄/闭塞进行了 ROC 分析,结果显示其 AUC 值分别为 0.68 和 0.70,联合诊断(股浅或腘动脉)的 AUC 值为 0.78,Delong 检验结果显示两者联合诊断的效能优于单一诊断,这表明此两支动脉联合对 ASO 患者足部溃疡的临床预判价值中具有一定价值,特别是对于缺血性足溃疡的诊断。然而,其灵敏度及特异性尚需结合足部血流灌注评估进一步辅助诊断。

2. CT 灌注参数对 ASO 溃疡足的应用价值

除了周围血管病变外,微循环功能损伤在足部溃疡的发生方面也扮演着关键性角色[21]。CT 灌注成像通过评估软组织的微循环灌注状态,已在急性脑缺血的早期诊断及良、恶性肿瘤的鉴别诊断等方面得到广泛应用[22,23],在下肢方面研究尚少,主要用于早期评估 ASO 患者的缺血状态及血管再通后的疗效情况[24,25]。本研究发现 ASO 溃疡足的 BF、BV、PS 值较非溃疡足降低,而 Tmax 值增加,表明溃疡足与非溃疡足在微循环灌注方面存在差异,表明 CT 灌注值对其具有一定的鉴别诊断能力。杜梅等[15]发现糖尿病溃疡足的 BF、BV 值低于非溃疡足,这与我们的研究结果相仿。未来的研究将有望借助更大的样本量,通过 CT 灌注值评估足溃疡的严重程度、转归及发展情况。

本研究就 CT 灌注参数对于 ASO 患者溃疡足与非溃疡足的诊断价值进行了 ROC 分析,结果显示 BF 值、BV 值、Tmax 值及 PS 值的曲线下面积分别为 0.82、0.78、0.82 及 0.75,表明这 4 种灌注值在基于 ROC 曲线的评价方法上,对足溃疡的诊断有较高的敏感度和特异性,诊断价值较好,最佳截断值分别为 9.60、0.71、7.12、3.46 时对 ASO 足溃疡的诊断效能最高。研究进一步将 BF、BV、Tmax 及 PS 4 种灌注值联合诊断足部溃疡,统计学结果显示其诊断效能优于任何单一指标。综上所述,BF、BV、Tmax 及 PS 值可以为临床诊断足溃疡提供影像学依据,明确了微循环障碍的存在,对提高 ASO 足部溃疡的早期诊断率具有重要意义。

Delong 检验结果证实膝上动脉狭窄程度与足部 CT 灌注值两者联合诊断效能最高,AUC 值达到 0.93,灵敏度达 83.3%,特异度 92.9%。所以当患者患有下肢动脉硬化闭塞症并合并足部溃疡时,下肢 CTA 及足部 CT 灌注联合检查可以帮助临床医师了解患者病情,包括膝上动脉病变情况及足部微循环灌注状态,以制定个性化诊疗方案,有望改善患者的预后,降低截肢及死亡的发生。

3. 本研究的局限性

首先,我们的研究仅涉及单中心,样本量较小,结果可能不具有广泛适用性,未来还需要加大样本量进行更深入的研究。其次,在足部溃疡的诊断方面,还需要进一步探究其发生的其他相关因素,以全面的理解足部溃疡的发生机制,为临床早期发现足部溃疡提供更多的帮助。

本研究应用下肢 CTA 及足部 CT 灌注对 ASO 溃疡区域的供血动脉及末梢微循环状态进行了整体的评估,证明下肢 CTA 及足部 CT 灌注均对足部溃疡的早期诊断具有显著帮助,此外,它们为临床制定 ASO 足部溃疡的治疗方案、监测疗效及评估预后提供了有力的支持,尤其是足部 CT 灌注在诊断水平上展现出较高的准确性。

参考文献:

[1] 郑琪,张爱武,李宇龙. 下肢动脉 CT 血管造影及血管重建技术在老年下肢动脉硬化闭塞症中的应用价值[J]. 中国老年学杂志,2022,42(21):5286-5288.

[2] Conte MS, Bradbury AW, Kolh P, et al. Global vascular guidelines on the management of chronic limb-threatening ischemia[J]. J Vasc Surg, 2019, 69(6S): 3S-125S.

[3] Barnes JA, Eid MA, Creager MA, et al. Epidemiology and risk of amputation in patients with diabetes mellitus and peripheral artery disease[J]. Arterioscler Thromb Vasc Biol, 2020, 40(8): 1808-1817.

[4] Brownrigg JR, Apelqvist J, Bakker K, et al. Evidence-based management of PAD & the diabetic foot[J]. Eur J Vasc Endovasc Surg, 2013, 45(6): 673-681.

[5] Bus SA, van Netten JJ, Lavery LA, et al. IWGDF guidance on the prevention of foot ulcers in at-risk patients with diabetes[J]. Diabetes Metab Res Rev, 2016, 32(Suppl 1): 16-24.

[6] 周丽,韩亚庆,崔玉玲,等. 踝肱指数评估下肢动脉硬化闭塞肢体缺血严重程度的 CT 血管成像影响因素分析[J]. 实用放射学杂志,2023,39(6):924-927,958.

[7] 范则杨,王霄英. 下肢动脉硬化闭塞症 CTA 检查的诊断思路及结构式报告[J]. 放射学实践,2017,32(12):1300-1305.

[8] 郭丽,林志勇,杨敏,等. 70kVp 结合个性化对比剂注射方案在糖尿病足下肢 CTA 检查中的可行性研究[J]. 放射学实践,2016,31(2):118-122.

[9] Meyersohn NM, Walker TG, Oliveira GR. Advances in axial imaging of peripheral vascular disease[J]. Curr Cardiol Rep, 2015, 17(10): 87.

[10] Zhang D, Dong W, Guan H, et al. CT-angiography-based outcome

prediction on diabetic foot ulcer patients: a statistical learning approach[J]. Diagnostics (Basel), 2022, 12(5): 1076.

[11] Dai L, Zhou Q, Zhou H, et al. Deep learning-based classification of lower extremity arterial stenosis in computed tomography angiography[J]. Eur J Radiol, 2021, 136: 109528.

[12] Veit-Haibach P, Huellner MW, Banyai M, et al. CT perfusion in peripheral arterial disease-hemodynamic differences before and after revascularisation[J]. Eur Radiol, 2021, 31(8): 5507-5513.

[13] 孟利民，张挽时，宋云龙，等. 动态增强 MRI 评估糖尿病足足底软组织血流灌注情况[J]. 放射学实践，2011，26(7)：745-748.

[14] Li M, Li Z, Gao P, et al. Quantitative evaluation of postintervention foot blood supply in patients with peripheral artery disease by computed tomography perfusion[J]. J Vasc Surg, 2020, 72(3): 1035-1042.

[15] 杜梅，倪建明，徐慧婷，等. 动态增强 CT 评估糖尿病患者足底软组织血流灌注的可行性[J]. 中国临床医学影像杂志，2019，30(3)：208-211.

[16] 冯馨乐，胡莎莉. CTP 技术定量评估糖尿病足软组织微循环灌注的可行性分析[J]. 中国医疗设备，2021，36(10)：132-135.

[17] Mills JS. Update and validation of the Society for Vascular Surgery wound, ischemia, and foot infection threatened limb classification system[J]. Semin Vasc Surg, 2014, 27(1): 16-22.

[18] 邸铁涛，张春玲，陈露，等. 糖尿病足溃疡的发病机制及难愈合原因分析[J]. 贵阳中医学院学报，2017，39(1)：98-101.

[19] 林学广，陈波，姜帅，等. 糖尿病足下肢血运重建技术与治疗策略[J]. 中国临床医学，2023，30(1)：4-11.

[20] 何伟红，方挺松，柯祺，等. MSCTA 诊断糖尿病足溃疡下肢动脉疾病的临床应用价值[J]. 实用放射学杂志，2017，33(7)：1077-1079. 1087.

[21] 陈榆舒，郑捷，郜发宝. MRI 技术在下肢骨骼肌微循环评估中的应用价值[J]. 中华放射学杂志，2020，54(6)：617-620.

[22] 曹红举，贾兆刚，孙丽娜. 不同 CT 灌注参数对急性脑梗死诊断及预后判断[J]. 中国 CT 和 MRI 杂志，2022，20(12)：9-11.

[23] 张斌，雷晟东，李彦军，等. CT 灌注成像联合纹理分析在老年孤立性肺结节患者中的应用[J]. 中国老年学杂志，2022，42(4)：839-842.

[24] Cindil E, Erbas G, Akkan K, et al. Dynamic volume perfusion CT of the foot in critical limb ischemia: response to percutaneous revascularization[J]. Am J Roentgenol, 2020, 214(6): 1398-1408.

[25] Min HD, Hur S, Lee JH, et al. Noninvasive assessment of foot perfusion in cholesterol-fed rabbits using dynamic volume perfusion CT with an upslope method[J]. Sci Rep, 2022, 12(1): 8894.

（收稿日期：2023-11-26　修回日期：2024-02-21）

《放射学实践》杂志入选
中国医学科学院医学科学卓越期刊目录

华中科技大学同济医学院附属同济医院《放射学实践》杂志入选中国医学科学院医学科学卓越期刊目录，是该目录中文杂志放射影像领域仅有的两本杂志之一。《放射学实践》杂志入选中国科协发布 10 大领域《我国高质量科技期刊分级目录》业内认可的较高水平期刊。

《放射学实践》创刊于 1986 年。创刊时杂志主要内容是将德国著名医学影像学杂志《Roentgenpraxis》原文翻译成中文，向中国广大放射学工作者介绍德国最新的医学影像学信息，是我国改革开放后最早的国际合作译文期刊。1996 年开始刊登国内专家学者的文章，以论著为主，涉及医学影像学的方方面面。以时代性、权威性、群众性作为刊物的定位品格，博采众长、兼收并蓄，受到广大放射学工作者的喜爱。现为 2020 年版北京大学和北京高校图书馆期刊工作研究会共同主持的国家社会科学基金项目“学术期刊评价及文献计量学研究”研究成果——《中国核心期刊要目总览》。本刊为中国科学引文数据库(CSCD)核心库来源期刊、《中文核心期刊要目总览》收录期刊、中国科技核心期刊、中国高质量科技期刊分级目录临床医学领域医学影像学期刊，并在中国学术期刊分区中位列 Q1 区。