·国家自然科学基金专栏·

多核磁共振代谢成像在中枢神经系统中的应用

朱虹全，申楠茜，李元昊，丁玉洁，谢彦，阎肃，李诗卉，李葭，张归玲，梁爽，朱文珍

【摘要】 常规的^{1}H-MRI 依赖于^{1}H 在人体内的丰富含量与广泛分布可提供较高的检测灵敏度，目前已经广泛应用于科研与临床工作中。其他非氢质子核素如钠（^{23}Na）、磷（^{31}P）、氘（^{2}H）等多核在监测生命过程中亦具有重要作用，高场多核 MRI 的发展为医学影像领域带来了新的挑战与机遇。^{31}P-MRS 是最适用于无创检测能量代谢和磷脂代谢的方法，可进行生化反应速率和代谢通量定量以及磷酸化水平测量。^{23}Na 成像可以检测活体组织中的钠分布，提供细胞完整性、钠钾 ATP 酶活性等重要信息。^{2}H 是^{1}H 的稳定同位素，其标记化合物可参与^{1}H 化合物相同的代谢通路，不仅能定量葡萄糖摄取率，还能对糖代谢通路的多种下游产物进行可视化和精准定量。多核 MRS/MRI 能对常规的^{1}H-MRI 提供补充的病理生理学信息，对探索疾病的发病机制、早期检测、治疗决策、疗效评估等提供了新的研究手段。本文旨在对近年多核磁共振技术在中枢神经系统中的研究进展进行综述。

【关键字】 磁共振成像；磁共振波谱学；多核磁共振；中枢神经系统

【中图分类号】R445.2；R322.81 【文献标志码】A 【文章编号】1000-0313(2024)10-1279-07

DOI：10.13609/j.cnki.1000-0313.2024.10.001 开放科学(资源服务)标识码(OSID)：

目前常规 MRI 成像是以^{1}H-MRI 为主，因为^{1}H 在人体内的浓度较高，且具有较大的旋磁比（42.6 MHz/T），因此有较高的检测灵敏度，可以提供高分辨的形态学信息，已经广泛应用于目前的科研与临床工作中[1,2]，但同时^{1}H-MRI 成像也会受到背景噪声干扰，仅能反映少数分子。另一方面，其他核如钠（^{23}Na）、磷（^{31}P）等在组织的生物化学过程中具有关键的作用，这些非^{1}H 核被称为 X 核或者多核[3,4]。随着高场 MRI 的发展，射频线圈以及序列等的改进优化，使其他核在体内的检测成为可能，可以对传统的^{1}H-MRI 提供补充的病理生理学信息，为医学影像领域带来了新的挑战与机遇[5,6]。本文旨在对近年多核磁共振技术在中枢神经系统中的研究进展进行综述。

^{23}Na 的应用

钠是 MR 成像可检测到的体内第二丰富的元素，活体组织中钠离子的分布提供了细胞完整性、钠钾 ATP 酶的活性等重要信息，钠离子浓度的变化可以反映机体的病理生理状态及疾病的发生发展[3,7,8]。但与^{1}H-MRI 相比，由于^{23}Na 的电四极矩（核自旋比＝3/2），旋磁比为 11.26 MHz/T，会使得^{23}Na-MRI 具有较低的灵敏度和非常短的横向弛豫时间[9]。然而，随着磁共振扫描设备的发展，成像序列的优化以及重建技术的更新，^{23}Na-MRI 目前能在缩短扫描时间的同时获得更高的信噪比和图像分辨率，从而有助于实现对钠的非侵入性监测。图 1 和图 2 分别展示了来自笔者单位的两例大脑^{23}Na-MRI 图像。

组织总钠浓度（tissue sodium concentration，TSC）可以表示为 TSC＝胞内钠浓度（intracellular sodium concentration，ISC）×细胞体积分数（cell volume fraction，CVF）＋胞外钠浓度（extracellular sodium concentration，ESC）×胞外体积分数（extracellular volume fraction，EVF）。使用弛豫加权或三量子滤波（triple-quantum filtering，TQF）可以区分细胞内和细胞外钠对双指数弛豫的贡献[10]。与细胞内钠相比，细胞外钠具有较长的 T1 时间[11]，通过选择正确的反转时间（inversion time，IR），可以抑制来自细胞外钠的信号[12]。Madelin 等[13]通过获取钠和液体抑制钠图像，从而获得组织总钠和细胞内钠的近似浓度。

在脑缺血事件中，低灌注区域的氧气和葡萄糖供应减少，钠钾泵的功能受损，从而导致钠的堆积，因此使用 MRI 测量的 TSC 被认为是判断卒中后脑组织活性的潜在生物标志物[14]，也是确定脑卒中发病时间和确定患者是否适合溶栓治疗的工具[15]。Wetterling 等[16]使用 7T 磁共振在大鼠模型中观察到卒中急性期半暗带组织钠信号显著降低，提示^{23}Na-MRI 可以准确地识别潜在的缺血半暗带和梗死核心区。在神经炎性疾病，如多发性硬化（multiple sclerosis，MS）中，钠通道功能失衡被认为是神经元损伤发病机制的重要组成

作者单位：430030 武汉，华中科技大学同济医学院附属同济医院放射科

作者简介：朱虹全（1998－），男，四川广安人，硕士研究生，住院医师，主要从事中枢影像学研究工作。

通讯作者：朱文珍，E-mail：zhuwenzhen8612@163.com

基金项目：国家自然科学基金联合基金项目（U22A20354），国家重点研发计划（2022YFC2406903）

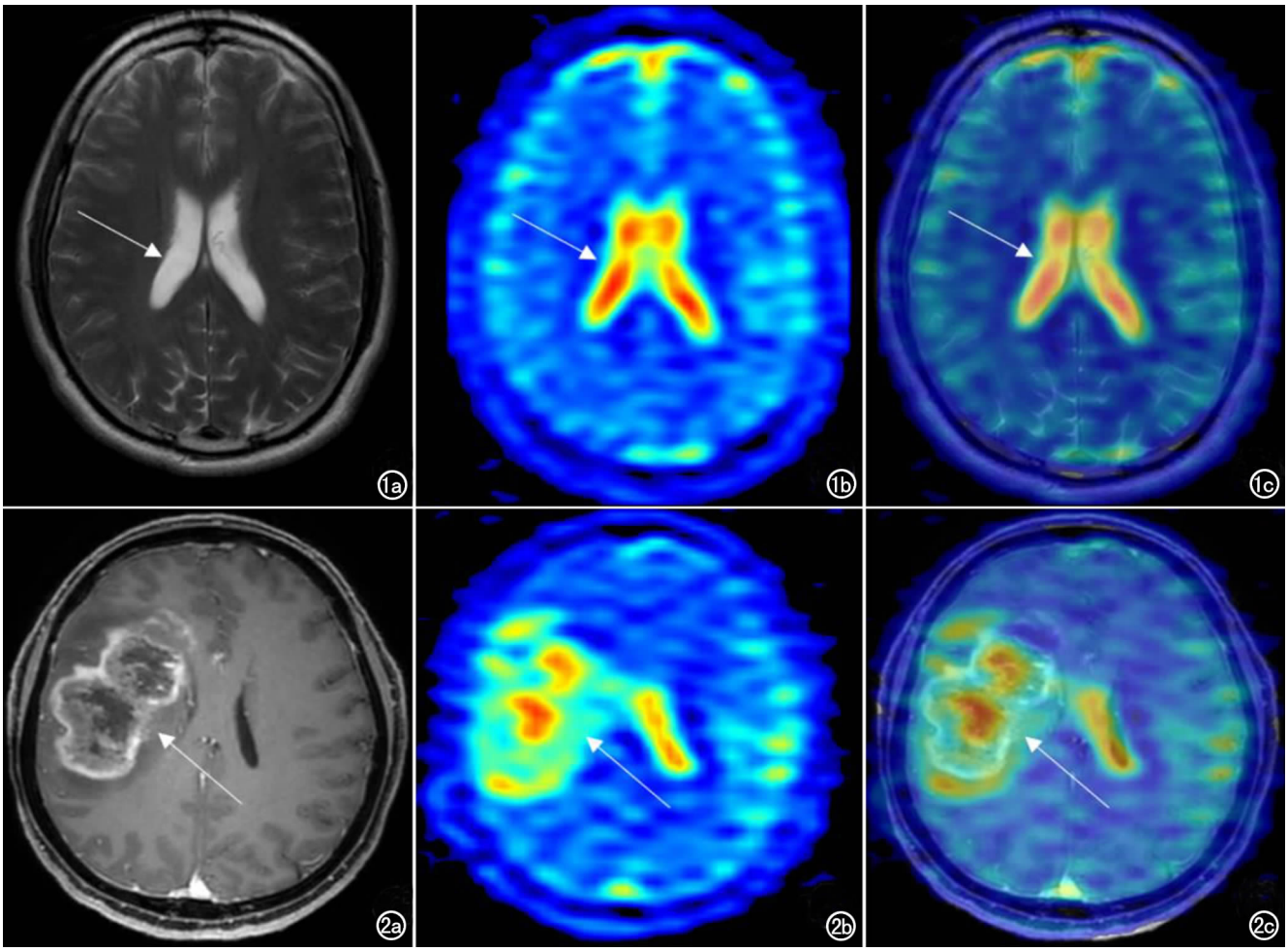

图 1 35 岁健康男性。a) T_2WI 图像；b) ^{23}Na-MRI 图像，侧脑室中脑脊液表现为高信号（箭）；c) T_2WI 与 ^{23}Na-MRI 的融合图像。 **图 2** 58 岁女性胶质瘤患者，胶质母细胞瘤，IDH 野生型，WHO 4 级。a) T_2WI 图像；b) ^{23}Na-MRI 图像，病灶区呈不均匀高信号，坏死区呈更高信号（箭）；c) T_2WI 与 ^{23}Na-MRI 的融合图像。

部分[17]。^{23}Na-MRI 显示 MS 患者的 T2 白质高信号病灶中和灰质中钠浓度异常升高，其中灰质中的钠沉积主要累及功能区。在原发性进展型 MS 患者中钠沉积局限于运动皮层，而在继发性进展型 MS 中则还广泛累及与高级认知功能相关的边缘系统和额叶区域[18]。^{23}Na-MRI 还被用于研究亨廷顿氏病患者脑组织的细胞和代谢完整性，Reetz 等[19]在 4T 场强下的结果显示与对照组相比，亨廷顿氏病患者全脑的 TSC 升高。另者，研究发现，^{23}Na-MRI 可以很好地区分胶质母细胞瘤和较低级别胶质瘤[20]。血管生成增加和细胞增殖是恶性肿瘤的两个主要组织学特征。肿瘤内 TSC 升高可能是由于细胞完整性破坏导致 ISC 升高，或由于肿瘤血管重构、坏死和/或凋亡导致 EVF 增高，肿瘤细胞中 Na^+/H^+ 交换动力学改变和 Na^+/K^+-ATP 酶活性可能会增加，导致细胞内钠的含量上升[21]。更进一步的研究表明 ISC/TSC 比值不仅能同时预测胶质瘤无进展生存期（progression free survival，PFS）和异柠檬酸脱氢酶（isocitrate dehydrogenase，IDH）突变状态，而且对胶质瘤的分类具有很高的特异度（94%）和敏感度（86%）[22]。关于^{23}Na-MRI 在肿瘤治疗中的应用，动物实验表明在有效的化疗后颅内肿瘤的钠信号增加，使其成为一种有前景的治疗监测生物标志物[23]。对人脑肿瘤的初步研究表明对放疗有反应的肿瘤部分显示出总钠含量增加，同时伴随着细胞密度降低[24]。总的来说，^{23}Na 已成功在脑血管病、炎性脱髓鞘疾病和脑肿瘤等多种中枢神经系统疾病中得到应用。

^{31}P 的应用

^{31}P 化学位移分布范围宽，与^{31}P 耦合的自旋体系少，谱峰裂分少，目前^{31}P-MRS 是最适用于无创检测能量代谢和磷脂代谢的方法，可用于检测生物体内、尤其是细胞内磷代谢情况。磷酸胆碱（Phosphatidylcholine，PC）、磷酸乙醇胺（Phosphatidylethanolamine，PE）、甘油磷酸胆碱（Glycerophosphocholine，GPC）和甘油磷酸乙醇胺（Glycerophosphoethanolamine，GPE）、

无机磷（norganic Phosphate，Pi）、磷酸肌酸（Phosphocreatine，PCr）以及三磷酸腺苷（Adenosine Triphosphate，ATP）等含磷化合物均参与细胞能量代谢及生物膜磷脂代谢[4]，这些含磷化合物可通过^{31}P-MRS 进行量化评估（图 3）。但^{31}P-MRS 的缺点是在低场强下会出现严重的谱线重叠、低信噪比和基线扭曲。随着高场强、质子去耦等技术的发展，这些问题得以改善，^{31}P-MRS 已逐步用于临床和科研中[25]。

Rietzler 等[26]研究表明^{31}P-MRS 代谢在大脑中随着年龄和性别的不同而变化。女性的 ATP 再合成水平（PCr/ATP）随年龄增长呈近乎连续的增加，ATP 水解水平（Pi/ATP）也持续上升，而能量需求（PCr/Pi）持续下降。相反，男性的 PCr/ATP 和 PCr/Pi 比率只在 70～79 岁之间增加，而 Pi/ATP 比率在 60～69 岁之间下降。这些差异可能与性别相关的激素代谢差异有关。这些发现对于未来在生理条件下和脑疾病患者中进行^{31}P-MRS 研究的设计和解释具有重要意义。失忆性轻度认知障碍患者的脑能量代谢紊乱可能与早期神经病理学变化有关，有研究在 7T 高场强下使用^{31}P-MRS 对患者顶枕叶中的高能磷酸盐和膜磷脂代谢物进行定量分析，发现大脑能量代谢和膜磷脂指标与认知功能（如执行功能、记忆、注意力和视觉空间技能）之间存在关联，为进一步研究早期痴呆疾病生物标志物提供了新方法[27]。Treichl 等[28]全面评估了动脉瘤性蛛网膜下腔出血（aneurysmal subarachnoid hemorrhage，aSAH）患者大脑能量代谢紊乱的情况。在 aSAH 发生后，所有脑血管区域的 PCr/ATP 与 PCr/Pi 比率升高，Pi/ATP 比率和磷酸单酯酶（phosphomonoesterase，PME）和磷酸二酯酶（phosphodiesterase，PDE）比率降低，表明 aSAH 的早期脑损伤不仅限于动脉瘤附近，而是整体性的全脑代谢变化。重型颅脑损伤（severe traumatic brain injury，sTBI）后大脑生物能量学存在弥漫性损伤，并随着时间的推移而发展[29]。在 sTBI 急性期早期，PCr/ATP 比率和 PCr/Pi 比率增加，而 PME/PDE 比率降低，这可能与能量衰竭、神经元受损和大脑炎症有关。在亚急性期，PCr/ATP 比率无明显变化，但 Pi/ATP 比率降低。该研究揭示了 sTBI 各时期脑组织能量需求和其他生理方面的变化，为进一步研究和治疗提供了线索。另外，研究发现 MS 患者中与能量代谢相关的 PCr 升高，ATP 降低，与膜磷脂关联的 PDE 升高，细胞内 Mg^{2+} 降低[30]。这表明^{31}P-MRS 可以提供关于神经-轴突退化、脱髓鞘、特定组织中镁离子平衡失调等的信息，因此在 MS 的诊断评价中具有极好的潜力。烟酰胺腺嘌呤二核苷酸的氧化还原对之间的平衡反映细胞的氧化状态和生物系统进行能量产生的能力。Kim 等[31]的研究发现与匹配的健康对照组相比，首次发作精神分裂症患者和慢性精神分裂症患者的氧化型烟酰胺腺嘌呤二核苷酸（oxidized form of nicotinamide adenine dinucleotide，NAD^+）/还原型烟酰胺腺嘌呤二核苷酸（reduced form of nicotinamide adenine dinucleotide，NADH）比值均显着降低，这些发现为精神分裂症所有阶段大脑中的氧化还原失衡提供了证据。^{31}P-MRS 也被应用于帕金森病（Parkinson's disease，PD）的研究[32]，结果显示 PD 患者大脑中多个区域的 Pi 水平升高，颞顶叶皮层中的Pi/β-ATP比值增加，NAA水平

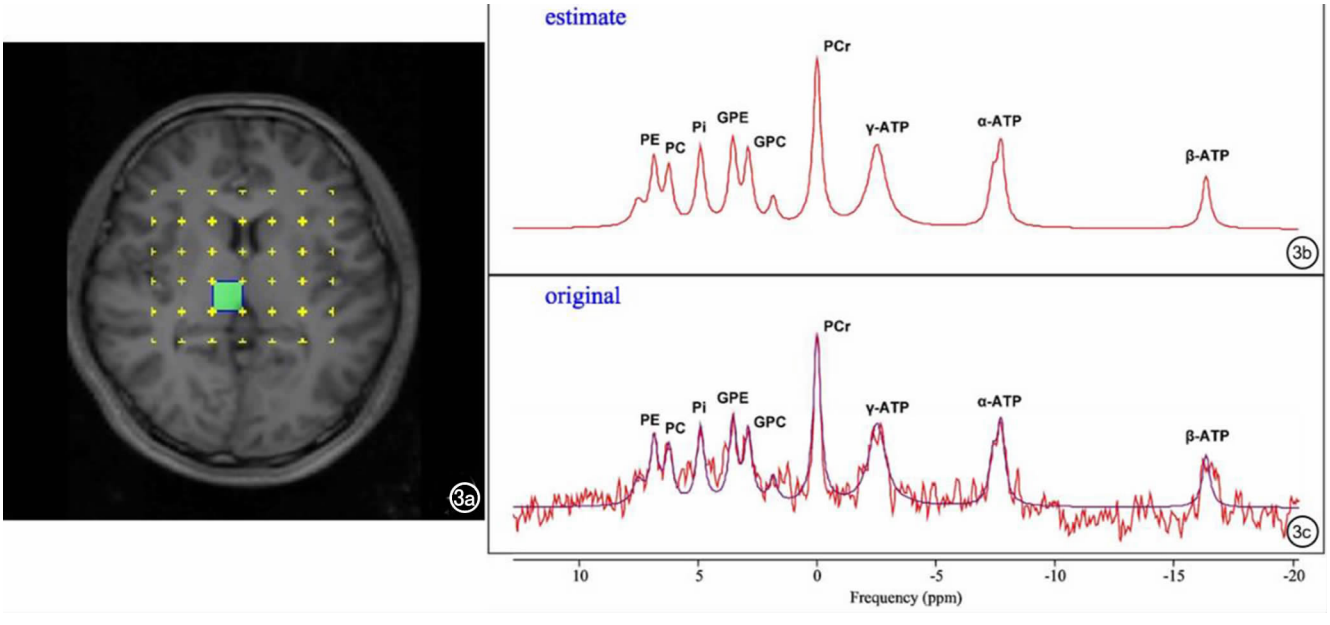

图 3　24 岁健康男性。a）^{31}P-MRS 的定位图像，体素放置于右侧丘脑；b）拟合谱线图；c）真实谱线与拟合谱线的融合图像。

降低，且丘脑、基底节和中脑中 ATP 和 PCr 水平减少，表明 PD 患者中线粒体氧化磷酸化功能受损，无法维持足够的 ATP 水平和应对高能量需求。由于含磷化合物与能量代谢过程密切相关，因此^{31}P-MRS 可用于健康大脑的评估，也被应用于认知相关疾病、精神类疾病、神经退行性疾病以及脑创伤性疾病等的能量代谢变化，有助于对代谢和疾病机制的理解。随着技术的不断发展和改进，我们可以期待^{31}P-MRS 在临床实践中的更广泛应用，并为各系统疾病的诊断和治疗带来新的突破。

^{2}H 的应用

^{1}H-MRS 目前仍然是最常用的检测方法，但难以抑制人体内水和脂肪较高的本底信号。氘（^{2}H）作为氢（^{1}H）的稳定同位素，具有相似的化学性质和略不相同的物理特性：不同化合物在氘谱和氢谱上的化学位移相近，但由于氘的自然丰度远远低于氢，导致其灵敏度差异约为 10 倍[33]。因此，在体内探测氘需要使用较高场强的磁共振系统和引入外源性的探针。氘代谢成像（deuterium metabolic imaging，DMI）主要通过输注或摄入的氘标记葡萄糖及其下游产物如酮体和乙酸盐等来对组织中的代谢通路进行可视化[34]。

Lu 等[35]首次采用^{2}H 磁共振波谱技术，在 16.4T 磁共振扫描仪上对不同麻醉条件下小鼠的葡萄糖代谢速率进行了在体定量，发现与异氟烷麻醉相比，吗啡麻醉条件下的神经元活性更高，即脑葡萄糖消耗和 TCA 循环通量增加。Kreis 等[36]通过注射[6，6′-$^{2}H_2$]-D-葡萄糖对肿瘤的糖酵解通量进行定量，通过^{2}H-MRI 显示了肿瘤中糖酵解通量的不均匀以及化疗后糖酵解通量降低的早期变化。Meerwaldt 等[37]研究了在缺血性脑卒中缺血再灌注后的代谢变化，观察到病变区域的有效葡萄糖供应、乳酸生成增加而谷氨酸/谷氨酰胺合成减少，表明氘标记的葡萄糖代谢成像可以有效检测缺血后脑组织的病理生理学变化。此外，Zou 等[38]在[6，6′-$^{2}H_2$]-D-葡萄糖基础上开发了具有 5 个标记位点的[2，3，4，6，6′-$^{2}H_5$]-D-葡萄糖，能在减少摄入剂量的同时显著提高 DMS 的整体信噪比。除了氘代葡萄糖，多种其他代谢物也可被有效标记。Hesse 等[39]根据坏死区域肿瘤细胞的富马酸能大量转化为苹果酸这一代谢特征，对富马酸进行氘标记，使用^{2}H-MRI 探测胶质母细胞瘤细胞内的富马酸-苹果酸代谢，作为早期细胞死亡提示证据，从而实现对肿瘤放化疗响应的早期监测。Veltien 等[40]利用 DMI 同时成像胆碱和葡萄糖的肿瘤摄取以及代谢转化，获得肿瘤区域葡萄糖摄取、分解代谢以及胆碱摄取增强等信息，为肿瘤表征提供了更有前景的方法。而 Soni 等[41]对 β-羟基丁酸进行氘标记，证明了通过追踪谷氨酸/谷氨酰胺的下游标记来测量脑能量代谢的可行性，有利于探测健康大脑和不同神经系统疾病的酮体代谢。除了在临床前的动物研究中的应用，将氘代谢成像应用到人体也是重要目标之一。De Feyter HM 等[42]于 2018 年首次在人体上成功实现氘代谢成像，对葡萄糖摄取及以外的代谢过程进行了可视化，直观展示了肿瘤区域的有氧糖酵解（Warburg 效应）。Liu 等[43]通过改良线圈阵列结构及优化扫描序列设计，将 DMI 与常规 MRI 扫描方案整合，实现同步采集。而 Kaggie 等[44]和 Niess 等[45]则进一步将氘代谢成像应用到了 3.0T 临床磁共振系统上，证明了该技术在广泛的临床条件下使用的可行性。图 4 展示了 3T 条件下采集的^{2}H-MRS 谱线图。

^{13}C 的应用

碳元素参与大量代谢过程，在能量供应中发挥着重要的作用，参与包括消化、肌肉收缩、神经传输、循环、组织合成、组织修复和激素分泌等过程。因此，在活体中检测碳元素有着重要意义，而由于^{13}C 自然丰度低，直接采集其原子核的磁共振波谱信号很困难。于是提出了超极化磁共振，即利用超极化使磁共振信号提高 10000 倍以上。^{13}C 的磁共振成像可以运用丰富的代谢探针，葡萄糖、酮体或醋酸酯等常被用作^{13}C 标记的底物，并参与全代谢通路检测以反映代谢动力学信息，无创地实时测量生物体内的酶活性[46,47]。这种准确测量代谢损伤的能力可以提高对疾病的检测及诊断，并据此开发新的治疗方法。

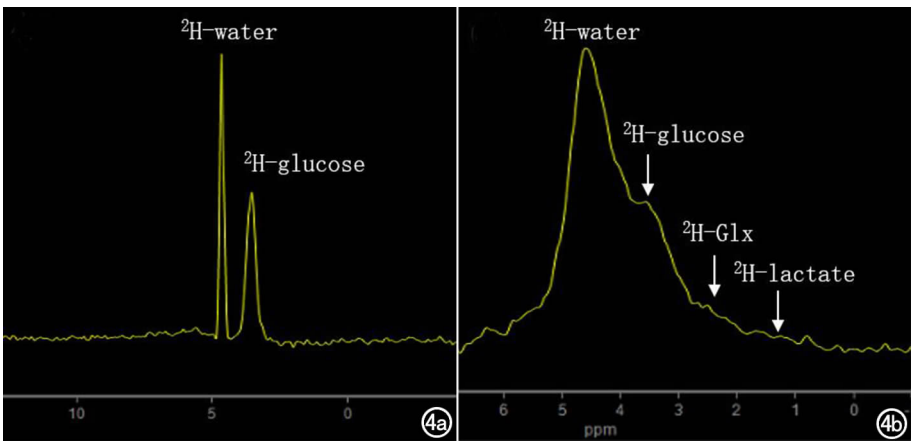

图 4 a）3T 下氘代葡萄糖溶液水模的^{2}H-MRS 谱线；b）将氘代葡萄糖注射到健康大鼠体内后，在 3T 下采集的代表性^{2}H-MRS 谱线。

Guo 等[48]用^{13}C 核磁共振技术研究清醒大鼠不同脑区代谢动力学，发现大多数^{13}C 标记的代谢物如谷氨酸、谷氨酰胺、γ-氨基丁酸（γ-aminobutyric acid，GABA）和 N-乙酰天冬氨酸（N-acetylaspartate，NAA）在不同脑区的含量有区别，但分布趋势大致相同，且多种代谢物之间存在显著的相关性，这可能作为评估代谢动力学的潜在指标。Wu 等[49]研究了大鼠急性或慢性脊髓损伤后不同脑区代谢水平和转换，发现在脊髓损伤的不同阶段，大脑各区域的代谢物水平几乎相似，但代谢动力学在大多数区域都明显较低，而经过长期恢复后，颞叶皮层、枕叶皮层和延髓等一些区域的代谢动力学恢复。此外，脊髓损伤对大多数脑区兴奋性神经递质的影响大于对抑制性神经递质的影响，这种代谢动力学的动态变化为脊髓损伤后脑葡萄糖氧化的改变提供了证据。Le Page 等[50]将超极化^{13}C-MRS 用于纵向评估脂多糖诱导的小鼠神经炎症状态，升高的乳酸水平与组织学上的小胶质细胞/巨噬细胞和星形胶质细胞数量增加相吻合。在脑肿瘤的评估中，Viswanath 等[51]利用超极化^{13}C 葡萄糖将端粒酶逆转录酶（telomerase reverse transcriptase，TERT）表达与磷酸戊糖途径代谢通量联系，提出了识别低级别少突胶质细胞瘤中 TERT 表达的潜在代谢成像探针，对肿瘤永生性的标志进行无创评估。此外，丙酮酸的超极化^{13}C MR 代谢成像显示大鼠放射性坏死处的乳酸水平与乳酸/丙酮酸水平均低于脑肿瘤病灶，并通过组织病理学得到证实，为进一步的临床无创区分放射性坏死和脑肿瘤提供了基础[52]。超极化^{13}C 成像在人体中也已有初步应用。超极化^{13}C 成像可实现丙酮酸-乳酸转换的测量，Park 等[53]和 Miloushev 等[54]获取了多形性胶质母细胞瘤患者的超极化^{13}C 丙酮酸磁共振图像，证实了超极化^{13}C 成像在人脑代谢评估中的可行性。丙酮酸通过血脑屏障快速转运并转化为代谢产物乳酸和碳酸氢盐，反映了线粒体氧化代谢改变。Lee 等[55]利用超极化^{13}C 乳酸信号，早期预测转移瘤患者接受立体定向放疗后的病变进展。此外，Uthayakumar 等[56]使用超极化^{13}C-MRI 测量不同年龄段正常人的全脑代谢，发现不同脑区之间的乳酸与碳酸氢盐含量存在显著的时空变化特征。在中枢神经系统中，^{13}C 成像可以用于正常大脑和脑肿瘤、创伤性疾病等各类神经系统疾病代谢水平改变的检测，评估代谢损伤。但由于^{13}C 超极化设配昂贵，并且超极化状态的维持时间也较短，这一定程度上限制这项成像技术的临床应用，因此开发快速成像技术来最大化采集信号并对信号进行解析增强将有助于这项技术的临床转化。

小结和展望

多核磁共振成像是一种新兴的、快速发展的磁共振技术，可以有效地从分子层面对各种疾病的代谢功能进行评估，对于疾病的早期检测、治疗决策、疗效评估甚至疾病机制的探索提供了新的手段，展现出良好的临床应用潜力。本文聚焦于中枢神经系统，对该领域内多核磁共振技术的研究进展进行了综述。尽管当前研究已经取得一定成就，但也仍需面对一些待克服的挑战。由于检测灵敏度和空间分辨率的限制，大多数研究是在高场条件下进行；外源性探针和超极化技术被用于提高灵敏度，但高昂的成本一定程度上限制了其应用；此外，多中心、大样本的多核磁共振研究仍然较少，难以对方法和结果进行标准化。因此未来还需要多学科的深入交叉去推进多核磁共振实现向低场强的临床转化与应用，这将有助于对不同病理过程中代谢的精准评估，从而使更多的患者获益。

参考文献：

[1] Edelman RR. The history of MR imaging as seen through the pages of radiology[J]. Radiology, 2014, 273(2 Suppl): S181-S200.

[2] Runge VM. Current technological advances in magnetic resonance with critical impact for clinical diagnosis and therapy[J]. Invest Radiol, 2013, 48(12): 869-877.

[3] Clausen MJ, Poulsen H. Sodium/Potassium homeostasis in the cell [J]. Met Ions Life Sci, 2013, 12: 41-67. [18 April 2013]. DOI: 10.1007/978-94-007-5561-1_3.

[4] Befroy DE, Rothman DL, Petersen KF, et al. ^{31}P-magnetization transfer magnetic resonance spectroscopy measurements of in vivo metabolism[J]. Diabetes, 2012, 61(11): 2669-2678.

[5] Wei Y, Yang C, Jiang H, et al. Multi-nuclear magnetic resonance spectroscopy: state of the art and future directions[J]. Insights Imaging, 2022, 13(1): 135.

[6] Sun P, Wu Z, Lin L, et al. MR-Nucleomics: the study of pathological cellular processes with multinuclear magnetic resonance spectroscopy and imaging in vivo[J]. NMR Biomed, 2023, 36(2): e4845.

[7] Madelin G, Lee JS, Regatte RR, et al. Sodium MRI: methods and applications[J]. Prog Nucl Magn Reson Spectrosc, 2014, 79: 14-47.

[8] Zaric O, Juras V, Szomolanyi P, et al. Frontiers of sodium MRI revisited: from cartilage to brain imaging[J]. J Magn Reson Imaging, 2021, 54(1): 58-75.

[9] Ouwerkerk R, Bleich KB, Gillen JS, et al. Tissue sodium concentration in human brain tumors as measured with ^{23}Na MR imaging [J]. Radiology, 2003, 227(2): 529-537.

[10] Fiege DP, Romanzetti S, Mirkes CC, et al. Simultaneous single-quantum and triple-quantum-filtered MRI of ^{23}Na (SISTINA) [J]. Magn Reson Med, 2013, 69(6): 1691-1696.

[11] Nagel AM, Bock M, Hartmann C, et al. The potential of relaxation-weighted sodium magnetic resonance imaging as demonstrated on brain tumors[J]. Invest Radiol, 2011, 46(9): 539-547.

[12] Kline RP, Wu EX, Petrylak DP, et al. Rapid in vivo monitoring of chemotherapeutic response using weighted sodium magnetic resonance imaging[J]. Clin Cancer Res, 2000, 6(6): 2146-2156.

[13] Madelin G, Kline R, Walvick R, et al. A method for estimating intracellular sodium concentration and extracellular volume fraction in brain in vivo using sodium magnetic resonance imaging [J]. Sci Rep, 2014, 4(1): 4763.

[14] Boada FE, Qian Y, Nemoto E, et al. Sodium MRI and the assessment of irreversible tissue damage during hyper-acute stroke[J]. Transl Stroke Res, 2012, 3(2): 236-245.

[15] Jones SC, Kharlamov A, Yanovski B, et al. Stroke onset time using sodium MRI in rat focal cerebral ischemia[J]. Stroke, 2006, 37(3): 883-888.

[16] Wetterling F, Gallagher L, Mullin J, et al. Sodium-23 magnetic resonance imaging has potential for improving penumbra detection but not for estimating stroke onset time[J]. J Cereb Blood Flow Metab, 2015, 35(1): 103-110.

[17] Smith KJ. Sodium channels and multiple sclerosis: roles in symptom production, damage and therapy[J]. Brain Pathol, 2007, 17(2): 230-242.

[18] Maarouf A, Audoin B, Konstandin S, et al. Topography of brain sodium accumulation in progressive multiple sclerosis[J]. MAGMA, 2014, 27(1): 53-62.

[19] Reetz K, Romanzetti S, Dogan I, et al. Increased brain tissue sodium concentration in Huntington's Disease-A sodium imaging study at 4T[J]. NeuroImage, 2012, 63(1): 517-524.

[20] Nagel AM, Bock M, Hartmann C, et al. The potential of relaxation-weighted sodium magnetic resonance imaging as demonstrated on brain tumors[J]. Invest Radiol, 2011, 46(9): 539-547.

[21] Poku LO, Phil M, Cheng Y, et al. ^{23}Na-MRI as a noninvasive biomarker for cancer diagnosis and prognosis[J]. Journal of Magnetic Resonance Imaging, 2021, 53(4): 995-1014.

[22] Biller A, Badde S, Nagel A, et al. Improved brain tumor classification by sodium MR imaging: prediction of IDH mutation status and tumor progression[J]. AJNR Am J Neuroradiol, 2016, 37(1): 66-73.

[23] Babsky AM, Zhang H, Hekmatyar SK, et al. Monitoring chemotherapeutic response in RIF-1 tumors by single-quantum and triple-quantum-filtered ^{23}Na MRI, ^{1}H diffusion-weighted MRI and PET imaging[J]. Magn Reson Imaging, 2007, 25(7): 1015-1023.

[24] Thulborn KR, Lu A, Atkinson IC, et al. Quantitative sodium MR imaging and sodium bioscales for the management of brain tumors[J]. Neuroimaging Clin N Am, 2009, 19(4): 615-624.

[25] Sloan G, Anton A, Caunt S, et al. Higher sensory cortical energy metabolism in painful diabetic neuropathy: evidence from a cerebral magnetic resonance spectroscopy study[J]. Diabetes, 2023, 72(7): 1028-1034.

[26] Rietzler A, Steiger R, Mangesius S, et al. Energy metabolism measured by ^{31}P magnetic resonance spectroscopy in the healthy human brain[J]. J Neuroradiol, 2022, 49(5): 370-379.

[27] Das N, Ren J, Spence JS, et al. Relationship of parieto-occipital brain energy phosphate metabolism and cognition using ^{31}P MRS at 7-Tesla in amnestic mild cognitive impairment[J]. Front Aging Neurosci, 2020, 12: 222. [28 August 2020]. DOI: 10.3389/fnagi.2020.00222.

[28] Treichl SA, Ho WM, Steiger R, et al. Cerebral energy status and altered metabolism in early brain injury after aneurysmal subarachnoid hemorrhage: a prospective ^{31}P-MRS pilot study[J]. Front Neurol, 2022, 13: 831537. [28 Feb 2022]. DOI: 10.3389/fneur.2022.831537.

[29] Pinggera D, Steiger R, Bauer M, et al. Repeated ^{31}P-magnetic resonance spectroscopy in severe traumatic brain injury: insights into cerebral energy status and altered metabolism[J]. J Neurotrauma, 2021, 38(20): 2822-2830.

[30] Hnilicova P, Strbak O, Kolisek M, et al. Current methods of magnetic resonance for noninvasive assessment of molecular aspects of pathoetiology in multiple sclerosis[J]. Int J Mol Sci, 2020, 21(17): 6117.

[31] Kim SY, Cohen BM, Chen X, et al. Redox dysregulation in schizophrenia revealed by in vivo NAD+/NADH measurement[J]. Schizophr Bull, 2017, 43(1): 197-204.

[32] Dossi G, Squarcina L, Rango M. In vivo mitochondrial function in idiopathic and genetic Parkinson's disease[J]. Metabolites, 2019, 10(1): 19.

[33] Chen MLJ, Wright AJ, Hesse F, et al. Metabolic imaging with deuterium labeled substrates[J]. Prog Nucl Magn Reson Spectrosc, 2023, 134-135: 39-51. [Epub 10 Feb 2023]. DOI: 10.1016/j.pnmrs.2023.02.002.

[34] Straathof M, Meerwaldt AE, De Feyter HM, et al. Deuterium metabolic imaging of the healthy and diseased brain[J]. Neuroscience, 2021, 474: 94-99. [15 Oct 2021]. DOI: 10.1016/j.neuroscience.2021.01.023.

[35] Lu M, Zhu XH, Zhang Y, et al. Quantitative assessment of brain glucose metabolic rates using in vivo deuterium magnetic resonance spectroscopy[J]. J Cereb Blood Flow Metab, 2017, 37(11): 3518-3530.

[36] Kreis F, Wright AJ, Hesse F, et al. Measuring tumor glycolytic flux in vivo by using fast deuterium MRI[J]. Radiology, 2020, 294(2): 289-296.

[37] Meerwaldt AE, Straathof M, Oosterveld W, et al. In vivo imaging of cerebral glucose metabolism informs on subacute to chronic post-stroke tissue status-A pilot study combining PET and deuterium metabolic imaging[J]. J Cereb Blood Flow Metab, 2023, 43(5): 778-790.

[38] Zou C, Ruan Y, Li H, et al. A new deuterium-labeled compound [2,3,4,6,6-$^{2}H_5$]-D-glucose for deuterium magnetic resonance metabolic imaging[J]. NMR Biomed, 2023, 36(7): e4890.

[39] Hesse F, Somai V, Kreis F, et al. Monitoring tumor cell death in murine tumor models using deuterium magnetic resonance spectroscopy and spectroscopic imaging[J]. Proc Natl Acad Sci USA, 2021, 118(12): e2014631118.

[40] Veltien A, van Asten J, Ravichandran N, et al. Simultaneous recording of the uptake and conversion of glucose and choline in tumors by deuterium metabolic imaging[J]. Cancers (Basel), 2021, 13(16): 4034.

[41] Soni ND, Swain A, Jacobs P, et al. In vivo assessment of beta-hydroxybutyrate metabolism in mouse brain using deuterium ^{2}H-MRS[J]. Magn Reson Med, 2023, 90(1): 259-269.

[42] De Feyter HM, Behar KL, Corbin ZA, et al. Deuterium metabolic imaging (DMI) for MRI-based 3D mapping of metabolism in vivo[J]. Sci Adv, 2018, 4(8): eaat7314.

[43] Liu Y, De Feyter HM, Fulbright RK, et al. Interleaved fluid-attenuated inversion recovery (FLAIR) MRI and deuterium meta-

bolic imaging (DMI) on human brain in vivo[J]. Magn Reson Med, 2022, 88(1): 28-37.

[44] Kaggie JD, Khan AS, Matys T, et al. Deuterium metabolic imaging and hyperpolarized ^{13}C-MRI of the normal human brain at clinical field strength reveals differential cerebral metabolism [J]. Neuroimage, 2022, 257: 119284. [15 Aug 2022]. DOI: 10.1016/j.neuroimage.2022.119284.

[45] Niess F, Hingerl L, Strasser B, et al. Noninvasive 3-Dimensional ^{1}H-magnetic resonance spectroscopic imaging of human brain glucose and neurotransmitter metabolism using deuterium labeling at 3T: feasibility and interscanner reproducibility[J]. Invest Radiol, 2023, 58(6): 431-437.

[46] Wang ZJ, Ohliger MA, Larson P, et al. Hyperpolarized ^{13}C MRI: state of the art and future directions[J]. Radiology, 2019, 291(2): 273-284.

[47] Le Page LM, Guglielmetti C, Taglang C, et al. Imaging brain metabolism using hyperpolarized ^{13}C magnetic resonance spectroscopy[J]. Trends Neurosci, 2020, 43(5): 343-354.

[48] Guo M, Fang Y, Zhu J, et al. Investigation of metabolic kinetics in different brain regions of awake rats using the [^{1}H-^{13}C]-NMR technique[J]. J Pharm Biomed Anal, 2021, 204: 114240. [10 Sep 2021]. DOI: 10.1016/j.jpba.2021.114240.

[49] Wu L, Niu Z, Hu X, et al. Regional cerebral metabolic levels and turnover in awake rats after acute or chronic spinal cord injury [J]. FASEB J, 2020, 34(8): 10547-10559.

[50] Le Page LM, Guglielmetti C, Najac CF, et al. Hyperpolarized ^{13}C magnetic resonance spectroscopy detects toxin-induced neuroinflammation in mice[J]. NMR Biomed, 2019, 32(11): e4164.

[51] Viswanath P, Batsios G, Ayyappan V, et al. Metabolic imaging detects elevated glucose flux through the pentose phosphate pathway associated with TERT expression in low-grade gliomas [J]. Neuro Oncol, 2021, 23(9): 1509-1522.

[52] Park I, Kim S, Pucciarelli D, et al. Differentiating radiation necrosis from brain tumor using hyperpolarized carbon-13 MR metabolic imaging[J]. Mol Imaging Biol, 2021, 23(3): 417-426.

[53] Park I, Larson P, Gordon JW, et al. Development of methods and feasibility of using hyperpolarized carbon-13 imaging data for evaluating brain metabolism in patient studies[J]. Magn Reson Med, 2018, 80(3): 864-873.

[54] Miloushev VZ, Granlund KL, Boltyanskiy R, et al. Metabolic imaging of the human brain with hyperpolarized ^{13}C pyruvate demonstrates ^{13}C lactate production in brain tumor patients[J]. Cancer Res, 2018, 78(14): 3755-3760.

[55] Lee CY, Soliman H, Bragagnolo ND, et al. Predicting response to radiotherapy of intracranial metastases with hyperpolarized [Formula: see text]C MRI[J]. J Neurooncol, 2021, 152(3): 551-557.

[56] Uthayakumar B, Soliman H, Bragagnolo ND, et al. Age-associated change in pyruvate metabolism investigated with hyperpolarized ^{13}C-MRI of the human brain[J]. Hum Brain Mapp, 2023, 44(10): 4052-4063.

(收稿日期:2024-02-06 修回日期:2024-04-13)