·病例报道·

双胞胎先天性弓形虫病一例

曾志添，赵继泉，杨侃荣，陈芷茵

【关键词】 弓形虫，先天性；双胎妊娠；磁共振成像；脑积水；脉络膜视网膜炎

【中图分类号】R531.8；R445.2 【文献标志码】D 【文章编号】1000-0313(2024)09-1268-03

DOI：10.13609/j.cnki.1000-0313.2024.09.026 开放科学(资源服务)标识码(OSID)：

病例资料 患儿 A，女，30 天，双胞胎姐姐，胎龄 35 周，因胎膜早破剖宫产出生，出生时体重 1.44 kg，羊水清，无窒息抢救史，出生后 Apgar 评分为 10 分。于外院行眼底检查发现双眼视网膜病变，遂来我院检查，眼底检查提示“右眼弓形虫病变？左眼早产儿视网膜病变”，查体：头围 32 cm，骨缝增宽，前囟饱满，全身轻度花斑纹，其他无异常。否认发病前 14 天内曾接触活禽或野生动物。MRI：左侧侧脑室前角旁见斑片状短 T_1、长 T_2 信号；右侧侧脑室后角前方见片状短/长 T_1、长 T_2 信号，边缘见环状短 T_2 信号；双侧额叶、右侧顶颞枕叶见大片状长 T_1、长 T_2 信号。透明隔腔、双侧侧脑室、第三脑室、第四脑室扩大。扩散加权成像(diffusion weighted imaging，DWI)示右侧基底节区边缘环形高信号、中央低信号病灶，大小约 57 mm×64 mm。磁敏感成像(susceptibility weighted imaging，SWI)示左侧侧脑室前角旁、右侧侧脑室后角前方局部斑点状相位图、幅度图低信号(图 1)。

患儿 B，女，51 天，双胞胎妹妹，出生体重 1.7 kg。因早产儿眼底复查来我院门诊就诊，眼底检查发现右眼可疑弓形虫感染病灶。眼科检查：双眼有追光，球结膜无充血，角膜透明，前房清，瞳孔药物性散大，直径约 7 mm，晶状体透明。体格检查：前囟饱满，大小约 25 mm×25 mm，双肺呼吸音粗，无啰音，四肢肌张力正常。MRI：左侧丘脑见一类圆形长 T_1、长 T_2 信号，大小约 9 mm×9 mm；DWI 呈中心低信号、周围高信号，边界清晰。双侧基底节见斑片状短 T_1、短 T_2 信号；双侧额颞顶枕叶见片状长 T_1、长 T_2 信号。双侧脑室、第三及第四脑室明显扩张；头颅 SWI 示右侧颞叶、右侧枕叶斑片状相位图、幅度图低信号(图 2)。

诊治过程，患儿 A，送手术室在全麻下行右眼前房穿刺术(取出房水 50 μL 送检)，手术顺利，外送检验所检测报告：眼内液弓形虫 IgG 84.17 IU/mL，血清弓形虫 IgG 142.24 IU/mL，Goldmann-Witmer 系数 9.16。本院实验室检查：弓形虫 IgM 0.23 AU/mL，IgG＞400.00 IU/mL，经复方磺胺甲噁唑(20 mg/kg/次，q6h)抗弓形虫治疗后复查右眼眼底病灶有所吸收，最后诊断为先天性弓形虫病。患儿 B，其双胞胎姐姐已明确诊断为先天性弓形虫病，影像表现和临床症状与其姐姐相似，实验室检查：弓形虫 IgM 0.21 AU/mL，IgG＞400.00 IU/mL，最后诊断为先天性弓形虫病。

讨论 弓形虫病是一种专性细胞内寄生的人畜共患寄生虫病，能寄生包括人在内的几乎所有的温血动物，可通过接触牲畜、宠物及其粪便、受弓形虫包囊污染的食物、水源而感染。全世界约有三分之一的人口感染弓形虫，多数为隐性感染。妊娠期急性感染或隐性感染再激活后可能通过胎盘垂直传播给胎儿引起先天性弓形虫病，母体常是无症状和自限性的。胎儿感染风险随胎龄增加而增加，到妊娠最后几周感染率甚至可升至 90%[1]，然而胎儿感染后症状随胎龄增加而减轻。双胎妊娠胎儿感染及感染后早产的风险并不会增加，文献报道约 85%的同卵双胞胎具有相似的感染及发展模式[1]。

大多数受感染的新生儿出生时无症状，但以后可能出现症状，主要累及脑和眼，包括脑积水、脉络膜视网膜炎、脑钙化及精神运动障碍，称为先天性弓形虫病四联征[2]。先天性弓形虫病最常见的表现是眼部疾病[3]，主要表现为视网膜脉络膜炎，也可表现为斜视、眼球震颤、小眼球、白内障等；最显著的症状为脑积水，影响着约 4%有症状的儿童，并且是该病死亡的重要原因[4]；其他常见症状包括早产、低出生体重、黄疸、呕吐、腹泻、喂养困难、肝脾肿大、贫血、皮疹、淋巴结肿大、血小板减少、中性粒细胞减少等[5]。

先天性弓形虫脑病病理基础主要是胎儿急性感染后血液中的速殖子侵入血脑屏障，感染神经胶质细胞(弓形虫嗜神经性)，速殖子可转变为缓殖子并产生脑内包囊形成慢性感染，包囊内缓殖子可被反复释放不断引起新感染灶，以上过程中可引起一系列免疫反应及神经递质变化，出现相应神经系统症状及体征。影

作者单位：524023 广东，广东医科大学(曾志添)；528000 广东，佛山市第二人民医院 MR 室(赵继泉、杨侃荣、陈芷茵)
作者简介：曾志添(1997—)，男，广东人，硕士研究生，主要从事头颈部 CT、MRI 诊断与研究工作。
通讯作者：赵继泉，E-mail：fstomz@163.com

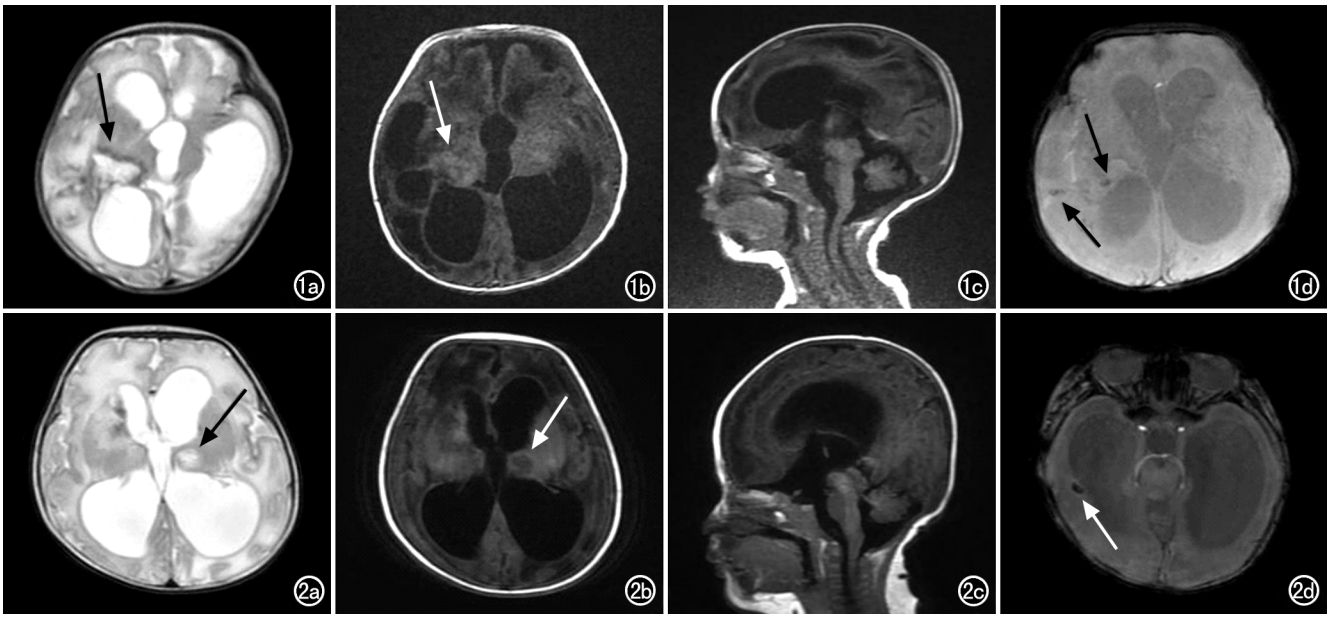

图 1　患儿 A 的 MRI 图像。a)T_2WI 示右侧侧脑室后角前方团片状高信号，边缘可见半环形低信号(箭)，双侧大脑半球多发软化灶形成，第三脑室及侧脑室明显扩张；b)T_1WI 示右侧侧脑室后角前方团片状不均匀高信号(箭)；c)第三、四脑室及侧脑室扩张；d)右侧脑室后角前方及右旁局部可见幅度图小斑片状低信号(箭)。

图 2　患儿 B 的 MRI 图像。a)T_2WI 示左侧丘脑类圆形高信号(箭)，大小约 9 mm×9 mm，双侧大脑半球多发软化灶形成，侧脑室明显扩张；b)T_1WI 示左侧丘脑类圆形低信号(箭)；c)第三、四脑室及侧脑室扩张；d)右侧枕叶见小斑片状幅度图低信号(箭)。

像检查是先天性弓形虫脑病诊断及鉴别诊断的重要手段，影像特点归纳如下[4,6,7]：①脑积水，病理机制多为中脑导水管阻塞、Monroe 阻塞或两者混合性阻塞，少部分为脑室内或软脑膜炎症导致脑脊液吸收障碍引起；②病灶 CT 上呈低密度，条索状、点状或脑室周围对称分布的钙化可作为 CT 的特征性表现，MRI 上多呈长 T_1、长 T_2 信号，部分病灶内可见短 T_1 信号，可能与出血有关，部分病灶 T_2WI 及 FLAIR 序列可见外周低信号环，T_1WI 增强多表现为环形或结节状强化，强化出现“偏心靶征”有一定特征，周围柔脑膜可出现强化；③病灶好发于脑皮髓质交界区，其次为丘脑-基底节区、小脑及脑干，脑室及室管膜不累及，多发常见，多呈结节状、斑片状、片状；④病灶周围可见明显水肿，有占位效应。

本例双胞胎姐妹均行颅脑 MRI 平扫，未做增强检查，脑积水表现明显，影像均提示脑室系统普遍扩张，未见梗阻征象，多考虑为脑脊液吸收障碍引起的脑积水；脑内均为单发病灶，周围水肿及占位效应不明显，未见特征钙化表现，可能与感染病程较短相关；病灶均位于丘脑-基底节区，MRI 上呈长 T_1、长 T_2 信号，病灶内均可见短 T_1 信号，提示出血可能，与文献报道中的影像特征相符。两例患儿均出现双侧大脑半球多发软化灶，扩张脑室旁出血灶，可能为先天性弓形虫脑病和/或早产儿脑白质损伤、出血所致。

弓形虫脑病需与以下疾病相鉴别：①脑结核瘤：常单发，好发于灰白质交界区或基底节区，结节状或环形强化，瘤周水肿明显，无明显占位效应，MRI 平扫“靶征”有利于鉴别，当多发脑结核瘤伴结核性脑膜炎、脑积水等伴发征象时影像上较难鉴别[8]；②淋巴瘤：通常表现为单发或多发结节/肿块样病变，病灶较大水肿轻，占位效应不明显，强化较均匀，可出现“缺口征”、“尖角征”、“裂隙样改变”、“蝶翼征”或累及中线并向对侧大脑半球侵犯等影像学表现[9,10]；③转移瘤：有原发恶性肿瘤病史，脑转移灶多发常见，环形强化，小病灶可见出血坏死，瘤周水肿范围较广，有“小结节大水肿”典型特征；④TORCH 感染：TORCH 包括弓形体、风疹病毒、巨细胞病毒、单纯疱疹病毒及其他病原体，先天性 TORCH 感染影像表现相似，主要依靠母子两代血清学检测鉴别。

综上所述，近年来我国孕妇弓形虫感染呈上升趋势，存在危险因素(如旅行史、动物密切接触史、喜食生/半生肉等)、血清弓形虫抗体水平异常升高的孕妇或者胎儿 b 超发现明显脑室扩大、颅内钙化、小头畸形、肝脾肿大等应考虑弓形虫感染可能[5]。新生儿出生后出现视网膜脉络膜炎等眼部疾病或脑积水症状也应排查此病。先天性弓形虫病文献报道较少，容易漏诊、误诊，临床上应结合病史、影像学表现、特异性抗弓形虫抗体、诊断性治疗等手段加以鉴别及诊断。

参考文献:

[1] Peyron F,Ateba AB,Wallon M,et al.Congenital toxoplasmosis in twins:a report of fourteen consecutive cases and a comparison with published data[J].Pediatr Infect Dis J,2003,22(8):695-701.

[2] 张建敏,赵合保,李保卫,等.先天性脑弓形虫病的临床和 CT 诊断(附 6 例报告)[J].中国医学影像技术,2003,19(8):993-994.

[3] Dubey JP,Murata FHA,Cerqueira-Cézar CK,et al.Congenital toxoplasmosis in humans:an update of worldwide rate of congenital infections[J].Parasitology,2021,148(12):1406-1416.

[4] Hutson SL,Wheeler KM,McLone D,et al.Patterns of hydrocephalus caused by congenital toxoplasma gondii infection associate with parasite genetics[J].Clin Infect Dis,2015,61(12):1831-1834.

[5] Li J,Zhao J,Yang X,et al.One severe case of congenital toxoplasmosis in China with good response to azithromycin[J].BMC Infect Dis,2021,21(1):920.

[6] 闫铄,李晶晶,谢汝明.艾滋病合并弓形虫脑病 MRI 表现及其预后预测价值[J].新发传染病电子杂志,2016,1(1):27-30.

[7] 余波,韩丹,马存文,等.艾滋病患者脑弓形虫病的影像学表现[J].右江医学,2008,37(3):332-333.

[8] 陈唯唯,陈辉,漆剑频,等.脑实质多发结核瘤的 MRI 诊断[J].放射学实践,2003,18(9):632-634.

[9] 孙振国,汪秀玲,朱辉,等.纹理分析在原发性脑淋巴瘤与高级别胶质瘤鉴别诊断中的应用价值[J].临床放射学杂志,2017,36(9):1229-1234.

[10] 李宏军,吴慧凤,孙捷,等.艾滋病合并颈髓弓形虫感染的 MRI 表现(附 3 例报道)[J].放射学实践,2009,24(9):931-934.

(收稿日期:2023-04-17 修回日期:2023-07-22)

《放射学实践》杂志入选
中国医学科学院医学科学卓越期刊目录

华中科技大学同济医学院附属同济医院《放射学实践》杂志入选中国医学科学院医学科学卓越期刊目录,是该目录中文杂志放射影像领域仅有的两本杂志之一。《放射学实践》杂志入选中国科协发布 10 大领域《我国高质量科技期刊分级目录》业内认可的较高水平期刊。

《放射学实践》创刊于 1986 年。创刊时杂志主要内容是将德国著名医学影像学杂志《Roentgenpraxis》原文翻译成中文,向中国广大放射学工作者介绍德国最新的医学影像学信息,是我国改革开放后最早的国际合作译文期刊。1996 年开始刊登国内专家学者的文章,以论著为主,涉及医学影像学的方方面面。以时代性、权威性、群众性作为刊物的定位品格,博采众长、兼收并蓄,受到广大放射学工作者的喜爱。现为 2020 年版北京大学和北京高校图书馆期刊工作研究会共同主持的国家社会科学基金项目“学术期刊评价及文献计量学研究”研究成果——《中国核心期刊要目总览》。本刊为中国科学引文数据库(CSCD)核心库来源期刊、《中文核心期刊要目总览》收录期刊、中国科技核心期刊、中国高质量科技期刊分级目录临床医学领域医学影像学期刊,并在中国学术期刊分区中位列 Q1 区。