·病例报道·

脑干边缘对称性带状高信号且无强化的脑膜癌病一例

宦欣玥，郭大静，王小琳，李坤华

【关键词】 脑干；脑膜癌病；磁共振成像；带状高信号

【中图分类号】R739.4；R445.2 【文献标志码】D 【文章编号】1000-0313(2024)09-1263-02

DOI：10.13609/j.cnki.1000-0313.2024.09.024 开放科学(资源服务)标识码(OSID)：

病例资料 患者，女，68 岁。两年前确诊“右肺下叶腺癌”，肺癌基因 EGFR L858R 突变，确诊后全程行奥希替尼靶向治疗联合贝伐珠单抗免疫治疗。自诉眩晕、恶心、呕吐及视物模糊 3 天。

脑 MRI(图 1)示双侧中脑、桥脑及桥臂边缘对称性带状 T_2WI(图 1a)、FLAIR(图 1b、g、h)及 DWI(图 1c)高信号，ADC 图部分病灶呈稍低信号(图 1d)，T_1WI 呈稍低信号(图 1e)，增强未见强化(图 1f)，余颅内未见结节、肿块及异常强化灶。结合临床表现、治疗方案及影像表现，该脑干病变初步考虑为神经系统副肿瘤综合征或自身免疫性脱髓鞘病变。予以丙种球蛋白及甲泼尼龙治疗后临床症状无改善。

首次腰穿后脑脊液脑炎相关抗体及脱落细胞结果阴性，11 天后再次腰穿行脑脊液脱落细胞学检查发现异型细胞(细胞巨型，呈空泡状，细胞质着色不均)，考虑癌细胞。脑脊液基因检查提示 8 个体细胞变异(EGFR 基因：p.L858R，MSH6 基因：p.K606fs，CDKN2A 基因：拷贝数缺失，CDKN2B 基因：拷贝数缺失，KDR 基因：拷贝数扩增，KIT 基因：拷贝数扩增，MDM2 基因：拷贝数扩增，MTAP 基因：拷贝数缺失)。血液基因检查提示 1 个体细胞变异(EGFR 基因：p.L858R)。综合以上检查结果，该脑干病变确诊为脑膜癌病(leptomeningeal metastasis，LM)。后患者病情逐渐加重，2 个月后复查脑 MRI 提示脑干病变较前进展(图 1i、j、k)并合并脑积水及间质性脑水肿(图 1l)，随后出现血压及氧饱和度不能维持，最终死于中枢性呼吸循环衰竭。

讨论 LM 是由恶性肿瘤转移至软脑膜与蛛网膜下所致[1]，多见于晚期肺癌患者，尤其是肺腺癌。由于肿瘤治疗方案的发展、患者总体生存期延长以及检测手段的进步等因素，LM 发病率逐年升高[1-3]。提高 LM 的诊断效率对患者治疗方案的选择以及生存预后的判断具有重要价值。LM 的临床表现因缺乏特异性，故对其诊断价值有限。脑脊液细胞学检查虽然是诊断 LM 的金标准，但其敏感度常受脑脊液量、处置方法及送检次数的影响，且属于有创性检查[1]。增强 MRI 是筛查 LM 的首选影像学检查方法，其典型表现为脑膜增厚并强化[1]，但会产生高达 30%的假阴性结果[4]。因此，进一步挖掘 LM 的 MRI 表现对提高 LM 的诊断效率具有重要价值。为此，本文报道脑干边缘对称性带状 FLAIR 和 DWI 高信号且无强化的非典型 MRI 表现的 LM 1 例，以期提高对 LM 非典型 MRI 表现的认识，减少 LM 的漏诊与误诊。

关于此类非典型 MRI 表现的 LM，国内尚未见报道，国外也仅有少量病例报道[2,5]。在一般资料方面，国外病例均继发于肺腺癌，且大部分患者存在 EGFR 突变并接受靶向治疗，与本例相似。在影像方面，此类非典型 MRI 表现最显著的特点是沿脑干边缘对称性带状分布的 FLAIR 高信号且无强化，部分区域可出现弥散受限改变，也与本例 MRI 表现高度契合；尽管此类非典型 MRI 表现的机制不明，但推测 FLAIR 高信号可能与肿瘤细胞浸润软脑膜后脑干边缘发生水肿或与肿瘤细胞浸润脑干表面有关[5]，而软脑膜不强化可能与靶向治疗造成微血管退化及新生血管形成受到抑制有关[2,6]；此例若根据脑膜无增厚及强化排除 LM 将造成漏诊，同时若未充分认识此非典型征象，可能将其误诊为脑炎等非 LM 病变。因此，在临床工作中加强对肺癌患者脑干边缘对称性带状 FLAIR 高信号这一征象的认识，将有助于提高对 LM 尤其是无强化 LM 的诊断效能。

此例患者因有肺癌病史，无头痛、发热等颅内感染表现，影像学上以脑干受累且未见占位征象，所以主要需与副肿瘤性脑干脑炎相鉴别。副肿瘤性脑干脑炎常见于睾丸生殖细胞肿瘤[7]及神经内分泌肿瘤患者，临床表现以共济失调、眼肌麻痹与构音障碍多见；影像学表现取决于受累部位及病程阶段，急性期如仅累及脑干与桥臂，仅靠MRI将难以鉴别，不过副肿瘤性脑干

作者单位：400010 重庆，重庆医科大学附属第二医院放射科

作者简介：宦欣玥(1998－)，女，重庆人，硕士，住院医师，主要从事神经影像学诊断工作。

通讯作者：李坤华，E-mail：likunhua@hospital.cqmu.edu.cn

基金项目：重庆市科卫联合医学科研项目(2023MSXM014)

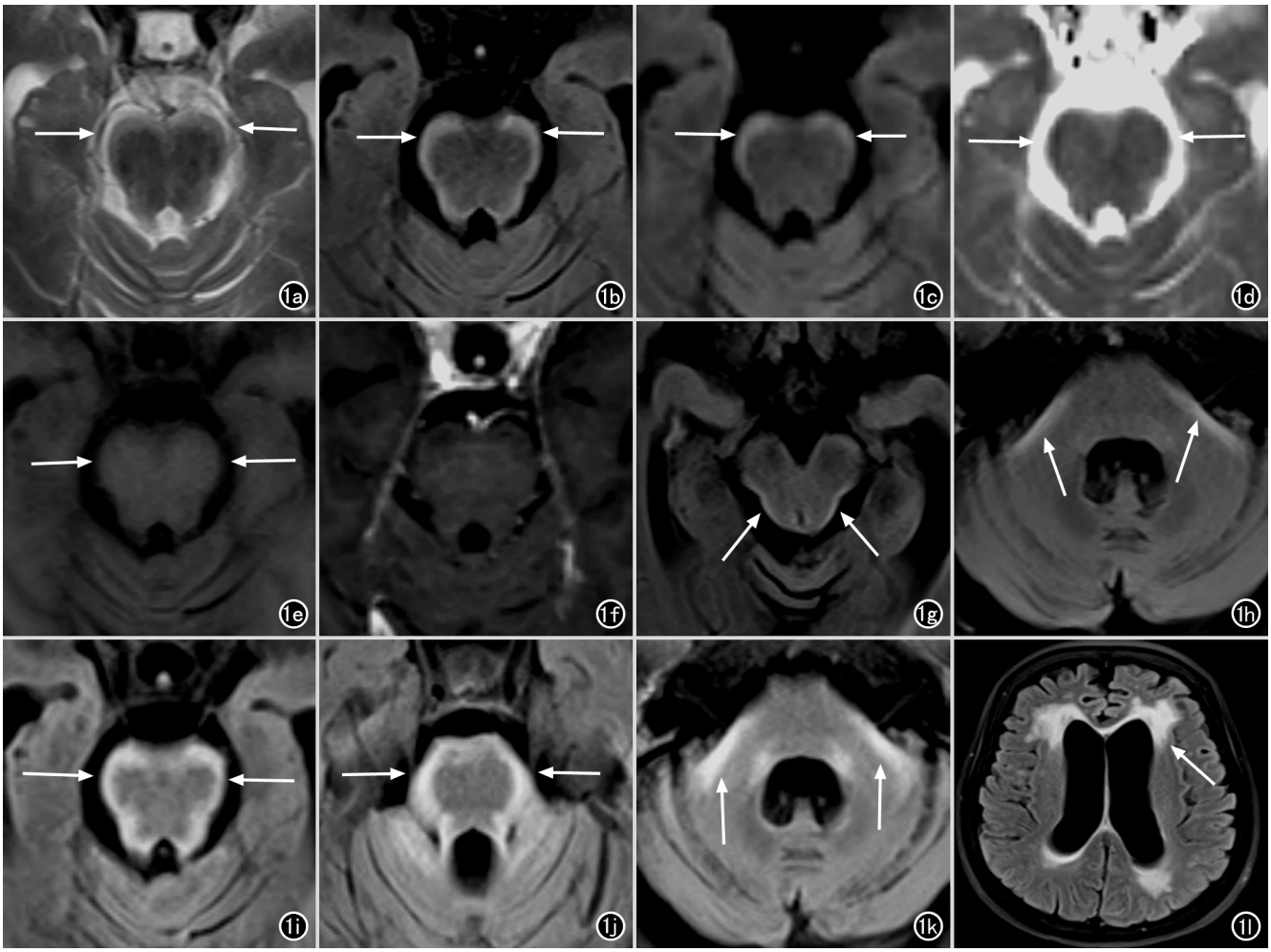

图 1 脑膜癌病患者，女，68 岁。a)T_2WI 示桥脑边缘对称性带状高信号影(箭)；b) FLAIR 示桥脑边缘对称性带状高信号影(箭)；c)DWI 示桥脑边缘对称性带状高信号影(箭)；d)ADC 图示部分病灶呈稍低信号(箭)；e)T_1WI 示病灶呈稍低信号(箭)；f)T_1WI 增强扫描病灶未见强化；g)FLAIR 示中脑边缘对称性带状高信号影(箭)；h)FLAIR 示桥臂边缘对称性带状高信号影(箭)；i)2 个月后复查示桥脑病变较前进展(箭)；j)2 个月后复查示桥脑病变较前进展(箭)；k)2 个月后复查示桥臂病变较前进展(箭)；l)2 个月后复查示脑积水及间质性脑水肿(箭)。

脑炎随诊常出现脑干萎缩将有助于鉴别[8]；脑炎抗体阳性且脑脊液癌细胞阴性可确诊。

总之，随着 LM 发病率逐年升高，提高对无脑膜增厚及强化的非典型 LM 的认识有重要意义。当肺癌患者出现脑干边缘对称性带状 FLAIR 高信号，即使脑膜未见增厚与强化都应考虑到此病，确诊需行脑脊液癌细胞检查，脑脊液抗体检测将有助于与副肿瘤性脑干脑炎等疾病的鉴别。

参考文献：

[1] 中华医学会神经病学分会感染性疾病与脑脊液细胞学学组.脑膜癌病诊断专家共识[J].中华医学杂志，2021，101(11)：755-758.

[2] Mitsuya K，Nakasu Y，Deguchi S，et al.FLAIR hyperintensity along the brainstem surface in leptomeningeal metastases：a case series and literature review[J].Cancer Imaging，2020，20(1)：84.

[3] 张弥兰，马伟锋，高鑫雅，等.脑膜癌病患者临床特征及预后分析[J].中华医学杂志，2021，101(16)：1154-1159.

[4] 高乃升，信涛.肺癌脑膜转移癌诊疗的研究进展[J].中国肺癌杂志，2022，25(7)：517-523.

[5] Yokota H，Mukai H，Hattori S，et al.Band-like hyperintensity along the ventral surface of the brain stem on FLAIR and DWI in leptomeningeal carcinomatosis of lung adenocarcinoma[J].Radiol Case Rep，2022，17(3)：544-548.

[6] 汪洁，包善磊，胡月，等.动态对比增强磁共振成像影像组学评估胶质瘤异柠檬酸脱氢酶 1 突变与微血管生成[J].放射学实践，2023，38(6)：685-692.

[7] 罗益贤，胡笑笑，唐广磊，等.卵巢畸胎瘤相关抗 NMDAR 脑炎的 MRI 表现及诊断[J].放射学实践，2022，37(7)：818-823.

[8] Madhavan AA，Carr CM，Morris PP，et al.Imaging review of paraneoplastic neurologic syndromes[J]. AJNR Am J Neuroradiol，2020，41(12)：2176-2187.

(收稿日期：2023-04-25 修回日期：2023-07-27)