· 胸部影像学 ·

超声造影及动态增强 MRI 定量参数与乳腺癌的组织学分级、淋巴结转移及 LOXL2、PTK6 表达水平的相关性分析

方静，唐文静，韦玉亚，邓晓妃，代昭君

【摘要】 目的：探讨超声造影及动态增强 MRI 参数与乳腺癌临床病理特征及预后因子的相关性。**方法：**搜集 2020 年 1 月至 2023 年 6 月在我院进行手术治疗的 97 例乳腺癌患者。采用迈瑞 Resona 7 彩色超声诊断仪进行超声造影检查，记录达峰时间（TTP）、峰值强度（PI）和曲线下面积（AUC），采用美国 GE SIGNA Pioneer 3.0T MR 扫描仪进行动态增强 MRI 检查，记录容量转移常数（K^{trans}）、速率常数（K_{ep}）及血管外细胞外间隙容积比（V_e）。应用免疫组织化学对乳腺癌组织中的 LOXL2 和 PTK6 表达水平进行检测。**结果：**组织学分级Ⅰ～Ⅱ级者的 TTP、V_e 显著高于Ⅲ级者，PI、K^{trans} 和 K_{ep} 显著低于Ⅲ级者，差异有统计学意义（$P<0.05$）。无淋巴结转移者的 TTP 显著高于有淋巴结转移者，PI、K^{trans} 和 K_{ep} 显著低于有淋巴结转移者，差异有统计学意义（$P<0.05$）。LOXL2 低表达者的 TTP 显著高于高表达者，K^{trans} 和 K_{ep} 显著低于高表达者，差异有统计学意义（$P<0.05$）。PTK6 低表达者的 TTP 显著高于高表达者，PI、K^{trans} 和 K_{ep} 显著低于高表达者，差异有统计学意义（$P<0.05$）。多因素 Logistic 回归分析结果显示，较低的 TTP、V_e 及较高的 PI、K^{trans}、K_{ep} 是组织学分级 III 级的独立影响因素（$P<0.05$）；较低的 TTP 及较高的 PI、K_{ep} 是淋巴结转移的独立影响因素（$P<0.05$）；较低的 TTP 和较高的 K_{ep} 是 LOXL2 高表达的独立影响因素（$P<0.05$）；较低的 TTP 及较高的 PI、K_{ep} 是 PTK6 高表达的独立影响因素（$P<0.05$）。ROC 曲线分析结果显示，超声造影联合动态增强 MRI 参数评估患者组织学分级、淋巴结转移、LOXL2、PTK6 表达水平的 AUC 分别为 0.962（95%CI：0.929～0.994）、0.812（95%CI：0.727～0.897）、0.788（95%CI：0.698～0.877）和 0.756（95%CI：0.660～0.852）。**结论：**超声造影及动态增强 MRI 参数与乳腺癌患者临床病理特征及预后因子有关，且对患者组织学分级的评估价值较好。

【关键词】 乳腺癌；超声检查；磁共振成像；组织学分级；淋巴结转移；预后因子

【中图分类号】 R737.9；R445.1；R445.2 **【文献标识码】** A

【文章编号】 1000-0313(2024)09-1172-06

DOI：10.13609/j.cnki.1000-0313.2024.09.009 **开放科学（资源服务）标识码（OSID）：**

Correlation analysis of quantitative parameters for contrast-enhanced ultrasound and dynamic enhanced MRI with histological grading, lymph node metastasis, LOXL2 and PTK6 expression in breast cancer

FANG Jing, TANG Wen-jing, WEI Yu-ya, et al. Department of Ultrasound, Union Shenzhen Hospital, Huazhong University of Science and Technology, Guangdong 518000, China

【Abstract】 Objective: To investigate the correlation of contrast-enhanced ultrasound and dynamic enhanced MRI parameters with clinicopathological features and prognostic factors of breast cancer. **Methods:** From January 2020 to June 2023, 97 breast cancer patients who underwent surgical treatment in our hospital were included. Contrast-enhanced ultrasound was performed using the Mindray Resona 7 color ultrasonic diagnostic instrument, recording time to peak (TTP), peak intensity (PI), and area under the curve (AUC). Dynamic enhanced MRI was conducted using the GE SIGNA Pioneer 3.0T MR Scanner, recording volume transfer constant (K^{trans}), rate constant (K_{ep}), and extravascular extracellular space volume ratio (V_e). The expression levels of LOXL2 and PTK6 in breast cancer tissues were detected by immunohistochemistry. **Results:** TTP and V_e were significantly higher in grades Ⅰ～Ⅱ than in grade Ⅲ, while PI, K^{trans}, and K ep were significantly lower in grades Ⅰ～Ⅱ compared to

作者单位：518000 广东，华中科技大学协和深圳医院 超声科（方静、唐文静、韦玉亚、邓晓妃），放射科（代昭君）
作者简介：方静（1988－），女，湖南岳阳人，硕士研究生，主治医师，主要从事浅表器官超声诊断工作。
基金项目：深圳市南山区卫生科技项目（编号：NS2022091）

grade Ⅲ ($P<0.05$). TTP of patients without lymph node metastasis was significantly higher than that of patients with lymph node metastasis, while PI, K^{trans}, and K_{ep} were significantly lower than those with lymph node metastasis ($P<0.05$). Patients with low expression of LOXL2 had significantly higher TTP and significantly lower K^{trans} and K_{ep} than those with high expression ($P<0.05$). Similarly, patients with low expression of PTK6 had significantly higher TTP and significantly lower PI, K^{trans}, and K_{ep} than those with high expression ($P<0.05$). Multivariate logistic regression analysis indicated that lower TTP, V_e, and higher PI, K^{trans}, and K_{ep} were independent factors for grade Ⅲ histology ($P<0.05$). Lower TTP and higher PI and K_{ep} were independent factors for lymph node metastasis ($P<0.05$). Lower TTP and higher K_{ep} were independent factors affecting the high expression of LOXL2 ($P<0.05$). Lower TTP and higher PI and K_{ep} were independent factors factors for high expression of PTK6 expression ($P<0.05$). ROC curve analysis results showed that the AUC for evaluating histological grade, lymph node metastasis, LOXL2 expression, and PTK6 expression, using contrast-enhanced ultrasound combined with dynamic contrast-enhanced MRI parameters, were 0.962 (95% CI=0.929～0.994), 0.812 (95% CI=0.727～0.897), 0.788 (95% CI=0.698～0756), respectively. **Conclusion**: The parameters of contrast-enhanced ultrasound and dynamic enhanced MRI are related to the clinicopathological features and prognostic factors of breast cancer and have good value in evaluating the histological grade of patients.

【Key words】 Breast cancer; Ultrasonography; Magnetic resonance imaging; Clinical stage; Lymph node metastasis; Prognostic factor

乳腺癌是女性最常见的癌症之一，早期评估乳腺癌患者的临床病理特征及预后对于选择合适的治疗手段及改善患者预后至关重要[1]。现有的乳腺癌组织学分级、淋巴结转移等特征及相关预后分子标志物的表达水平评估多依靠穿刺活检或术后病理学检查进行，是一种有创的检测方法，并且由于肿瘤的异质性，活检穿刺取材容易出现误差，不能全面反映肿瘤的整体状况，且手术后的病理检查具有一定的滞后性。目前，许多学者关注于对乳腺癌进展及预后相关分子标志物进行研究，但迄今为止，乳腺癌的发生、发展机制还未完全明确。相关研究报道包括赖氨酰氧化酶样蛋白 2（Lysyl oxidase-like 2，LOXL2）和蛋白酪氨酸激酶 6（Protein tyrosine kinase 6，PTK6）等分子标志物参与到乳腺癌的发生、发展中，且有助于预测患者预后[2,3]。然而这些分子标志物的检测需通过对取得的组织标本进行病理检测才能得到，故为有创性。新生血管是指由于组织缺血、缺氧而生成的新血管，是乳腺癌的一种重要病理特征，与乳腺癌的发生、发展，包括生长和转移密切相关。超声造影可以观察到病变内微循环情况，定量评价组织新生微小血管的分布与形态，有助于乳腺癌的诊断及预后评估[4]。动态增强磁共振成像（dynamic contrast-enhanced MR imaging，DCE-MRI）可通过定量分析对乳腺癌进行诊断及评估新辅助化疗疗效[5]，该技术能直接反映肿瘤的血液供应状态，并能通过量化增强指标对肿瘤组织的微循环灌注和渗透状态进行定量评价[6]。本研究对超声造影及动态增强 MRI 定量参数与乳腺癌临床病理特征及 LOXL2、PTK6 表达水平的相关性进行研究，旨在为乳腺癌临床病理特征及分子标志物表达水平的预测提供影像学思路。

材料与方法

1.病例资料

前瞻性纳入 2020 年 1 月至 2023 年 6 月在我院进行手术治疗的乳腺癌患者，术中取患者癌组织。病例纳入标准：①年龄 18～80 周岁，经术后病理检测确诊为浸润性乳腺癌；②单侧单发肿块；③具有完整可用的影像学和病理学检查资料。病例排除标准：①患有其他部位的恶性肿瘤；②因复发再次住院的患者；③对超声对比剂不耐受或有 MRI 检查禁忌症者；④患严重心、脑、肝、肾功能不全者。本研究最终纳入 97 例女性乳腺癌患者，平均年龄（60.24±7.36）岁。本研究获得了医院伦理委员会批准[批号：科研伦审（KY-2021-043-011 号）]，所有患者均自愿参与研究，并签署了知情同意书。

2.检查方法

超声检查采用迈瑞 Resona 7 彩色超声诊断仪，应用 L11-3U 探头，设置频率为 5.6～10.0 MHz。选用 Bracco 公司的 SonoVue 作为对比剂，加入 0.9%氯化钠 5 ml，振荡 15 s 后制成微泡悬液待用。先采用常规超声检查双侧乳腺，确定病灶位置，之后切换为造影模式，将 4.8 mL 对比剂经肘前静脉团注，随后注入 5 mL

0.9%氯化钠溶液冲管，同时按下计时按钮和存储按钮，连续实时观察 2 min 并储存图像。由 2 位经验丰富的副主任及以上职称影像医师分别手动勾画感兴趣区(region of interest，ROI)，尽量选择全部肿瘤范围，避开有囊变、坏死、出血区域的层面。用机器内置的定量分析软件进行定量分析，自动生成时间-强度曲线(time-intensity curve，TIC)并对定量参数进行记录，包括达峰时间(time to peak，TTP)、峰值强度(peak intensity，PI)及曲线下面积(area under curve，AUC)等。为了保证数据测量的一致性，减少由于 ROI 位置选择偏倚而导致的测量误差，所有数据均测量 3 次，评价 2 位研究者之间测量结果的一致性，一致性较好时取平均值。

所有患者的乳腺 MRI 检查均采用美国 GE SIGNA Pioneer 3.0T 磁共振成像系统，患者取俯卧位，保持平稳呼吸状态，将双乳悬垂于线圈中，对胸主动脉与两侧腋窝进行扫描。轴面 AXT2 FSE Flex 序列扫描参数：TR 5000 ms，TE 102 ms，层厚 5 mm，层间隔 1 mm，矩阵 320×256，视野 360 mm×360 mm。轴面 AXT1 FSE 序列扫描参数：TR 420 ms，TE 最小，层厚 5 mm，层间隔 1 mm，矩阵 320×256，视野 360 mm×360 mm；弥散扫描 AX DWI 序列扫描参数：TE 最小，层厚 5 mm，间隔 1 mm，矩阵 128×128，视野 360 mm×360 mm。定量动态增强扫描参数：TR 3.9 ms，TE 1.85 ms，层厚 5 mm，层间隔 1 mm，矩阵 172×170，视野 360 mm×360 mm，采用高压注射器静脉团注对比剂(钆喷酸葡胺)，剂量 0.1 mmol/kg，然后采用 15 mL 生理盐水冲管。扫描时间为 430 s，数据均自动传入配套的计算机工作站中，输入动脉为胸廓内动脉，由 2 位经验丰富的副主任及以上职称影像医师分别勾画 ROI，容量转移常数(volume transfer constant，K^{trans})、速率常数(flux rate constant，K_{ep})、血管外细胞外间隙容积比(volume fraction of extravascular extra vascular space，V_e)应用最小二乘法计算。为了保证数据测量的一致性，减少由于 ROI 位置选择偏倚而导致的测量误差，所有数据均测量 3 次，评价 2 位研究者之间测量结果的一致性，一致性较好时取平均值。

3.病理及免疫组织化学检测

患者癌组织中的 LOXL2、PTK6 表达水平均采用免疫组织化学法进行检测，结果应用双盲法进行评估，如果 2 位病理学医师的评估结果出现矛盾，则与第 3 位主任职称病理学医师讨论后得到最终结果。LOXL2、PTK6 表达水平采用以下标准进行判定：①显色强度计分规则为：无着色计为 0 分，浅黄色计为 1 分，棕黄色计为 2 分，棕褐色计为 3 分；②阳性细胞百分比计分规则为：≤5%计为 0 分，6%～25%计为 1 分，26%～50%计为 2 分，51%～75%计为 3 分，>75%计为 4 分；最终得分为显色强度计分与阳性细胞百分比计分的乘积，若分数>3 分表示高表达，≤3 分则表示低表达。

4.统计学分析

采用 SPSS 22.0 软件进行统计学分析。符合正态分布的定量数据以均数±标准差表示，组间比较采用 t 检验；不符合正态分布的定量数据以中位数和上、下四分位数表示，组间比较采用秩和检验。采用多因素 Logistic 回归分析评估多个参数与患者临床病理特征及预后因子的相关性。采用受试者工作特征(receiver operating characteristic，ROC)曲线及 AUC 分析超声造影及动态增强 MRI 参数对临床病理特征及预后因子的评估效能。以 $P<0.05$ 为差异有统计学意义。

结 果

1.乳腺癌患者的临床病理资料及影像学参数

97 例乳腺癌患者中 61 例的组织学分级为Ⅰ～Ⅱ级，36 例为Ⅲ级；无淋巴结转移者 47 例，有淋巴结转移者 50 例；LOXL2 低表达者 53 例，高表达者 44 例；PTK6 低表达者 45 例，高表达者 52 例。97 例患者的 TTP 为(14.83±2.31) s、PI 为 7.91±2.28、AUC 为(346.71±48.11) dB/s、K^{trans} 为(1.59±0.24) min^{-1}、K_{ep} 为(3.48±0.48)min^{-1}、V_e 为 0.48±0.08(图 1)。

2.不同组织学分级、淋巴结转移状态乳腺癌患者的超声造影及动态增强 MRI 参数比较

不同组织学分级乳腺癌患者的超声造影及动态增强 MRI 参数比较结果：组织学分级Ⅰ～Ⅱ级的 TTP、V_e 相较于Ⅲ级者显著升高，PI、K^{trans} 和 K_{ep} 相较于Ⅲ级显著降低，差异有统计学意义($P<0.05$，表 1)。

不同淋巴结转移状态乳腺癌患者的超声造影及动态增强 MRI 参数比较结果：无淋巴结转移者的 TTP 相较于有淋巴结转移者显著升高，PI、K^{trans} 和 K_{ep} 相较于有淋巴结转移者显著降低，差异有统计学意义($P<0.05$，表 2)。

3.不同 LOXL2、PTK6 表达水平乳腺癌患者的超声造影及动态增强 MRI 参数比较

不同 LOXL2 表达水平乳腺癌患者的超声造影及动态增强 MRI 参数比较结果：LOXL2 低表达者的 TTP 相较于高表达者显著升高，K^{trans} 和 K_{ep} 相较于高表达者显著降低，差异有统计学意义($P<0.05$，表 3)。

不同 PTK6 表达水平乳腺癌患者的超声造影及动态增强 MRI 参数比较结果：PTK6 低表达者的 TTP 相较于高表达者显著升高，PI、K^{trans} 和 K_{ep} 相较于高表达者显著降低，差异有统计学意义($P<0.05$，表 4)。

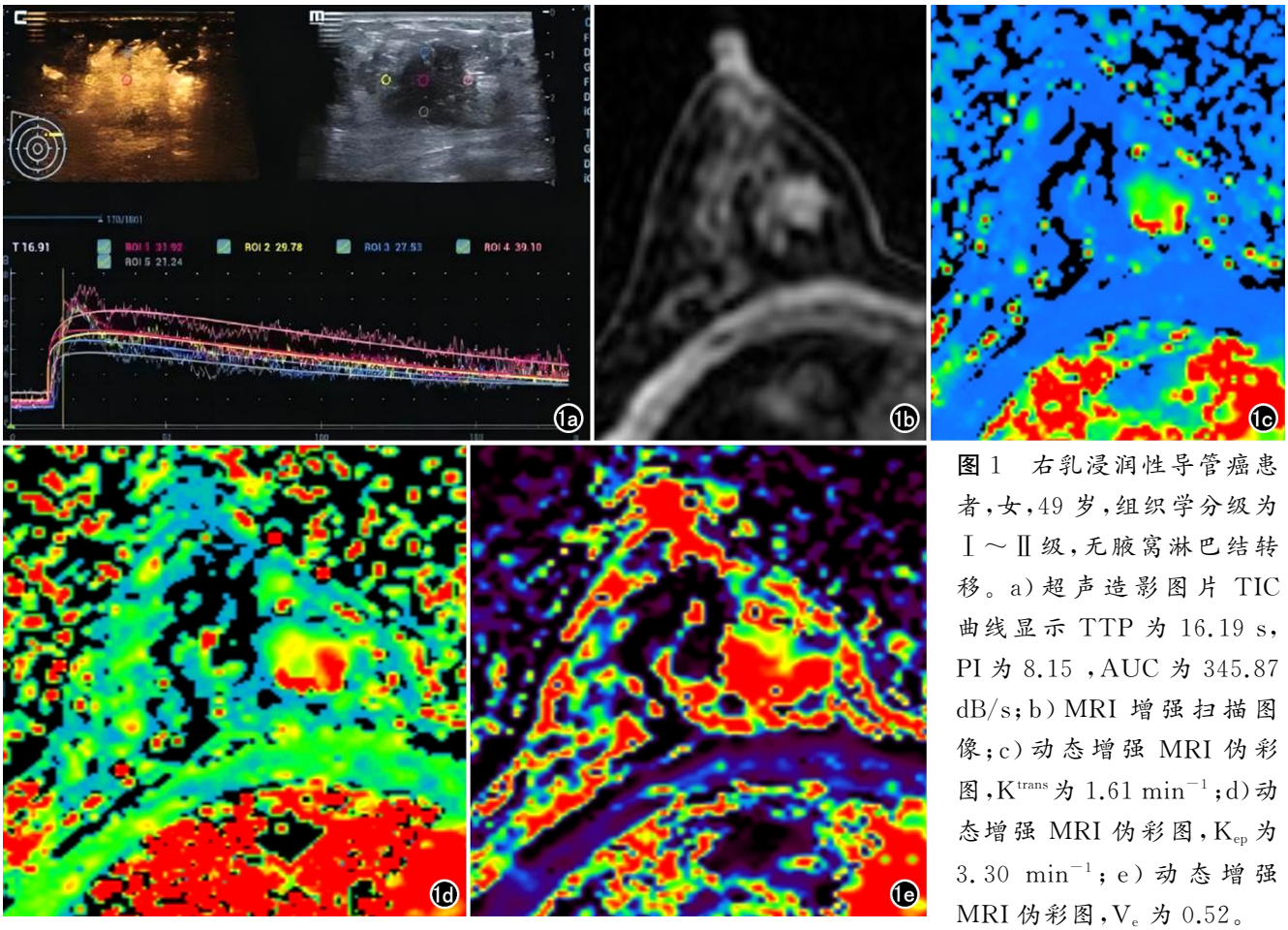

图 1　右乳浸润性导管癌患者，女，49 岁，组织学分级为Ⅰ～Ⅱ级，无腋窝淋巴结转移。a）超声造影图片 TIC 曲线显示 TTP 为 16.19 s，PI 为 8.15，AUC 为 345.87 dB/s；b）MRI 增强扫描图像；c）动态增强 MRI 伪彩图，K^{trans} 为 1.61 min^{-1}；d）动态增强 MRI 伪彩图，K_{ep} 为 3.30 min^{-1}；e）动态增强 MRI 伪彩图，V_e 为 0.52。

4.超声造影及动态增强 MRI 参数评估乳腺癌临床病理特征及预后因子水平的 ROC 曲线分析

分别以乳腺癌患者的组织学分级、淋巴结转移状态、LOXL2 和 PTK6 表达水平作为检验变量，将多因素 Logistic 回归分析中有统计学意义的变量联合作为状态变量，进行 ROC 曲线分析，结果显示，TTP、PI、K^{trans}、K_{ep} 和 V_e 联合评估患者组织学分级的 AUC 为 0.962（95%CI：0.929～0.994），敏感度和特异度分别为 88.9% 和 91.8%（图 2a）；TTP、PI、K^{trans} 和 K_{ep} 联合评估患者淋巴结转移的 AUC 为 0.812（95%CI：0.727～0.897），敏感度和特异度分别为 54.0% 和 97.9%（图 2b）；TTP、K^{trans} 和 K_{ep} 联合评估患者LOXL2表达水

表 1　不同组织学分级乳腺癌患者的超声造影及动态增强 MRI 参数比较

参数	组织学分级		t 值	P 值
	Ⅰ～Ⅱ级（n=61）	Ⅲ级（n=36）		
TTP(s)	15.47±2.23	13.74±2.06	3.793	<0.001
PI	7.16±2.04	9.18±2.10	−4.674	<0.001
AUC(dB/s)	343.05±43.61	352.92±55.00	−0.975	0.332
K^{trans}(min^{-1})	1.52±0.21	1.71±0.22	−4.370	<0.001
K_{ep}(min^{-1})	3.29±0.43	3.80±0.38	−5.841	<0.001
V_e	0.50±0.07	0.46±0.09	2.226	0.028

表 2　不同淋巴结转移状态乳腺癌患者的超声造影及动态增强 MRI 参数比较

参数	淋巴结转移		t 值	P 值
	否（n=47）	是（n=50）		
TTP(s)	15.55±2.13	14.14±2.29	3.147	0.002
PI	7.12±2.09	8.65±2.21	−3.485	0.001
AUC(dB/s)	342.63±46.20	350.56±50.01	−0.810	0.420
K^{trans}(min^{-1})	1.51±0.23	1.66±0.22	−3.135	0.002
K_{ep}(min^{-1})	3.31±0.44	3.65±0.45	−3.721	<0.001
V_e	0.49±0.07	0.47±0.09	1.004	0.318

表 3 不同 LOXL2 表达水平乳腺癌患者的超声造影及动态增强 MRI 参数比较

参数	LOXL2 表达水平		t 值	P 值
	低表达 (n=53)	高表达 (n=44)		
TTP(s)	15.50±2.32	14.08±2.09	3.132	0.002
PI	7.52±2.00	8.34±2.50	−1.782	0.078
AUC(dB/s)	339.47±47.05	354.75±48.51	−1.574	0.119
K^{trans}(min^{-1})	1.53±0.23	1.66±0.23	−2.750	0.007
K_{ep}(min^{-1})	3.31±0.47	3.68±0.41	−4.160	<0.001
V_e	0.49±0.07	0.47±0.09	0.996	0.322

表 4 不同 PTK6 表达水平乳腺癌患者的超声造影及动态增强 MRI 参数比较

参数	PTK6 表达水平		t 值	P 值
	低表达 (n=45)	高表达 (n=52)		
TTP(s)	15.61±2.15	14.14±2.26	3.267	0.002
PI	7.15±2.08	8.56±2.25	−3.178	0.002
AUC(dB/s)	341.78±47.01	350.98±49.10	−0.938	0.350
K^{trans}(min^{-1})	1.53±0.21	1.64±0.25	−2.259	0.026
K_{ep}(min^{-1})	3.30±0.45	3.64±0.45	−3.609	<0.001
V_e	0.49±0.07	0.47±0.09	1.162	0.248

平的 AUC 为 0.788(95%CI:0.698～0.877),敏感度和特异度分别为 80.4%和 70.6%(图 2c);TTP、PI、K^{trans} 和 K_{ep} 联合评估患者 PTK6 表达水平的 AUC 为 0.756(95%CI:0.660～0.852),敏感度和特异度分别为 40.4%和 97.8%(图 2d)。

讨 论

乳腺癌是最常见的女性肿瘤之一,具有严重危害性。早期评估乳腺癌患者的组织学分级、是否发生淋巴结转移等临床病理特征及患者预后情况对选择合适的治疗方案具有一定指导价值。超声造影及动态增强 MRI 是乳腺癌的常用影像学检查方式,已被证实在乳腺癌的诊断及治疗效果评估中具有重要意义。本研究对超声造影及动态增强 MRI 定量参数与乳腺癌临床病理特征及分子标志物的相关性及评估效能进行了探究,旨在为早期无创性评估乳腺癌的临床病理特征及预后提供影像学思路。

肿瘤的生长依赖于新生血管的滋养,其改变可以反映肿瘤的生物学行为[7]。彩色多普勒成像仅能显示 100 μm 以上的血管,不能反映肿瘤内缓慢流动的新生血管网络,而超声造影则能清楚反映肿瘤内微血管网络的血流分布[8]。超声造影 TIC 分析是指通过对造影图像进行拟合计算,获得整体及局部或可疑组织的血流灌注量化参数,可对这些组织的细微差别进行辨别,是一种以曲线和数值的方式呈现灌注量化信息的分析方法。通过超声造影 TIC 分析获得的定量参数已被证实在乳腺癌的

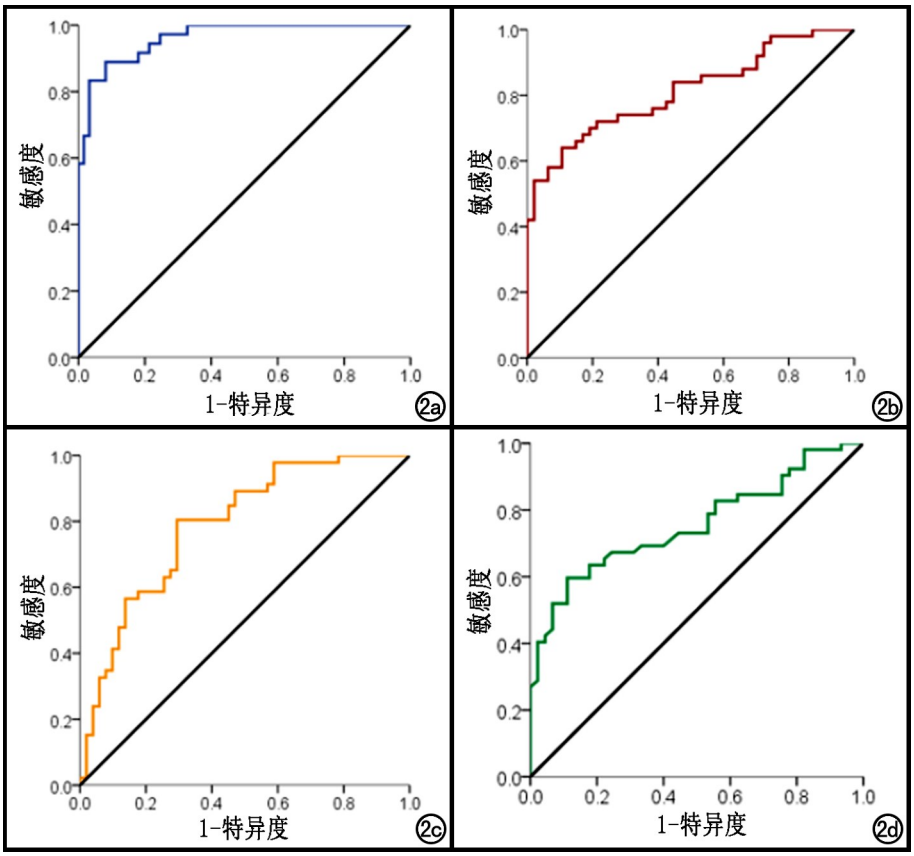

图 2 超声造影及动态增强 MRI 参数评估乳腺癌临床病理特征及预后因子水平的 ROC 曲线。a)评估组织学分级的 ROC 曲线;b)评估淋巴结转移的 ROC 曲线;c)评估 LOXL2 表达水平的 ROC 曲线;d)评估 PTK6 表达水平的 ROC 曲线。

诊断、分级中具有一定价值。动态增强 MRI 是一种以参数(模型)为基础的对比剂灌注成像方法，通过研究对比剂在 ROI 的时间-信号强度变化特征，结合相应的药代动力学模型，可以得出与肿瘤组织血管通透性、血液灌注和血管容积等基本生理特征相关的定量参数，已被报道与乳腺癌的诊断和预后有关[9]。本研究结果显示，组织学分级Ⅰ～Ⅱ级者的 TTP、V_e 显著高于Ⅲ级者，PI、K^{trans} 和 K_{ep} 显著低于Ⅲ级者；无淋巴结转移者的 TTP 显著高于有淋巴结转移者，PI、K^{trans} 和 K_{ep} 显著低于有淋巴结转移者；LOXL2 低表达者的 TTP 显著高于高表达者，K^{trans} 和 K_{ep} 显著低于高表达者；PTK6 低表达者的 TTP 显著高于高表达者，PI、K^{trans} 和 K_{ep} 显著低于高表达者。TTP 是指整个造影过程中到达最大峰值强度时所用的时间，PI 是指造影过程中最高峰时的对比剂强度[10]。之前的研究表明，乳腺癌的恶性程度越高，则血管分布越密集，血流灌注越强，则 TTP 越短，PI 越大[11,12]。K^{trans} 能够反映肿瘤局部微血管通透性和血液流动情况；K_{ep} 是表示对比剂交换率的重要指标，之前的研究显示乳腺癌的恶性程度越高，则 K_{ep} 值越大，V_e 提示了细胞内环境的活性，当乳腺癌的恶性度越高，V_e 越小[6]。相关研究显示，动态增强 MRI 参数与乳腺癌的分子分型密切相关[13]。

进一步的 ROC 曲线分析结果显示，超声造影联合动态增强 MRI 参数评估患者组织学分级、淋巴结转移、LOXL2、PTK6 表达水平的敏感度和特异度分别为 88.9%和 91.8%、54.0%和 97.9%、80.4%和70.6%、40.4%和 97.8%，因此超声造影联合动态增强 MRI 参数对组织学分级的评估效能良好，而对淋巴结转移、LOXL2、PTK6 表达水平的评估效能较为一般。

本研究存在以下局限性：首先，所有患者均来自同一家医院，且样本量不够大，因此存在一定选择偏倚；其次，在预测建模后我们未进行进一步的验证。在未来人力、物力和资金支持允许的情况下，我们会纳入更多患者并开展多中心研究，以得到更具说服力的结论。

综上所述，超声造影及动态增强 MRI 参数与乳腺癌患者临床病理特征及预后因子有关，且对患者组织学分级具有较好的评估价值。

参考文献：

[1] 范莉芳，黄磊，赵劲松，等.基于 ABVS 影像组学联合 VTQ 术前预测浸润性乳腺癌淋巴血管侵犯[J].放射学实践，2023，38(3)：342-348.

[2] Chen Y，Qu W，Tu J，et al.Prognostic impact of PTK6 expression in triple negative breast cancer[J].BMC Womens Health，2023，23(1)：575.

[3] Ahn SG，Dong SM，Oshima A，et al.LOXL2 expression is associated with invasiveness and negatively influences survival in breast cancer patients[J].Breast Cancer Res Treat，2013，141(1)：89-99.

[4] 朱金成，叶航，王娅囡，等.多模态超声特征及血清 IL-4、TNF-α 检测预测三阴性乳腺癌术后复发转移的价值[J].放射学实践，2023，38(11)：1452-1457.

[5] 阮佳泉，张健颖，叶江.超声血流参数及 MRI 定量动态增强参数与乳腺癌分期、淋巴结转移及分化程度的关系[J].中国 CT 和 MRI 杂志，2022，20(9)：99-101.

[6] 许华，陈士新，付伟，等.DCE-MRI 对乳腺癌分子分型及组织学分级的鉴别诊断价值评估[J].中国临床医学影像杂志，2021，32(1)：10-13.

[7] 樊根涛，王一村，朱岩，等.骨巨细胞瘤临床治疗进展[J].骨科，2023，14(2)：192-196.

[8] 吴明晓，李晨，陈秀华，等.超声造影评估老年人三阴性乳腺癌新辅助化疗疗效的应用价值[J].中华老年医学杂志，2019，38(7)：787-791.

[9] 王倩，刘万花，王瑞，等.3.0T 动态增强 MRI 定量参数、表观扩散系数与乳腺癌预后因子及分子分型的相关性[J].中国医学影像学杂志，2019，27(7)：517-521.

[10] 宋鹏远，塔娜，王霞.超声造影参数预测乳腺癌新辅助化疗疗效及 CBLC 蛋白、COL10A1 表达的价值[J].中国医学前沿杂志(电子版)，2022，14(4)：47-53.

[11] Luo R，Wang Q，Zhang Y，et al.Value of contrast-enhanced microflow imaging in diagnosis of breast masses in comparison with contrast-enhanced ultrasound[J]. Acad Radiol，2024，31(6)：2217-2227.

[12] Lobbes MBI.Breast cancer screening in patients with intermediate risk using contrast-enhanced mammography[J].Eur Radiol，2023，33(12)：8407-8409.

[13] 王海彬，魏秋良，崔振华.不同分子亚型乳腺癌患者动态增强 MRI 的定量参数变化[J].临床与病理杂志，2018，38(11)：2453-2460.

(收稿日期：2023-12-22 修回日期：2024-05-30)