·综述·

脑出血后血肿周围水肿不同影像参数与临床预后的研究进展

龙昌友,曹云太,鲍海华

【摘要】 血肿周围水肿(PHE)是脑出血后主要的继发性脑损伤,与患者的功能预后紧密相关。大量的研究表明,PHE 是一个可量化指标且越来越多地作为评估脑出血后继发性损伤的放射学标记物,与脑出血患者的短期或长期功能预后显著相关。PHE 被认为是脑出血后一个有希望的治疗靶点,然而不同研究对 PHE 的测量参数不同,从而导致其对脑出血预后的影响存在一定差异,因此有必要对已有的 PHE 不同影像参数进行分类、比较和总结。本综述从影像学角度探讨 PHE 不同评估参数的优点和局限性及其对脑出血患者预后的影响,旨在为临床治疗脑出血后继发性脑损伤提供更精准的指导,以减轻 PHE 并促进急性脑出血后的神经功能恢复。

【关键词】 脑出血;血肿周围水肿;影像学参数;脑继发性损伤

【中图分类号】R743.34;R814.42 【文献标志码】A 【文章编号】1000-0313(2024)07-0971-06

DOI:10.13609/j.cnki.1000-0313.2024.07.020 开放科学(资源服务)标识码(OSID):

脑出血由脑实质中的小穿支动脉或小动脉自发破裂引起[1-2],是一种严重的脑卒中类型,约占全世界脑卒中的 10%～15%[3]。全世界每年超过 300 万人发生脑出血,其发病率约为 24.68/100,000[4-6],且目前年轻人和中年人的患病率也逐渐上升[7]。脑出血虽然仅占脑卒中总发病率的 15%～20%,但拥有很高的患病率和死亡率[1-2,4,8],且单纯针对脑出血原发性损伤的治疗不能明显改善患者的预后[9]。随着研究的深入,发现脑出血的神经功能预后与其引起的继发性脑损伤有关[10],且后者还可以发生脑疝和死亡,因此继发性脑损伤被认为是改善患者的疗效和提高患者预后的关键因素。

血肿周围水肿(perihematomal edema,PHE)是指脑实质内血肿附近脑组织含水量的增加,是脑出血后主要的继发性损伤之一。PHE 被认为是评估脑出血后继发性脑损伤的潜在替代标志物或放射学指标[1,10],并且越来越多地作为替代指标来评估新开发的疗法在改善脑出血预后方面的潜在疗效[11]。PHE 的发病机制非常复杂且目前尚未被完全阐述清楚,其发展阶段目前大致可分为三个阶段(图 1)。第一阶段发生在脑出血后的最初几个小时内,又称为超急性期,主要由细胞毒性水肿和离子性水肿主导[10]。第二阶段发生在脑出血后 2～3 天,又称为急性期,主要由凝血级联反应和炎症免疫反应诱导的血管源性水肿主导[1,10]。第三阶段发生在脑出血 3 天以后,又称为延迟期,主要由血红蛋白及其降解产物引起的血管源性水肿主导[1,10]。CT 及 MRI 目前是诊断 PHE 的主要影像学方法,在 CT 上 PHE 表现为血肿周围低密度区域[1,12],CT 值约 5～33 HU(图 2)。在 MRI 的液体衰减反转恢复(fluid attenuated inversion recovery,FLAIR)序列上表现为血肿周围的高信号区域[1,12],见图 3。大多数研究对 PHE 采用了不同的成像方式及评估参数,以至于探索 PHE 预后方面的结果存在一定争议。因此,更好地了解脑出血后 PHE 测量方法的可靠性及其预测临床预后的有效性至关重要。本综述对已有的关于 PHE 与预后的研究进行了分类、比较和总结,并从影像学角度讨论了不同 PHE 测量方法的优点和局限性及其对脑出血患者预后的影响,旨在使临床医生更深入了解 PHE 与预后的关系和促进转化性研究,有助于更精准的选择治疗方案和改善功能预后。

PHE 绝对体积

血肿周围水肿绝对体积(perihematomal edema absolute volume,PHEAV)是指血肿周围病变区域水肿体积的总和。PHEAV 是目前研究 PHE 使用较多的评估参数之一,它的优点是可以直接反应 PHE 的大小。PHEAV 在超急性期及急性期对脑出血患者的功能预后有一定的预测价值。Simani 等[13]在探讨原发性脑出血患者血清脑生物标志物的变化与 PHE 和早期临床预后的关系时发现,预后不良的脑出血患者 PHEAV 较高。同样一项前瞻性队列研究[14]发现脑出血超早期基线水平的 PHEAV 是脑出血患者 90 天

作者单位:810001 西宁,青海大学附属医院影像中心
作者简介:龙昌友(1996－),男,湖南省湘西土家族苗族自治州人,硕士研究生,住院医师,主要从事神经系统及包虫疾病影像学研究。
通讯作者:鲍海华,E-mail:baohelen2@sina.com
基金项目:青海省省级临床重点专科建设项目;青海省科学技术厅面上项目(2023-ZJ-918M)

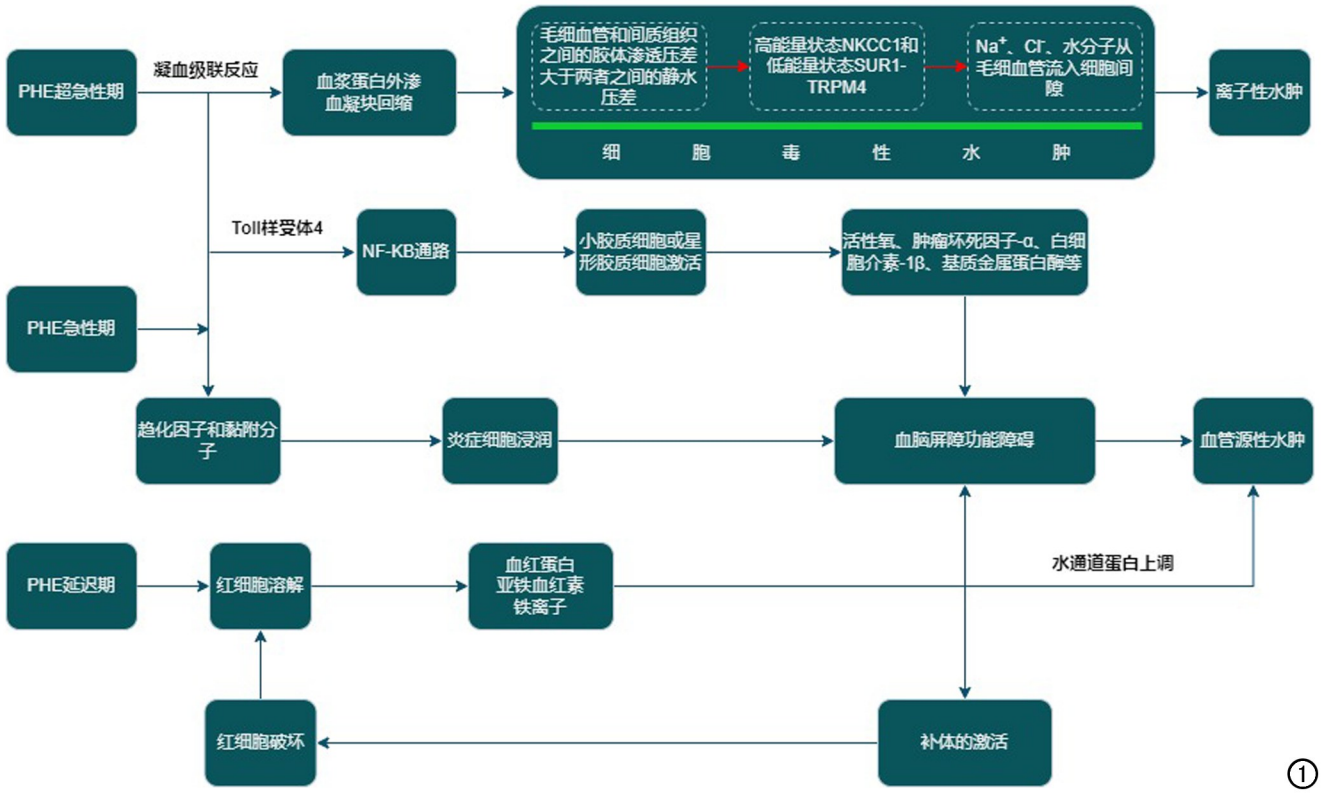

图 1 脑出血后血肿周围水肿形成的三期机制[10]。注：PHE 为血肿周围水肿；NKCC 为 Na-K-Cl 协同转运蛋白；SUR1-TRPM4 为磺酰脲受体 1-瞬时受体电位通道 M4 型。

预后不良（改良 Rankin 量表评分≥3）的预测因子。针对特定患者群体（例如入院前使用非口服抗凝剂或患有慢性肾脏疾病的患者）的其他研究显示，发作后 12 小时或 48 小时内的 PHEAV 增加是脑出血患者预后不良的独立预测因素[15-16]。更多的研究以 72 小时 PHEAV 作为评估参数，Huan 等[17]在探索 PHE 的 CT 值与脑出血预后的关系时发现，72 小时 PHEAV 与脑出血患者不良功能预后有关。同样最近一些研究也发现，72 小时的 PHEAV 是脑出血后功能预后的独立预测因子[18-20]。

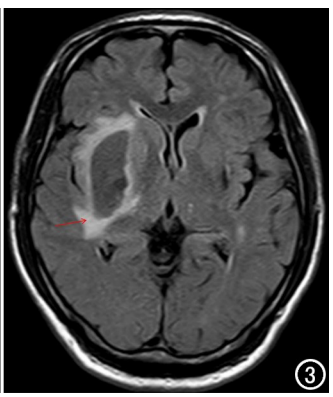

图 2 CT 平扫示血肿周围低密度区域为 PHE（箭）。
图 3 FLAIR 序列示亚急性早期血肿周围高信号区域为 PHE（箭）。

由于 PHEAV 只能反应某一时刻的 PHE 情况，因此不能动态反应 PHE 的演变，且 PHEAV 强烈依赖于初始脑出血体积[21-22]。因此在纳入血肿体积这个影响因素后，PHEAV 对脑出血患者的预后影响存在一定争议。一项针对 342 名患者（总病灶体积中位数为 48 mL）的研究表明，发病后 72 小时在 CT 上测量的 PHEAV 与脑出血一年后的死亡没有相关性[23]。同样一些研究发现当血肿较大时，PHEAV 对患者预后的独立影响较小[24-25]，相反在血肿较小的患者中，PHEAV 是不良预后的重要预测指标。然而在调整初始血肿体积后，并非所有研究都表明 PHE 显著影响脑出血的进展[21,26]。因此，需要进一步的研究来确定 PHEAV 在推动脑出血预后方面的确切作用。

PHE 相对体积

PHE 相对体积是指 PHEAV 与血肿体积的比值（PHE 相对体积＝PHEAV/血肿体积），可在一定程度上减少血肿体积对 PHE 评估脑出血患者预后的干扰，这使得研究者能够更好的探讨具有不同初始血肿体积患者的 PHE 与预后的相关性。Gebel 等[27]经多因素 Logistic 回归分析发现，基线 PHE 相对体积是功能预后的最强独立预测因子，与 3 个月功能预后不良的风险较低（OR：0.09，95％CI：0.01～0.64，P＝0.016）

和 12 周 Barthel 指数评分＜85（OR：0.12，95％CI：0.02～0.91，P＝0.039）有关。关于 PHE 相对体积和功能预后的关系，一项对 38 名患者的研究发现，48～72 小时的 PHE 相对体积是早期神经功能恶化的独立预测因子[28]。进一步研究发现，72 小时内的 PHE 相对体积与脑出血后 90 天的死亡显著相关[26]。

PHE 相对体积虽然可以在一定程度上减少对初始血肿体积的依赖性，但随着后期血肿的逐渐吸收、手术清除血肿或初始血肿体积较小等情况，PHE 相对体积会被无限放大，可能会导致预测结果与实际结果不相符。此外，使用相对 PHE 体积来评估已破裂进入脑室的血肿患者的水肿严重程度是不合理的，因为脑实质中的红细胞溶解通过脑脊液的稀释作用得到缓解。一项纳入 139 例患者的回顾性单中心研究发现，PHE 相对体积与预后之间没有关联[29]。同样一些研究也未能确定 PHE 相对体积与预后之间的关系[15,25,30]。因此，在选用 PHE 相对体积作为评估参数时，应注意其局限性。

PHE 增长体积

PHE 增长体积[24]是指某次复查所测 PHE 体积与 PHE 初始体积的差值。它可以在一定程度上展示 PHE 体积的动态演变，从而更加清晰的反应 PHE 与临床预后之间关系。Marchina 等[11]进行的 Meta 分析表明，发病 72 小时内的 PHE 体积对脑出血后的功能预后和死亡率影响较小，而 PHE 增长体积可能会产生更大的影响。研究发现早期 PHE 增长体积被认为是导致脑出血患者预后不良的关键因素[30-31]。最近一些研究也得出同样结果，他们发现 PHE 增长可能会加重继发性脑损伤，从而加重神经功能损害[12,32]。随着研究的深入，Wu 等[18]发现卒中发病 72 小时内的时间是 PHE 快速增长的窗口，这一论点也在其他研究中得到证实。一项对虚拟国际卒中试验档案中纳入的 596 例患者数据的回顾性分析发现，脑出血发病后 6～72 小时内的 PHE 增长体积与基底节区脑出血和血肿体积＜30 mL 的患者的功能预后较差相关[24]。此外，其他研究发现 PHE 增长在最初 2 天最快且早期 PHE 增长体积与早期神经功能恶化相关[33]。然而关于 PHE 与患者临床预后的研究也出现了部分有争议的结果，Arima 等[26]在对 270 例脑出血患者的研究中发现，入院至脑出血后 72 小时内的 PHE 增长体积并不能独立预测不良预后。但随后在 INTERACT-1 和 INTERACT-2 试验中，通过在 CT 上对 1138 例脑出血患者发病 24 小时内的 PHE 体积测量发现，PHE 增长体积是脑出血的独立预测因素，它与死亡、90 天致残率显著相关[34]。这两项研究出现不一致的结果可能与所选研究对象及结果评估的时间窗不同有关。

随着对 PHE 增长体积进行的深入定量研究，有学者对其进行了更详细的定义，然而不同研究对 PHE 增长体积的定义存在一定差异，目前尚未有统一的标准。在一项回顾性队列研究中，Ye 等[35]发现，从基线到第 3 天 PHE 体积增加＞7.98 mL 可能导致不良预后，然而这一临界值的预测准确性并不令人满意（AUC＝0.625，敏感度 47.5％，特异度 71.4％）。Chen 等[36]对目标病灶进行了完全手动分割，而不是半自动分割，以获得血肿和 PHE 的准确体积，确定早期 PHE 增长体积的临界值为 5.96 mL，其预测准确性（AUC＝0.776，敏感度 67.9％，特异度 77.0％）优于 Ye 等[35]的报道。他们还发现 PHE 增长体积比血肿扩张具有更好的预测价值。Lv 等[37]把 PHE 增长体积定义为从基线到 24 小时的 PHE 体积增加＞6 mL，并且发现其与脑出血后 3 个月的不良预后相关。目前对 PHE 增长体积进行精确定义的研究较少，期待未来更多的研究能对 PHE 增长体积进行更详细更准确的定义，以便临床医生能够更精准地掌握患者的病情发展。

PHE 增长率

PHE 增长率是指 PHE 的初始体积和随访体积之间的差值除以两次扫描之间的时间间隔[12]，这可以用毫米/时间（小时或天）或体积/时间的百分比变化来表示。PHE 增长率而非 PHEAV 与功能预后和死亡率相关，这一发现可以部分解释为 PHEAV 是一个静态测量参数，而 PHE 增长率反映了 PHE 的进展及其随时间的演变[32,38]，可以完全反应出 PHE 的动态演变，具有生物学上的合理性[12]。由于脑部占位病变扩张的速度对于确定神经损伤和预后是很重要的[29]，因此 PHE 增长率可能是一个更可靠的动态测量参数，并且有利于评价血肿以外的占位效应[1]。Simani 等[13]在探讨原发性脑出血患者血清脑生物标志物的变化与 PHE 和早期临床预后的关系时发现，PHE 增长率较高的患者预后不良。先前的研究表明，脑出血后 24 小时 PHE 快速增长是预后不良的独立预测因素[20,39]。Urday 等[19]在试图确定 PHE 增长率是否能预测脑出血预后的研究中发现，脑出血后入院至 24 小时之间的 PHE 增长率是 90 天死亡率的重要预测因素（调整后 OR＝2.21，95％CI：1.05～4.64，P＝0.04），他们还发现较高的 24 小时 PHE 增长率与较差的改良 Rankin 量表评分相关（调整后 OR＝2.07，95％CI：1.12～3.83，P＝0.02）。把评价的时间窗扩展到 72 小时，研究结果仍与上述相符，一项纳入了 6 项前瞻性研究和 15 项回顾性研究的关于 PHE 与脑出血预后作用的 Meta 分析显示，脑出血发病后 72 小时的 PHE 增长率与 90

天预后不良显著相关(OR=1.54,95%CI:1.04～2.22,$P<0.001$),并且认为 PHE 增长率可能是脑出血预后的预测因子[40]。同样一项纳入了来自虚拟国际卒中试验档案的 596 例患者的研究发现,在脑出血发病后 72 小时内 PHE 增长率是脑出血后死亡率和不良功能预后(改良 Rankin 量表评分≥3)的独立预测因子[20]。通过上述研究笔者可以发现,脑出血后 24 小时内 PHE 增长率越快,患者预后越差,因此在临床上掌握如何有效阻止 PHE 的增长是非常有必要的。在对不同位置脑出血的研究中,最近的一项关于 PHE 增长率的回顾性研究表明,前 24 小时内的 PHE 增长率与脑叶和深部自发性脑出血患者的 90 天死亡率相关,但 72 小时 PHE 扩张率仅在深部脑出血患者中与较差的功能预后相关[39]。然而另一项研究[22]发现,24 小时内的 PHE 增长率仅在基底神经节脑出血患者中与不良功能预后独立相关。出现这些情况可能与研究设计、患者选择以及不同研究之间的 PHE 和结果评估的时间点有关。未来有必要进行更多的大规模研究,以探讨 PHE 增长率对脑出血患者预后的预测价值。

PHE 体积峰值

将 PHE 体积峰值定义为住院期间在任何可用的影像扫描中计算出的最大 PHE 体积[31,41]。PHE 体积可能在脑出血发作后 8～12 天内演变,并可能超过最初病变体积的 150%以上,可能导致临床恶化甚至脑疝。因此,PHE 体积峰值可能代表着重要的预后指标和治疗目标[42]。Sprügel 等[41]使用绝对或相对 PHE 体积峰值用作评价 PHE 严重程度的指标,并被认为与患者的神经功能预后相关。Volbers 等[30]进行的单中心回顾性队列研究指出,多因素分析中高的 PHE 体积峰值是脑出血患者出院时不良预后的独立危险因素(OR=0.977,95%CI:0.957～0.998)。同样一项纳入 292 例脑出血患者的回顾性队列研究也发现,PHE 体积峰值与第 90 天的预后独立相关(OR=0.98,95%CI:0.97～0.99)[31]。通过以上研究笔者推测较长的 PHE 评估期可能更可取,因为将对 PHE 的评估限制在发作后 72 小时以内可能会错过 PHE 体积峰值。

水肿扩展距离

水肿扩展距离是(edema extension distance,EED)由 Parry-Jones 等[29]提出的,他们将 PHEAV 和脑出血体积之和及脑出血体积均看作一个球体,EED 则等于两个球体的半径差。可以使用以下公式计算:

$$EED = \sqrt[3]{\frac{PHE_{vol} + ICH_{vol}}{\frac{4}{3}\pi}} - \sqrt[3]{\frac{ICH_{vol}}{\frac{4}{3}\pi}} \quad (1)$$

其中,PHE_{vol} 指的是血肿周围水肿绝对体积,ICH_{vol} 指的是脑出血体积。

EED 的提出基于以下前提:血肿内血液产物向脑实质的扩散会导致促炎作用和血肿周围的 PHE[12],即假设炎症反应会在脑出血后从血肿边界延伸出一致的平均线性距离样水肿。EED 是一个相对独立于血肿体积的评估指标,代表血肿周围水肿的平均厚度。关于 EED,一项包含 1028 例病例的大型研究表明,72 小时 EED 与 90 天时神经功能缺损恶化独立相关[43]。同样 Huan 等[17]也发现 72 小时的 EED 增加与脑出血患者不良功能预后有关。EED 的计算是基于血肿和总病变(血肿+PHE)均为椭圆形的假设,这给使用 EDD 评估不规则形状脑出血患者的 PHE 严重程度带来了争议[10]。如 Lee 等[44]在探讨血肿周围水肿和脑室大小在脑出血患者中的预后作用时,没有发现 EED 与脑出血患者预后相关。然而,从临床试验的角度来看,使用 EED 可能具有优势,因为在以治疗 PHE 为目标的急性期脑出血临床研究中,与 PHEAV 及 PHE 相对体积相比,利用 EED 作为结局指标可以减少 75%的样本量[19],但研究人员建议在进一步分析中需要额外确认[18]。

水肿扩展距离增长率

在 EED 的基础上,Wu 等[18]随后又提出了水肿扩展距离增长率(edema extension distance growth rate,EEDGR),即 EEDGR=(本次扫描的 EED－前一次扫描的 EED)/(本次扫描的时间－前一次扫描的时间)。此评估参数能更加直观动态的反映出水肿增长的情况。在 Wu 等[18]对 861 名患者的研究中发现,72 小时内的 EEDGR 是脑出血患者死亡的独立危险因素,EED 增长较快的患者中线移位更加明显,脑疝及 6 个月死亡率的概率越高。因此,EEDGR 为改善脑出血患者预后提供了一个新的重要治疗目标。

迟发性 PHE 和 PHE 的亨氏单位

以往的研究多把对 PHE 与预后关系的研究时间窗定在了 72 小时以内,但这往往忽视了延迟期的 PHE 与预后的关系,随着研究的深入,最近有学者根据 PHE 的演变进程提出了迟发性 PHE。Peng 等[45]报告说,迟发性 PHE 形成是出院时预后不良的独立预测因素,在他们的研究中,迟发性 PHE 被定义为在 12～20 天的 PHEAV 比在 5～9 天时大 3 mL。这是一个特别有趣的发现,因为它似乎表明 PHE 轻微不稳定状态就会显著影响预后。随后 Chen 等[46]对迟发性 PHE 进行了更加精细的定义,在 4～7 天至 8～14 天或 8～14 天至 15～21 天这两个时间段的任何一个

阶段出现了 PHEAV 扩张,均可被定义为迟发性 PHE,并且发现迟发性 PHE 与不良预后相关。然而,值得注意的是,目前对迟发性 PHE 的定义尚无共识且研究尚少,因此仍然缺乏对迟发性 PHE 定义的统一标准。迟发性 PHE 是否影响脑出血的预后还需更多的多中心前瞻性研究来证实。为了确定迟发性 PHE 的统一定义标准,我们建议对不同脑出血部位和基线脑出血体积进行更加详细的分析。

最近还有学者利用 PHE 的亨氏单位(hounsfield unit,HU)来探讨其与患者预后的关系。Huan 等[17]的研究发现,脑出血患者 72 小时时的 PHE 平均 HU 与预后不良呈负相关,他们还发现 PHE 后 72 小时内的平均 HU 预测能力优于 PHEAV 和 EED,是预测脑出血预后较好的指标。由于目前关于 PHE 平均 HU 与预后的研究较少,因此需要更多的研究来证实上述结论。

CT 及 MRI 成像参数

由于 CT 及 MRI 的生产厂家和机器型号各不相同,同时每个医院在参数设置上也可能存在差异,因此这些差异可能会对研究结果产生一定影响。然而,目前尚缺乏具体的对比研究来评估这些参数差异对研究结果的确切影响。因此有必要进一步开展研究,以明确不同成像参数在探讨 PHE 与脑出血预后关系研究中的具体作用和影响。这样的研究将有助于确立最佳的成像参数选择,并提供更准确和可靠的血肿周围水肿图像,进一步推动相关研究的发展和进展。

总结与展望

脑出血是脑卒中的一种严重类型,由于缺乏有效的治疗方式且预后往往较差,而 PHE 是脑出血后最严重、最主要的脑继发性损伤,因此 PHE 成为了一个很有前途的治疗靶点。目前,许多 PHE 的评估参数均显示与患者预后关系密切,然而大多数探讨 PHE 与临床预后之间关系的研究都有固定的设计限制和缺陷(如 PHE 的测量方法和测量时间点不同等),导致得出的研究结果出现了一定的争议。因此本综述从影像学角度对不同 PHE 的测量方法进行了详细分析,旨在全面了解各种 PHE 测量方法的局限性及优势。未来的研究需要进行更多的前瞻性多中心研究,探索出更加科学、更加有效的 PHE 评估参数,使临床医生能够更加精确的掌握 PHE 动态变化,进而制定更加精细和个性化的治疗措施。

参考文献:

[1] Jiang C,Guo H,Zhang Z,et al.Molecular,pathological,clinical,and therapeutic aspects of perihematomal edema in different stages of intracerebral hemorrhage[J].Oxid Med Cell Longev,2022,2022:3948921.

[2] Campbell B,Khatri P.Stroke[J].Lancet,2020,396(10244):129-142.

[3] Al-Kawaz MN,Hanley DF,Ziai W.Advances in therapeutic approaches for spontaneous intracerebral hemorrhage[J].Neurotherapeutics,2020,17(4):1757-1767.

[4] Shoamanesh A,Patrice Lindsay M,Castellucci LA,et al.Canadian stroke best practice recommendations:management of spontaneous intracerebral hemorrhage,7th Edition Update 2020[J].Int J Stroke,2021,16(3):321-341.

[5] Cao Y,Yu S,Zhang Q,et al.Chinese stroke association guidelines for clinical management of cerebrovascular disorders:executive summary and 2019 update of clinical management of intracerebral haemorrhage[J].Stroke Vasc Neurol,2020,5(4):396-402.

[6] Krishnamurthi RV,Ikeda T,Feigin VL.Global,regional and country-specific burden of ischaemic stroke,intracerebral haemorrhage and subarachnoid haemorrhage:A systematic analysis of the global burden of disease study 2017[J].Neuroepidemiology,2020,54(2):171-179.

[7] Bako AT,Pan A,Potter T,et al.Contemporary trends in the nationwide incidence of primary intracerebral hemorrhage[J].Stroke,2022,53(3):e70-e74.

[8] 时代,徐亮,范国华,等.基于倾向性评分探讨混合征预测血肿扩大的价值[J].放射学实践,2021,36(7):843-847.

[9] 邓喜青,申跃明,段圣武,等.双能量 CTA 在急性脑血肿扩大的预测价值[J].放射学实践,2022,37(2):175-179.

[10] Chen Y,Chen S,Chang J,et al.Perihematomal edema after intracerebral hemorrhage:An update on pathogenesis,risk factors,and therapeutic advances[J].Front Immunol,2021,12:740632.

[11] Marchina S,Trevino-Calderon JA,Hassani S,et al.Perihematomal edema and clinical outcome after intracerebral hemorrhage:A systematic review and meta-analysis[J].Neurocrit Care,2022,37(1):351-362.

[12] Selim M,Norton C.Perihematomal edema:implications for intracerebral hemorrhage research and therapeutic advances[J].J Neurosci Res,2020,98(1):212-218.

[13] Simani L,Ramezani M,Mohammadi E,et al.Association of changed serum brain biomarkers with perihematomal edema and early clinical outcome in primary ICH patients[J].Neurologist,2022,27(4):168-172.

[14] Rodriguez-Luna D,Stewart T,Dowlatshahi D,et al.Perihematomal edema is greater in the presence of a spot sign but does not predict intracerebral hematoma expansion[J].Stroke,2016,47(2):350-355.

[15] Nawabi J,Elsayed S,Morotti A,et al.Perihematomal edema and clinical outcome in intracerebral hemorrhage related to different oral anticoagulants[J].J Clin Med,2021,10(11):2234.

[16] Shirazian A,Peralta-Cuervo AF,Aguilera-Pena MP,et al.Sustained low-efficiency dialysis is associated with worsening cerebral edema and outcomes in intracerebral hemorrhage[J].Neurocrit Care,2021,35(1):221-231.

[17] Huan R,Li Y,Tan J,et al.The hounsfield unit of perihematomal edema is associated with poor clinical outcomes in intracerebral

hemorrhage[J]. World Neurosurg, 2021, 146: e829-e836.

[18] Wu TY, Sharma G, Strbian D, et al. Natural history of perihematomal edema and impact on outcome after intracerebral hemorrhage[J]. Stroke, 2017, 48(4): 873-879.

[19] Urday S, Beslow LA, Dai F, et al. Rate of perihematomal edema expansion predicts outcome after intracerebral hemorrhage[J]. Crit Care Med, 2016, 44(4): 790-797.

[20] Murthy SB, Urday S, Beslow LA, et al. Rate of perihaematomal oedema expansion is associated with poor clinical outcomes in intracerebral haemorrhage[J]. J Neurol Neurosurg Psychiatry, 2016, 87(11): 1169-1173.

[21] Hervella P, Rodríguez-Yáñez M, Pumar JM, et al. Antihyperthermic treatment decreases perihematomal hypodensity[J]. Neurology, 2020, 94(16): e1738-e1748.

[22] Leasure AC, Qureshi AI, Murthy SB, et al. Intensive blood pressure reduction and perihematomal edema expansion in deep intracerebral hemorrhage[J]. Stroke, 2019, 50(8): 2016-2022.

[23] Loan JJ, Gane AB, Middleton L, et al. Association of baseline hematoma and edema volumes with one-year outcome and long-term survival after spontaneous intracerebral hemorrhage: A community-based inception cohort study[J]. Int J Stroke, 2021, 16(7): 828-839.

[24] Murthy SB, Moradiya Y, Dawson J, et al. Perihematomal edema and functional outcomes in intracerebral hemorrhage: influence of hematoma volume and location[J]. Stroke, 2015, 46(11): 3088-3092.

[25] Appelboom G, Bruce SS, Hickman ZL, et al. Volume-dependent effect of perihaematomal oedema on outcome for spontaneous intracerebral haemorrhages[J]. J Neurol Neurosurg Psychiatry, 2013, 84(5): 488-493.

[26] Arima H, Wang JG, Huang Y, et al. Significance of perihematomal edema in acute intracerebral hemorrhage: the INTERACT trial[J]. Neurology, 2009, 73(23): 1963-1968.

[27] Gebel JM Jr, Jauch EC, Brott TG, et al. Relative edema volume is a predictor of outcome in patients with hyperacute spontaneous intracerebral hemorrhage[J]. Stroke, 2002, 33(11): 2636-2641.

[28] Sykora M, Diedler J, Turcani P, et al. Subacute perihematomal edema in intracerebral hemorrhage is associated with impaired blood pressure regulation[J]. J Neurol Sci, 2009, 284(1-2): 108-112.

[29] Parry-Jones AR, Wang X, Sato S, et al. Edema extension distance: outcome measure for phase ii clinical trials targeting edema after intracerebral hemorrhage[J]. Stroke, 2015, 46(6): e137-e140.

[30] Volbers B, Willfarth W, Kuramatsu JB, et al. Impact of perihemorrhagic edema on short-term outcome after intracerebral hemorrhage[J]. Neurocrit Care, 2016, 24(3): 404-412.

[31] Volbers B, Giede-Jeppe A, Gerner ST, et al. Peak perihemorrhagic edema correlates with functional outcome in intracerebral hemorrhage[J]. Neurology, 2018, 90(12): e1005-e1012.

[32] Ironside N, Chen CJ, Ding D, et al. Perihematomal edema after spontaneous intracerebral hemorrhage[J]. Stroke, 2019, 50(6): 1626-1633.

[33] Urday S, Beslow LA, Goldstein DW, et al. Measurement of perihematomal edema in intracerebral hemorrhage[J]. Stroke, 2015, 46(4): 1116-1119.

[34] Yang J, Arima H, Wu G, et al. Prognostic significance of perihematomal edema in acute intracerebral hemorrhage: Pooled analysis from the intensive blood pressure reduction in acute cerebral hemorrhage trial studies[J]. Stroke, 2015, 46(4): 1009-1013.

[35] Ye G, Huang S, Chen R, et al. Early predictors of the increase in perihematomal edema volume after intracerebral hemorrhage: a retrospective analysis from the Risa-MIS-ICH study[J]. Front Neurol, 2021, 12: 700166.

[36] Chen Y, Chang J, Liu J, et al. Validation of perihematomal edema expansion as a new imaging biomarker to predict clinical outcome in patients with intracerebral hemorrhage[J]. J Stroke Cerebrovasc Dis, 2022, 31(9): 106692.

[37] Lv XN, Li ZQ, Deng L, et al. Early perihematomal edema expansion: Definition, significance, and association with outcomes after intracerebral hemorrhage[J]. Oxid Med Cell Longev, 2021, 2021: 6249509.

[38] Zheng H, Chen C, Zhang J, et al. Mechanism and therapy of brain edema after intracerebral hemorrhage[J]. Cerebrovasc Dis, 2016, 42(3-4): 155-169.

[39] Grunwald Z, Beslow LA, Urday S, et al. Perihematomal edema expansion rates and patient outcomes in deep and lobar intracerebral hemorrhage[J]. Neurocrit Care, 2017, 26(2): 205-212.

[40] Yu Z, Ma L, Zheng J, et al. Prognostic role of perihematomal edema in intracerebral hemorrhage: A systematic review[J]. Turk Neurosurg, 2017. DOI: 10.5137/1019-5149.JTN.19659-16.0.

[41] Sprügel MI, Kuramatsu JB, Volbers B, et al. Perihemorrhagic edema: revisiting hematoma volume, location, and surface[J]. Neurology, 2019, 93(12): e1159-e1170.

[42] Hanley DF, Lane K, McBee N, et al. Thrombolytic removal of intraventricular haemorrhage in treatment of severe stroke: results of the randomised, multicentre, multiregion, placebo-controlled CLEAR III trial[J]. Lancet, 2017, 389(10069): 603-611.

[43] Hurford R, Vail A, Heal C, et al. Oedema extension distance in intracerebral haemorrhage: Association with baseline characteristics and long-term outcome[J]. Eur Stroke J, 2019, 4(3): 263-270.

[44] Lee KH, Lioutas VA, Marchina S, et al. The prognostic roles of perihematomal edema and ventricular size in patients with intracerebral hemorrhage[J]. Neurocrit Care, 2022, 37(2): 455-462.

[45] Peng WJ, Li Q, Tang JH, et al. The risk factors and prognosis of delayed perihematomal edema in patients with spontaneous intracerebral hemorrhage[J]. CNS Neurosci Ther, 2019, 25(10): 1189-1194.

[46] Chen Y, Qin C, Chang J, et al. Defining delayed perihematomal edema expansion in intracerebral hemorrhage: segmentation, time course, risk factors and clinical outcome[J]. Front Immunol, 2022, 13: 911207.

（收稿日期：2023-03-25 修回日期：2023-09-22）