·腹部影像学·

DCE-MRI 定量和半定量分析对结直肠良恶性肿瘤的鉴别诊断价值

林凯，罗凡，王智文

【摘要】 **目的：**探讨动态增强磁共振成像（DCE-MRI）定量和半定量参数对结直肠良恶性肿瘤的鉴别诊断价值。**方法：**回顾性分析 2019 年 4 月至 2022 年 4 月我院 105 例结直肠肿瘤患者的临床及影像资料，105 例患者均行 T_1WI、T_2WI 和 DCE-MRI 扫描，建立各参数伪彩图并计算定量参数转运常数（K^{trans}）、速率常数（K_{ep}）和容积分数（V_e），同时根据时间-浓度曲线计算达峰时间（TTP）、最大信号强度（SI_{max}）和初始 60s 曲线下面积（iAUC）等半定量参数。以病理检查结果为金标准将 105 例患者分为良性组 43 例和结直肠癌（CRC）组 62 例，采用组内相关系数（ICC）分析不同观察者对各参数测量结果的一致性，比较两组各项 DCE-MRI 参数并分析其对结直肠良恶性肿瘤的鉴别诊断效能。**结果：**各参数两位观察者间的测量结果均具有良好一致性（ICC＞0.8）。CRC 组的 K^{trans} 和 K_{ep} 均明显高于良性组（P＜0.05），两组 V_e 差异无统计学意义（P＞0.05）；CRC 组的 TTP 低于良性组，SI_{max} 和 iAUC 高于良性组，差异均有统计学意义（P 值均＜0.05）。K^{trans}、K_{ep} 及两者联合鉴别诊断结直肠良恶性肿瘤的曲线下面积（AUC）分别为 0.853、0.802 和 0.915，敏感度分别为 85.48%、70.97% 和 95.16%，特异度分别为 76.74%、83.72% 和 74.42%；TTP、SI_{max}、iAUC 以及三者联合鉴别诊断结直肠良恶性肿瘤的 AUC 分别为 0.727、0.637、0.756 和 0.915，敏感度分别为 82.26%、51.61%、74.19% 和 69.35%，特异度分别为 58.14%、76.74%、69.77% 和 90.70%。**结论：**DCE-MRI 定量和半定量参数对结直肠良恶性肿瘤的鉴别诊断均具有重要价值，两者结合可为 CRC 的早期筛查和诊断提供更多参考依据。

【关键词】 结直肠肿瘤；磁共振成像；诊断，鉴别；定量分析；半定量分析

【中图分类号】R735.3；R445.2 【文献标志码】A 【文章编号】1000-0313(2023)05-0587-06

DOI：10.13609/j.cnki.1000-0313.2023.05.010 开放科学（资源服务）标识码（OSID）：

Value of DCE-MRI quantitative and semi-quantitative analysis in the differential diagnosis of benign and malignant colorectal tumors

LIN Kai, LUO Fan, WANG Zhi-wen. Department of Gastrointestinal Surgery, Sichuan Academy of Medical Sciences, Sichuan Provincial People's Hospital, Chengdu 610101, China

【Abstract】 **Objective:** To investigate the value of quantitative and semi-quantitative parameters of dynamic contrast-enhanced magnetic resonance imaging (DCE-MRI) in the differential diagnosis of benign and malignant colorectal tumors. **Methods:** The clinical and imaging data of 105 patients with colorectal tumors in our hospital from April 2019 to April 2022 were retrospectively analyzed. All patients underwent T_1WI, T_2WI and DCE-MRI scans. The pseudo-color images of each parameter were established and quantitative parameters of transfer constant (K^{trans}), rate constant (K_{ep}) and volume fraction (V_e) were calculated. Meanwhile, semi-quantitative parameters of time to peak (TTP), maximum signal intensity (SI_{max}) and initial 60s area under the curve (iAUC) were calculated according to the time-concentration curves. Taking pathological examination results as the gold standard, 105 patients were divided into benign group (43 cases) and colorectal cancer (CRC) group (62 cases). The intra-group correlation coefficient (ICC) was used to analyze the consistency of the measurement results by different observers. The DCE-MRI parameters of the two groups were compared, and the diagnostic efficiency of each parameter in the differential diagnosis of benign and malignant colorectal

作者单位：610101 成都，四川省医学科学院/四川省人民医院城东病区胃肠外科（林凯，罗凡），放射科（王智文）
作者简介：林凯（1983－），男，成都人，学士，主要从事胃肠、疝与腹壁外科研究工作。
通讯作者：罗凡，E-mail：86319227@qq.com
基金项目：四川省医学科学院·四川省人民医院科研课题（30305030578）

tumors was analyzed. **Results**: The measurement results of parameters by two observers were in good consistency (ICC>0.8). The K^{trans} and K_{ep} in CRC group were significantly higher than those in benign group ($P<0.05$), but there was no statistical significance in V_e between the two groups ($P>0.05$). The TTP in CRC group was lower than that in benign group while the SI_{max} and iAUC were higher than those in benign group ($P<0.05$). The areas under curves (AUCs) of K^{trans}, K_{ep} and their combination in the differential diagnosis of benign and malignant colorectal tumors were 0.853, 0.802 and 0.915 respectively, with sensitivities of 85.48%, 70.97% and 95.16% respectively and specificities of 76.74%, 83.72% and 74.42% respectively. The AUCs of TTP, SI_{max}, iAUC and their combination were 0.727, 0.637, 0.756 and 0.915 respectively in the differential diagnosis of benign and malignant colorectal tumors, and their sensitivities were 82.26%, 51.61%, 74.19% and 69.35% respectively and the specificities were 58.14%, 76.74%, 69.77% and 90.70% respectively. **Conclusion**: Both quantitative and semi-quantitative parameters of DCE-MRI are of great value in the differential diagnosis of benign and malignant colorectal tumors, and their combination can provide more reference basis for early screening and diagnosis of CRC.

【Key words】 Colorectal tumors; Magnetic resonance imaging; Diagnosis, differential; Quantitative analysis; Semiquantitative analysis

结直肠癌(colorectal cancer, CRC)是世界范围内均广泛分布的消化道恶性肿瘤,统计显示 2018 年全球新增病例和死亡病例分别约 180 万例和 88 万例,我国分别为 37.6 万例和 19.1 万例,位居所有恶性肿瘤第 3 位和第 5 位[1,2]。CRC 患者早期缺乏典型症状,确诊时常已进展为中晚期,因此加强早期筛查并提升诊断准确率极为重要。影像学检查对 CRC 诊断具有重要参考价值,其中 MRI 为临床常规检查项目,安全无创且可重复性较高,但 CRC 位置偏深且成分复杂,常规 MRI 信号复杂且通常存在重叠现象,难以与良性肿瘤或其它病变进行准确鉴别[3]。近年来随着设备和技术革新,以动态增强磁共振成像(dynamic contrast-enhanced magnetic resonance imaging, DCE-MRI)为代表的功能成像逐渐发展成熟,通过定量或半定量参数对肿瘤细胞代谢状态进行分析可明确其生物学行为,对 CRC 诊断、分期和疗效评估具有良好参考价值,但目前同时对定量和半定量分析方法进行研究和对比的报道比较少见[4-6]。本研究主要探讨 DCE-MRI 对结直肠良恶性肿瘤的鉴别诊断价值,同时比较定量与半定量分析的优劣势,为进一步促进 DCE-MRI 在 CRC 诊治中的应用提供参考依据。

材料与方法

1. 病例资料

回顾性分析 2019 年 4 月至 2022 年 4 月我院 105 例结直肠肿瘤患者的临床及影像资料,其中男 56 例,女 49 例,年龄 31~74 岁,平均(58.03±9.62)岁。病例纳入标准:①经穿刺或术后病理活检明确诊断;②均完成 DCE-MRI 检查且与病理检查相距时间≤2 周;③年龄 18~80 岁;④患者临床资料完整。病例排除标准:①入院前已接受放化疗或手术等抗肿瘤治疗者;②伴结直肠肿瘤病史或 CRC 术后复发者;③DCE-MRI 图像伪影严重或无法获取准确参数者;④合并肠梗阻或炎症性肠病等其它结直肠病变者;⑤合并其它部位恶性肿瘤或相关病史者;⑥合并严重感染、脏器衰竭或心脑血管疾病者;⑦妊娠期女性。良性肿瘤包括炎症性息肉 12 例,绒毛管状腺瘤 11 例,管状腺瘤 9 例,绒毛状腺瘤 6 例,错构瘤 3 例,平滑肌瘤 2 例,共 43 例(良性组),病灶直径 0.8~6.4 cm,平均(2.80±0.84) cm。恶性肿瘤包括腺癌 54 例,未分化腺癌 5 例,腺鳞癌 2 例和粘液腺癌 1 例,共计 62 例(CRC 组),病灶直径 1.1~5.2 cm,平均(2.87±0.65) cm。

2. 检查方法

MRI 检查采用 Magnetom Aera 1.5T MRI 扫描仪(德国 Siemens 公司)以及 16 通道体部相控阵线圈,检查前禁食 6 h 并保持膀胱适度充盈。患者取仰卧位并保持呼吸平静,首先采用快速自旋回波(fast spin echo, FSE)序列行轴面 T_1WI、T_2WI 平扫和矢状面高分辨率 T_2WI 扫描。T_1WI 序列扫描参数:TR 550 ms, TE 11 ms, 层厚 5 mm, 层间距 0.9 mm, 视野 300 mm×300 mm, 矩阵 364×364;轴面 T_2WI 序列扫描参数:TR 4600 ms, TE 100 ms, 层厚 3 mm, 层间距 0.3 mm, 视野 240 mm×240 mm, 矩阵 512×512;矢状面 T_2WI 序列扫描参数:TR 3000 ms, TE 92 ms, 层厚 4 mm, 层间距 0.5 mm, 视野 300 mm×300 mm, 矩阵 512×512。平扫完成后进行双翻转角扫描,扫描参数:TR 3.8 ms, TE 1.4 ms, 层厚 3.6 mm, 层间距 256 mm, 视野 300 mm×300 mm, 矩阵 192×138, 两次

扫描翻转角分别为 2°和 15°，两次采集时间分别为 75 s 和 56 s。然后采用三维内插快速反转梯度回波（three-dimensional volumetric interpolated breath-hold examination，3D-VIBE）序列进行 DCE-MRI 扫描，扫描参数：TR 5 ms，TE 1.7 ms，层厚 3.5 mm，层间距 0.5 mm，视野 260 mm×260 mm，矩阵 192×138。经肘静脉以 2.5 mL/s 流率注射对比剂钆喷替酸葡甲胺，剂量为 0.2 mL/kg 体重，然后以相同流率注射生理盐水 25 mL，完成后再次采用 3D-VIBE 序列进行 DCE-MRI 扫描，扫描参数：TR 5.58 ms，TE 2.03 ms，层厚 3 mm，层间距 0.5 mm，视野 380 mm×380 mm，矩阵 320×340，翻转角 15°，共采集 35 个时相数据，每次时间 9 s，采集时间共为 315 s。

3. 定量及半定量参数测量

将扫描数据传输至 syngo 工作站，由 2 位具有 5 年以上工作经验的影像科医师处理和审阅图像，避开钙化或坏死区域手动勾画病灶感兴趣区域（region of interest，ROI），要求 ROI 面积至少占病灶面积 1/3，采用 Functool 软件计算 T_1 基线值和强化值，建立各参数伪彩图，然后通过时间-信号强度曲线（time-signal intensity curve，TIC）和 Extended Tofts Linear 双室模型分析肿瘤血流灌注信号，并计算定量血管渗透性参数，包括容积转运常数（volume transport constant，K^{trans}）、速率常数（rate constant，K_{ep}）和容积分数（extravascular extracellular space fraction，V_e）等。另根据 TIC 计算半定量参数，包括达峰时间（time to peak，TTP）、最大信号强度（maximum signal intensity，SImax）和初始 60 s 曲线下面积（initial area under curve，iAUC）等，每个参数选取 3 个 ROI 计算后取平均值。比较良性组与 CRC 组各项参数测量结果，分析其对结直肠良恶性肿瘤的鉴别诊断价值。

4. 统计学分析

采用 SPSS 23.0 软件进行统计学分析。计数资料以率（%）表示，组间比较采用 χ^2 检验。符合正态分布的计量资料以（$\bar{x}\pm s$）表示，组间比较采用独立 t 检验。采用组内相关系数（intraclass correlation coefficient，ICC）分析不同观察者对各参数测量结果的一致性；描绘受试者工作特征（receiver operating characteristic，ROC）曲线并计算曲线下面积（area under curve，AUC）以分析 DCE-MRI 各参数对结直肠良恶性肿瘤的鉴别诊断效能。以 $P<0.05$ 为差异有统计学意义。

结　果

1. DCE-MRI 各参数的观察者间一致性分析

两位观察者各参数测量结果间均具有良好一致性（ICC>0.8，表 1）。

表 1　两位观察者间的一致性分析结果

参数	观察者间 ICC	95%CI
K^{trans}	0.906	0.875～0.979
K_{ep}	0.922	0.908～0.982
V_e	0.958	0.933～0.991
TTP	0.846	0.813～0.965
SI_{max}	0.865	0.817～0.969
iAUC	0.956	0.916～0.991

2. 良性组与 CRC 组的 DCE-MRI 定量、半定量参数比较

CRC 组的 K^{trans} 和 K_{ep} 均明显高于良性组，差异有统计学意义（$P<0.05$），两组 V_e 比较差异无统计学意义（$P>0.05$，表 2）。

表 2　良性组与 CRC 组的 DCE-MRI 定量参数比较

参数	良性组	CRC 组	t 值	P 值
n（例）	43	62		
K^{trans}（min^{-1}）	0.145±0.039	0.227±0.056	7.539	<0.001
K_{ep}（min^{-1}）	0.452±0.128	0.634±0.173	6.004	<0.001
Ve	0.362±0.091	0.385±0.125	0.739	0.462

CRC 组（图 1、2）的 TTP 低于良性组，差异有统计学意义（$P<0.05$）；CRC 组的 SImax 和 iAUC 高于良性组，差异亦有统计学意义（$P<0.05$，表 3）。

表 3　良性组与 CRC 组的 DCE-MRI 半定量参数比较

参数	良性组	CRC 组	t 值	P 值
n（例）	43	62		
TTP（min）	3.49±0.72	3.06±0.64	3.486	<0.001
SI_{max}	156.23±29.75	184.58±34.61	2.439	0.016
iAUC	8.17±2.46	10.93±2.85	5.115	<0.001

3. DCE-MRI 定量及半定量参数对结直肠良恶性

表 4　DCE-MRI 定量参数对结直肠良恶性肿瘤的鉴别诊断效能

DCE 定量参数	AUC	SE.	95%CI	阈值	约登指数	敏感度（%）	特异度（%）
K^{trans}	0.853	0.037	0.771～0.915	0.168	0.622	85.48	76.74
K_{ep}	0.802	0.043	0.712～0.873	0.537	0.547	70.97	83.72
联合诊断	0.915	0.026	0.844～0.960	—	0.696	95.16	74.42

表 5　DCE-MRI 半定量参数对结直肠良恶性肿瘤的鉴别诊断效能

DCE 半定量参数	AUC	SE.	95%CI	阈值	约登指数	敏感度（%）	特异度（%）
TTP	0.727	0.051	0.631～0.809	3.38	0.404	82.26	58.14
SI_{max}	0.637	0.054	0.537～0.728	177.73	0.284	51.61	76.74
iAUC	0.756	0.047	0.663～0.835	8.85	0.440	74.19	69.77
联合诊断	0.859	0.036	0.777～0.919	—	0.601	69.35	90.70

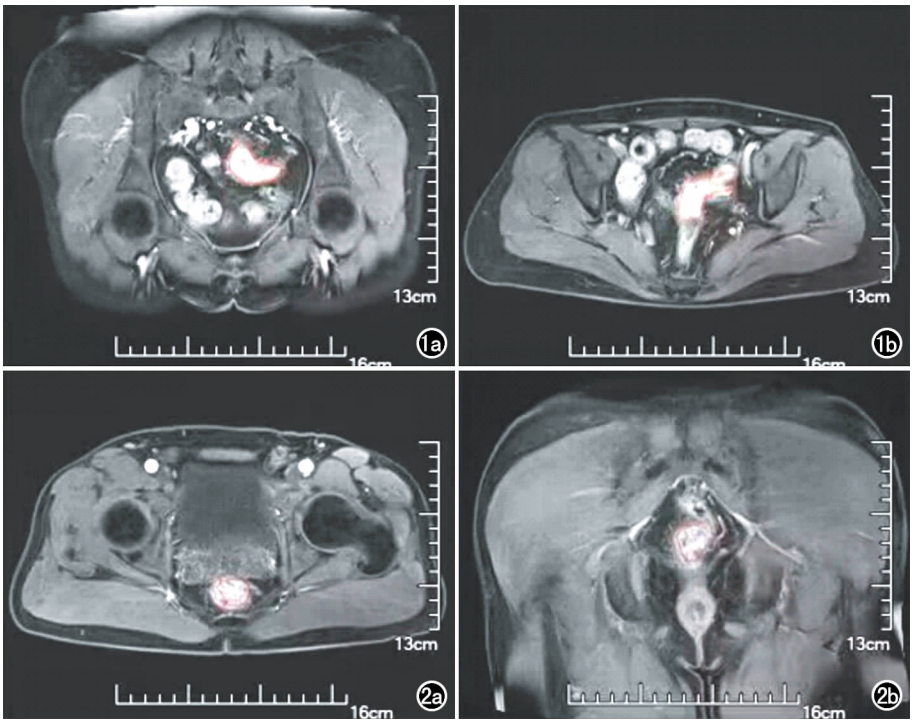

图 1 a～b）直肠上段恶性肿瘤，管壁环状增厚，以前壁明显，管腔明显变窄，增强明显强化，病变累及浆膜层，周围盆底筋膜及肛提肌未见累及，相邻精囊腺及膀胱未见累及。 **图 2** a～b）直肠-乙状结肠移行区恶性肿瘤，管壁不均匀增厚，管腔明显变窄，增强明显强化。病变累及浆膜层，周围脂肪间隙模糊，可见增大强化淋巴结。

肿瘤的鉴别诊断效能

DCE-MRI 定量参数 K^{trans} 和 K_{ep} 鉴别诊断结直肠良恶性肿瘤的 AUC 分别为 0.853 和 0.802，两者联合诊断的 AUC 为 0.915（表 4，图 3）。

DCE-MRI 半定量参数 TTP、SI_{max} 和 iAUC 鉴别诊断结直肠良恶性肿瘤的 AUC 分别为 0.727、0.637 和 0.756，三者联合诊断的 AUC 为 0.915（表 5）。

讨 论

MRI 具有多参数、多序列和多平面成像的优势，且对软组织和内脏器官具有较高分辨率，因此在临床广泛应用，除常规扫描可进行形态特征分析外，通过扩散加权成像（diffusion weighted imaging，DWI）、灌注加权成像（perfusion weighted imaging，PWI）和 DCE-MRI 等功能成像技术还可对病变组织代谢特征进行分析，且近年来逐渐向多模态成像发展，可为良恶性肿瘤的鉴别诊断提供准确和详细的参考信息。

血流灌注水平是评估肿瘤恶性程度的重要指标，CRC 恶性程度高，肿瘤细胞增殖和生长速度快，不仅细胞排列紧密且间隙减小，同时对血液灌注水平需求增加，与良性肿瘤代谢情况差异显著，因此对肿瘤病灶的微循环灌注情况进行分析可为两者鉴别诊断提供参考[7]。DCE-MRI 通过注射对比剂后进行快速和连续扫描，然后对图像特征进行观察并分析对比剂信号强度变化，从而可用于评估肿瘤病灶的血流灌注水平，较传统方法具有安全无创、操作便捷和可重复性高等优势[8-10]。DCE-MRI 分析肿瘤血流灌注水平的方法包括定量和半定量两种，其中定量分析主要根据药物动力学模型对时间-信号强度曲线（time-signal intensity curve，TIC）进行分析，目前最常用的为“两室模型”，其中血管腔为第一室，血管外和细胞外间隙为第二室，通过观察对比剂在两室间的分布和转移，可获得 K^{trans}、K_{ep} 及 V_e 等参数[11]。聂丹等[12]研究显示直肠癌的术前 K^{trans}、K_{ep} 和 V_e 均明显高于正常肠壁，有助于直肠癌的早期诊断和分期。本研究采用 DCE-MRI 定量参数对结直肠良恶性肿瘤的灌注水平进行分析，结果显示 CRC 组的 K^{trans} 和 K_{ep} 明显高于良性组。K^{trans} 和 K_{ep} 分别表示对比剂从血管渗透至组织间隙和从组织间隙回流至血管的速率，均反映对比剂在血管与组织间隙的转运能力，其主要影响因素为血流量和血管通透性，

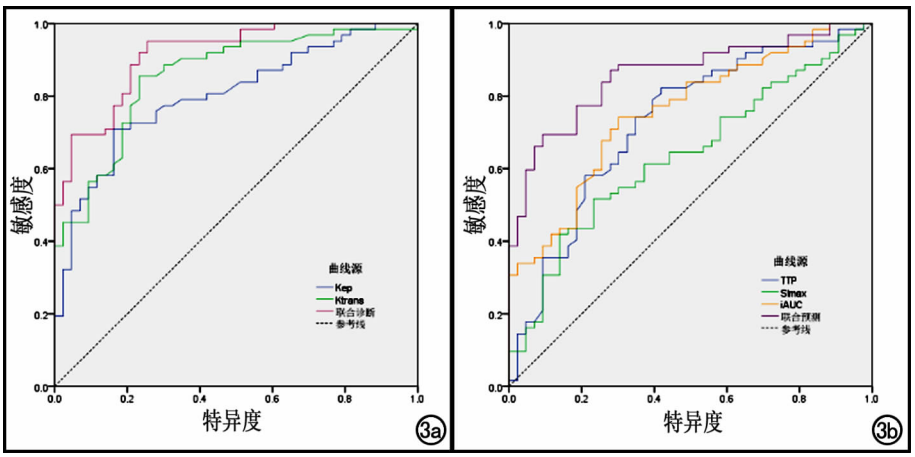

图 3 DCE-MRI 定量及半定量参数鉴别诊断结直肠良恶性肿瘤的 ROC 曲线。a）定量参数 ROC 曲线；b）半定量参数 ROC 曲线。

而 CRC 因血流灌注需求大，未成熟的新血管生成较多，K^{trans} 和 K_{ep} 较良性肿瘤均明显升高，因此测量 K^{trans} 和 K_{ep} 可为结直肠良恶性肿瘤的鉴别诊断提供参考。本研究采用 K^{trans} 和 K_{ep} 对结直肠良恶性肿瘤进行鉴别诊断，结果显示其 AUC 分别为 0.853 和 0.802，敏感度和特异度均一般，联合诊断的 AUC 达 0.915，敏感度达 95.16%，表明两者联合诊断有利于及时发现 CRC，这对早期治疗和改善预后具有重要意义。V_e 主要反映细胞分布密集程度，部分 CRC 分化程度较高，故细胞排列相对疏松，有文献报道 V_e 随分化程度升高而降低，同时 CRC 病灶还存在坏死、不均质或结构复杂等因素，导致不同患者 V_e 差异较大[13,14]。此外良性肿瘤也可能由于炎症和纤维增生导致细胞密度增加，影响血液在血管和组织间隙的转移，因此 V_e 对结直肠良恶性肿瘤的鉴别诊断价值还有待观察。

DCE-MRI 半定量分析则通过直接分析 TIC 形态和结构特征来反映对比剂分布情况和病灶强化情况，既往研究认为其影响因素包括血流灌注水平、血管壁通透性和细胞外间隙紧密程度等，通过观察对比剂随着时间在病灶内的吸收和排泄过程来反映肿瘤血流特征，目前 DCE-MRI 半定量分析在 CRC 筛查和诊断中的应用较少[15-17]。本研究以结直肠肿瘤患者为样本选取指标 TTP、SI_{max} 和 iAUC 进行分析，其中 TTP 和 SI_{max} 可分别反映血流速度和血流量，而 iAUC 则与血流灌注水平和肿瘤组织间隙均存在密切联系，因此可间接反映血管通透性[18,19]。本研究结果显示 CRC 组的 TTP 明显低于良性组，SI_{max} 和 iAUC 明显高于良性组，表明 CRC 的血管通透性和灌注水平较良性肿瘤明显增加，由此可见 DCE-MRI 半定量参数也可为结直肠良恶性肿瘤的鉴别诊断提供参考信息。本研究结果显示 TTP、SI_{max} 以及 iAUC 鉴别诊断结直肠良恶性肿瘤的 AUC 分别为 0.727、0.637 和 0.756，三项参数单独应用时敏感度和特异度均存在明显不足，三者联合诊断的 AUC 为 0.915，敏感度和特异度分别为 69.35% 和 90.70%，其诊断价值尤其是排除阳性病灶的能力显著提升，用于 CRC 早期筛查具有良好价值；此外，DCE-MRI 半定量参数还包括最大强化率、上升梯度以及廓清速率等，纳入更多参数进行综合分析可能有利于进一步提升诊断价值。

DCE-MRI 定量和半定量参数通过分析血流灌注和代谢特征对结直肠良恶性肿瘤进行鉴别诊断，虽然不同观察者对各参数测量结果具有良好一致性，但 ROI 选择是否恰当主要取决于影像科医师的工作经验，这可能对测量结果造成影响并导致诊断价值降低，目前 ROI 选取要求主要为覆盖病灶实质区域，大小占病灶面积 1/3 以上，并避开缺血、钙化及坏死区域，更合理的 ROI 设置原则还需要更多研究进行补充，以保障 ROI 选取合理规范，为提升 DCE-MRI 定量和半定量分析对结直肠良恶性肿瘤鉴别诊断的可靠性创造有利条件。

综上所述，结直肠良恶性肿瘤的血流灌注特征存在明显差异，分析 DCE-MRI 定量和半定量参数可为鉴别诊断提供参考依据，两者相比各有优势，因此在临床应用中应综合考虑 DCE-MRI 定量和半定量参数，可能有利于提升诊断符合率。

参考文献：

[1] Bray F, Ferlay J, Soerjomataram I, et al. Global cancer statistics 2018: GLOBOCAN estimates of incidence and mortality worldwide for 36 cancers in 185 countries[J]. CA Cancer J Clin, 2018, 68(6): 394-424.

[2] 中华人民共和国国家卫生健康委员会. 中国结直肠癌诊疗规范(2020 年版)[J]. 中华外科杂志, 2020, 58(8): 561-585.

[3] 中华医学会放射学分会医学影像大数据与人工智能工作委员会，中华医学会放射学分会腹部学组，中华医学会放射学分会磁共振学组. 结直肠癌 CT 和 MRI 标注专家共识(2020)[J]. 中华放射学杂志, 2021, 55(2): 111-116.

[4] Tönnes C, Janssen S, Golla AK, et al. Deterministic arterial input function selection in DCE-MRI for automation of quantitative perfusion calculation of colorectal cancer[J]. Magn Reson Imaging, 2021, 75(1): 116-123.

[5] Yang X, Xiao X, Lu B, et al. Perfusion-sensitive parameters of intravoxel incoherent motion MRI in rectal cancer: evaluation of reproducibility and correlation with dynamic contrast-enhanced MRI [J]. Acta Radiol, 2019, 60(5): 569-577.

[6] Gollub MJ, Blazic I, Felder S, et al. Value of adding dynamic contrast-enhanced MRI visual assessment to conventional MRI and clinical assessment in the diagnosis of complete tumour response to chemoradiotherapy for rectal cancer[J]. Eur Radiol, 2019, 29(3): 1104-1113.

[7] 谌燕，赵连花，杜娟，等. 良、恶性颗粒细胞瘤 15 例临床病理分析[J]. 临床与实验病理学杂志, 2019, 35(2): 207-209.

[8] Qiao M, Suo S, Cheng F, et al. Three-dimensional breast tumor segmentation on DCE-MRI with a multilabel attention-guided joint-phase-learning network[J]. Comput Med Imaging Graph, 2021, 90(6): 101909.

[9] 史学莲，时高峰. 磁共振动态增强扫描在肿瘤诊断与治疗中的应用现状与展望[J]. 中华核医学与分子影像杂志, 2018, 38(3): 210-213.

[10] Patella F, Franceschelli G, Petrillo M, et al. A multiparametric analysis combining DCE-MRI- and IVIM -derived parameters to improve differentiation of parotid tumors: a pilot study[J]. Future Oncol, 2018, 14(28): 2893-2903.

[11] 赵鹏，肖杨，迟宝权，等. 定量多参数 MRI 对直肠癌患者热化疗结果的评估价值[J]. 中国老年学杂志, 2020, 40(2): 290-294.

[12] 聂丹，黄瑾瑜，郭亮，等. 动态增强磁共振定量分析在直肠癌术前诊断中的应用价值[J]. 临床放射学杂志, 2018, 37(5): 807-811.

[13] 刘晓冬，刘爱连，李烨，等. DCE-MRI 及 IVIM 模型在直肠癌病理分级中的应用及其灌注参数的相关性[J]. 中国医学影像学杂

志,2020,28(4):256-259,268.

[14] 邢文群,路双,张宏凯,等. DCE-MRI 定量参数联合循环肿瘤细胞对预测食管鳞癌病理分级的价值[J]. 放射学实践,2021,36(9):1081-1088.

[15] Cristel G, Esposito A, Briganti A, et al. MpMRI of the prostate: is there a role for semi-quantitative analysis of DCE-MRI and late gadolinium enhancement in the characterisation of prostate cancer? [J]. Clin Radiol, 2019, 74(4): 259-267.

[16] Gity M, Parviz S, Saligheh Rad H, et al. Differentiation of benign from malignant adnexal masses by dynamic contrast-enhanced MRI (DCE-MRI): quantitative and semi-quantitative analysis at 3-Tesla MRI[J]. Asian Pac J Cancer Prev, 2019, 20(4): 1073-1079.

[17] 贾济波,朱全新,杨文广,等. 整合动态增强 MRI 半定量指标与 ADC 值对乳腺良恶性病灶的诊断价值[J]. 中国医学计算机成像杂志,2020,26(2):125-129.

[18] 熊青青,牛翔科,高月琴,等. 动态增强 MRI 鉴别诊断前列腺中央腺体 T_2WI 低信号病变[J]. 中国医学影像技术,2018,34(7):1063-1067.

[19] Zhao J, Kader A, Mangarova DB, et al. Dynamic contrast-enhanced MRI of prostate lesions of simultaneous [68Ga]Ga-PSMA-11 PET/MRI: comparison between intraprostatic lesions and correlation between perfusion parameters[J]. Cancers (Basel), 2021, 13(6): 1404.

(收稿日期:2022-08-23 修回日期:2022-12-21)

北京大学图书馆
PEKING UNIVERSITY LIBRARY

《中文核心期刊要目总览》入编通知

《放射学实践》主编先生/女士:

我们谨此郑重通知:依据文献计量学的原理和方法,经研究人员对相关文献的检索、统计和分析,以及学科专家评审,贵刊**《放射学实践》**入编《中文核心期刊要目总览》2020年版(即第9版)**临床医学/特种医学**类的核心期刊。该书由北京大学出版社出版。书中按《中国图书馆分类法》的学科体系,列出了74个学科的核心期刊表,并逐一对核心期刊进行了著录。著录项目包括:刊名、并列刊名、主办单位、出版年、出版频率、中图分类号、ISSN号、CN号、邮发代号、编辑部地址、电话、网址、内容简介等。

评选核心期刊的工作是运用科学方法对各种刊物在一定时期内所刊载论文的学术水平和学术影响力进行综合评价的一种科研活动,研究工作量浩大。北京地区十几所高校图书馆、中国科学院文献情报中心、重庆维普资讯有限公司、中国人民大学书报资料中心、中国学术期刊(光盘版)电子杂志社、中国科学技术信息研究所、北京万方数据股份有限公司、国家图书馆和北京世纪超星信息技术发展有限责任公司等相关单位的百余名专家和期刊工作者参加了研究。

项目组对核心期刊的评价理论、评价方法等问题进行了深入研究,进一步改进了核心期刊评价方法,使之更趋科学合理,力求使评价结果符合客观实际。对于核心期刊的评价仍采用定量评价和定性评审相结合的方法。定量评价指标体系采用了被摘量(全文、摘要)、被摘率(全文、摘要)、被引量、他引量(期刊、博士论文)、影响因子、他引影响因子、5年影响因子、5年他引影响因子、特征因子、论文影响分值、论文被引指数、互引指数、获奖或被重要检索系统收录、基金论文比(国家级、省部级)、Web下载量、Web下载率16个评价指标,选作评价指标统计源的数据库及文摘刊物达48种,统计到的文献数量共计142亿余篇次,涉及期刊13764种。参加核心期刊评审的学科专家1万多位。经过定量筛选和专家定性评审,从我国正在出版的中文期刊中评选出1990种核心期刊。

需要特别指出的是,该研究成果只是一种参考工具书,主要是为图书情报界、出版界等需要对期刊进行评价的用户提供参考,例如为各图书情报部门的中文期刊采购和读者导读服务提供参考帮助等,不应作为评价标准。谨此说明。

顺颂
撰安

《中文核心期刊要目总览》2020年版编委会
2021年3月

北京大学图书馆