·腹部影像学·

新冠疫情前肝内钙化呈“弯曲隧道样”人群临床及影像特征研究

郝馨玥媛，陈斌，沈亚琪

【摘要】 **目的：**分析肝内钙化呈“弯曲隧道样”人群的临床及影像特征，为特殊人群综合管理提供新依据。**方法：**为避免新冠疫情对就诊人群分布的影响，本研究回顾性分析 2019 全年本院所有完成肝脏 CT 检查的患者临床及影像资料。根据既往研究，肝内钙化呈“弯曲隧道样”可能提示寄生虫感染，参考文献标准，纳入非肝内胆管结石并连续分布（数量≥5 枚），且具有“弯曲隧道样”特征的患者资料进一步分析。排除不符合上述标准的患者。最终纳入患者的临床信息（性别、年龄、既往病史）和影像信息（连续分布的数量、肝内分布位置及间距）并进一步分析。根据既往及现存病史，将纳入人群分为肿瘤患者组与非肿瘤患者组。**结果：**最终 383 例患者符合入选标准，男性为主（58.5%），年龄范围为 7～86 岁，平均（46.6±15.5）岁，其中肿瘤组患者 98 例（25.6%），高于其他病史人群的比例。肝内“弯曲隧道样”钙化的分布主要以肝右叶为主（335 例，87.5%），病灶位于肝左叶 30 例（7.8%），左右肝并存 18 例（4.7%）。病灶位于肝包膜下区域 148 例（38.6%），位于肝实质（非包膜下）区域 235 例（61.4%）。肝内钙化分布呈密集型 260 例（67.9%），呈松散型 123 例（32.1%）。与非肿瘤组患者相比，肿瘤组患者的肝内钙化分布（左右叶发生比例）、分布类型（包膜下与非包膜下）和分布间距（密集型与松散型）等影像特征差异均无统计学意义（P 值分别为 0.577、0.452、0.105）。**结论：**肝内钙化呈“弯曲隧道样”可能提示寄生虫感染，在这一人群中，具有肿瘤病史的患者达 1/4，其影像特征分布与非肿瘤人群类似。

【关键词】 肝；寄生虫；弯曲隧道样钙化；肿瘤；体层摄影术，X 线计算机

【中图分类号】R535；R814.42 【文献标志码】A 【文章编号】1000-0313(2023)05-0576-05

DOI：10.13609/j.cnki.1000-0313.2023.05.008 开放科学（资源服务）标识码（OSID）：

Clinical and imaging characteristics of a population with "curved tunnel-like" intrahepatic calcifications before COVID-19 epidemic

HAO Xin-yueyuan, CHEN Bin, SHEN Ya-qi. Department of Radiology, Tongji Hospital, Tongji Medical College, Huazhong University of Science and Technology, Wuhan 430030, China

【Abstract】 **Objective:** To analyze the clinical and imaging characteristics of the population with "curved tunnel-like" intrahepatic calcifications, and to provide a new basis for the comprehensive management of special population. **Methods:** In order to avoid the influence of COVID-19 epidemic situation on sample distribution, the clinical and imaging data of all patients who completed liver CT examination in Wuhan Tongji Hospital in 2019 were analyzed retrospectively. According to previous studies, "curved tunnel-like" intrahepatic calcifications may indicate parasitic infection. According to reference standards, the data of patients with non-hepatic bile duct stones with continuous distribution (≥5) and "curved tunnel-like" characteristics were included for further analysis. Finally, clinical information (gender, age, previous medical history) and imaging information (number of continuous distributions, intrahepatic distribution location and spacing) were analyzed. According to previous and current medical history, the enrolled population was divided into tumor group and non-tumor group. **Results:** A total of 383 patients met the inclusion criteria, 224 (58.5%) were male, with an age range of 7～86 (46.6±15.5) years, including 98 patients (25.6%) in the tumor group, which was higher than those in other groups. The "curved tunnel-like" calcification was mainly located in the right lobe (n=335, 87.5%), 30 (7.8%) in the left lobe, and 18 (4.7%) in both lobes. 148 (38.6%) were located in the subcapsular region, and 235 (61.4%) were located in the parenchyma (non-capsular). The shpape of intrahepatic

作者单位：430030 武汉，华中科技大学同济医学院附属同济医院放射科
作者简介：郝馨玥媛（1994－），女，湖北十堰人，硕士研究生，住院医师，从事腹部影像诊断工作。
通讯作者：陈斌，E-mail：chenjingzhi2020@sina.com

calcification was dense in 260 (67.9%) and loose in 123 (32.1%). Compared with non-tumor group, there were no significant difference in calcification distribution (proportion of left and right lobes), type (subcapsular and non-capsular) and spacing (intensive and loose) between two groups (P=0.577, 0.452 and 0.105). **Conclusions**: The "curved tunnel-like" intrahepatic calcification may indicate parasite infection. In this population, up to 1/4 patients with tumor history have imaging features similar to those of the non-tumor population.

【Key words】 Liver; Parasites; Curved tunnel-like calcification; Tumor; Tomography, X-ray computed

肝脏是食源性寄生虫常见的靶器官之一，目前已发现多种寄生虫可寄生于肝脏，由于侵入途径不同，引起肝实质损伤的影像表现纷杂，部分与肿瘤影像表现重叠[1-3]。由于大多数肝内常见寄生虫具有地域分布特点，既往流行病区生活病史对于临床诊治具有重要提示及鉴别作用；但是散发患者及接触病史不明确时，临床症状及影像学表现可与多种疾病重叠，导致误诊、延长患者住院时间。其中，旋毛虫病未在常见肝内寄生虫感染的诊断及鉴别疾病谱内，临床上较难及时、正确诊断[4]。国内学者 Xiong 等[5]指出，在旋毛虫病累及肝脏后的动态增强 MRI 图像上具有特征性的“弯曲隧道样”征象（“Curved tunnel” sign），可提示临床诊断，进而进一步行血清学确诊。相关研究发现，约经半年旋毛虫的幼虫囊包两端开始出现钙化，幼虫则逐渐丧失感染能力并随之而死亡，最后整个囊包钙化[6]。结合以上两点，笔者推测旋毛虫感染肝脏形成的肉芽肿进一步钙盐沉积后，可形成类似于“弯曲隧道样”钙化改变。本研究回顾性分析本院新冠疫情前全年病例的临床及影像资料，参考上述资料标准，揭示肝脏“弯曲隧道样”钙化的影像学特点和人群分布特征，特别关注肿瘤患者人群与其他人群的差异，为肿瘤患者的临床管理提供新的思路和依据。

材料与方法

1. 病例资料

为避免新冠疫情对就诊人群分布的影响，本研究回顾性分析 2019 年 1 月 1 日－12 月 31 日我院所有肝脏 CT 扫描患者的影像资料，由两位具有多年腹部 CT 诊断经验的医师独立阅片，参考如下纳入及排除标准，筛选合格病例。纳入标准：①肝内钙化分布于肝 Glisson 系统以外；②薄层图像上连续相邻钙化数目≥5 个，且呈“弯曲隧道样”或串珠样分布；③钙化远端未见胆管扩张。排除标准：①钙化与既往治疗病史相关；②孤立性钙化或连续排列但数目小于 5 个；③影像资料不全或图像质量欠佳。统计纳入病例的临床相关资料，包括性别、年龄、就诊科室、病史。

2. 检查方法

CT 检查采用 Discovery CT 750HD（通用医疗，美国）、uCT780（联影，中国）等螺旋 CT 扫描仪，扫描参数：管电流 450 mA，管电压 100～120 kV，扫描层厚及层间距 5 mm。常规扫描后图像需薄层重建，重建层厚 1.00～1.25 mm。

3. 影像评估

由两位具有多年腹部 CT 诊断经验的医师独立阅片，记录肝内钙化分布肝段、距离肝包膜最近距离及各钙化的间距。其中，按钙化的分布位置可分为肝左叶、肝右叶和全肝组；大部分钙化距离肝包膜 2 cm 内为包膜下组，超过 2 cm 则为非包膜下组；根据相邻钙化排列间距划分，病灶内大部分相邻钙化间距小于 2 mm 定义为密集型，而间距大于 2 mm 则定义为松散型。两位医师意见不同时由第三位高年资医师核实后确认。

4. 统计学分析

采用 SPSS 22.0 软件进行统计分析。符合正态分布的计量资料以平均值±标准差表示，不符合正态分布的计量资料以中位数和四分位间距表示；计量资料的组间比较采用成组 t 检验。计数资料以频数表示，组间比较采用卡方检验。以 $P<0.05$ 为差异具有统计学意义。

结　果

1. 临床人群特征结果

根据纳入排除标准，413 次符合要求的影像资料入组，剔除相同患者的多次检查后，最终纳入 383 例患者。其中，肝脏平扫 CT 294 例，增强 CT 89 例。纳入的病例以男性为主（224 例，57.4%），年龄范围为 7～86 岁，平均（46.6±15.5）岁。纳入病例中有 98 例具有明确的肿瘤病史，其中以肺癌最多见（32 例，8.4%）。

由于患者入院时的病史和主诉的类别繁多，可大致按所属系统分类，其中占比最多的依次为入院体检（71 例，18.6%）、消化系统症状（62 例，16.2%）、呼吸系统症状（42 例，11.0%）等（表 1）。

2. 影像特征

表 1 纳入病例的临床特征

指标	例(%)
年龄(岁)	7～86(46.6±15.5)
性别	
男	224(57.4%)
女	159(42.6%)
肿瘤组	98(25.6%)
肺癌	32(8.4%)
乳腺癌	16(4.2%)
宫颈癌	12(3.1%)
结直肠癌	10(2.6%)
胃癌	9(2.3%)
其他恶性肿瘤	19(5.0%)
非肿瘤组	285(74.4%)
入院体检	71(18.6%)
消化系统疾病	62(16.2%)
呼吸系统疾病	42(11.0%)
泌尿系统疾病	40(10.5%)
循环系统疾病	25(6.6%)
免疫系统疾病	10(2.6%)
其他疾病	33(8.9%)

大多数患者表现为单一的“弯曲隧道样”钙化，少数患者(41 例，10.7%)肝脏存在 2 条以上的“弯曲隧道样”钙化，其中数量最多可达 6 条。在钙化的位置及分布上，除了不足 5%(18 例，4.7%)的患者全肝均有，其余病例大部分发生于肝右叶(335 例，87.5%)。肝包膜下钙化的比例超过 1/3(148 例，38.6%)，符合密集型钙化定义的有 260 例(67.9%)，其余 123 例(32.1%)为松散型(图 1～3)。同时，两组人群(肿瘤组与非肿瘤组)的影像特征，在分布和类型上差异无统计学意义($P>0.05$，表 2)。

表 2 两组患者肝内钙化病变的分布情况比较 (例)

类别	肿瘤组	非肿瘤组	χ^2 值	P 值
病例数	98	285		
肝右叶	84	251	1.099	0.577
肝左叶	10	20		
全肝	4	14		
肝包膜下	41	107	0.567	0.452
非肝包膜下	57	178		
密集型	73	187	2.635	0.105
松散型	25	98		

讨 论

既往研究显示，旋毛虫以寄生肌肉组织为主，累及肝脏的病例报道不多，据推测其累及肝脏途径，主要由体循环侵入肝脏，旋毛虫的幼虫从胸导管脱落后，沿淋巴管或静脉流经右心至肺，然后随体循环到达肝脏[7]。Xiong 等[5]最新的研究结果显示，肝脏感染旋毛虫后，出现特征性的“弯曲隧道样”征象可为临床提供诊断依据，并进一步结合血清学抗体等检查确诊。需要注意的是，由于存在可能的交叉反应及旋毛虫感染的自身窗口期，临床上旋毛虫的抗原抗体检测存在一定的假阳性和假阴性[8]，影像学检查可作为临床诊断寄生虫感染的重要补充。上述影像征象与虫体在肝实质内穿行引起直接的机械损伤及代谢产物、崩解产物所引起的免疫反应有关[5,9]。约经半年旋毛虫的幼虫囊包两端开始出现钙化，幼虫则逐渐丧失感染能力并随之而死亡，最后整个囊包钙化[6]。因此，理论上这些可在肝实质内移行的寄生虫坏死后形成的钙化分布可类似于前述“弯曲隧道样”改变。

本研究共纳入 383 例患者，其中绝大部分病例(378 例，98.7%)是在影像检查中偶然发现的，有极少数患者(5 例，1.3%)因疑诊肝内胆管结石而入院。本研究结果显示，寄生虫引起的肝内钙化与肝内胆管结石的影像表现不同，肝内胆管结石多为沿 Glisson 鞘分布的钙化灶，散发多见，可引起胆管的扩张，超声有助于鉴别；旋毛虫凋亡产生的钙化分布在非 Glisson 系统的肝实质内，且钙化通常为多发，形态呈弧形、弯曲样分布，可与肝内胆管结石相鉴别。侵入肝脏最终凋亡并产生钙化的寄生虫种类较多，如血吸虫、华支睾吸虫、泡状棘球蚴、肝片吸虫等，部分寄生虫在肝内的钙化具有特征性，如干线样钙化可提示慢性血吸虫病，小圈状钙化为肝泡状棘球蚴病的特征性 CT 表现[10]。同样在临床工作中，肝脏内单个甚至多发的钙化在日

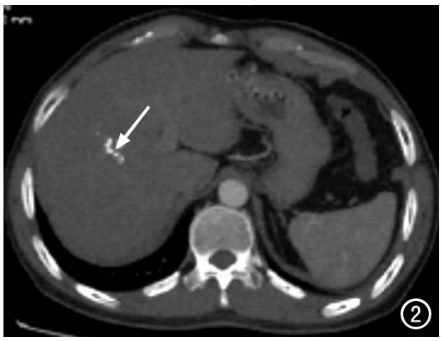

图 1 患者，男，46 岁，因结肠癌综合治疗后复查入院。腹部 CT 增强扫描示肝后叶致密型“弯曲隧道样”钙化(箭)。 **图 2** 患者，男，44 岁，因肺癌综合治疗后复查入院。腹部 CT 平扫(最大密度投影)示肝右前叶致密型“弯曲隧道样”钙化(箭)。 **图 3** 患者，女，27 岁，入院体检。腹部 CT 平扫示肝右叶松散型“弯曲隧道样”钙化(箭)。

常人群中发生的比例逐渐增加，特别是连续多枚并不伴有肝内胆管扩张，分布与 Glisson 系统不一致的不在少数，这些病例不能用肝内胆管结石解释。因此在阅片中发现上述“弯曲隧道样”钙化，应考虑既往寄生虫感染，特别是旋毛虫感染的可能性，并在影像诊断报告中给予相应提示。由于人畜共患寄生虫种类繁多，部分寄生虫感染的临床特征及影像学表现存在重叠，故肝内出现可能由寄生虫感染产生的钙化时，仍需进一步行血清学抗体检查以甄别感染的寄生虫种类。

值得特别注意的是，本研究纳入的病例中具有肿瘤相关病史的共有 98 例，占比 25.6%，是人群分布中最大的亚组。由此可以合理推测，肿瘤患者病程中较普通人群更容易罹患肝脏寄生虫感染，且与患者的免疫水平较低有关。放化疗可引起骨髓抑制，减少成熟白细胞的生成；同时可损伤胃肠道的吸收功能，影响骨髓的造血能力，造成患者免疫力下降。该类患者的寄生虫感染正是临床工作中容易忽略或误诊的。因该类患者肿瘤本身消耗或抗肿瘤治疗反应产生的非特异性消化系统症状及发热、乏力、贫血、肌痛等全身症状[11]，与急性寄生虫感染的症状存在重叠及相似性，在临床工作中易被忽略及误诊；此外，临床医师在处理化疗过程中出现的发热时，一般会针对细菌或病毒感染进行预防性用药，却很少甚至不会覆盖到寄生虫感染。本研究结果显示，肿瘤患者腹部 CT 出现肝内“弯曲隧道样钙化”征象提示既往寄生虫感染，肝内或其他脏器可能会并存或再发感染，特别当肿瘤患者出现不明原因反复发热、肌痛或非特异性消化道症状时，除了传统抗肿瘤治疗相关反应的诊断思路，同时可通过寄生虫特异性实验室检查证实，从而缩短住院时间，避免肝功能不良所致因抗肿瘤药物相关不耐受的治疗中断及减量的发生。

目前在我国仍流行多种食源性寄生虫病，人体感染寄生虫的检测多应用血清学方法，其中常规筛查的种类如华支睾吸虫病、带绦虫病、囊尾蚴病、并殖吸虫病、片形吸虫病等[12]，但一般只作为辅助诊断，且一些食源性寄生虫病之间常存在交叉反应，易致误诊[13,14]。需要注意的是，旋毛虫病并不在肝寄生虫病的临床常见诊断列表中，流行病学调查结果显示，我国是世界上旋毛虫病危害最为严重的少数几个国家之一，全国约 4000 万人面临着感染的风险[15]，被认为是再度肆虐的疾病之一。旋毛虫病因临床症状和体征不明显，临床上较难及时、正确诊断，导致旋毛虫病暴发疫情中早期误诊时有发生[4]。肝脏作为最大的消化器官，是食源性寄生虫肠外最常累及的靶器官之一[3]。相关文献报道，急性且大量的寄生虫感染并累及肝脏等重要脏器时，可表现为发热、贫血、肌痛、乏力、肝脾大、消化不良、黄疸、腹部不适等众多非特异性症状，可伴有嗜酸性粒细胞增多、肝功能损害等[16,17]。但更多非典型病例或非急性大量感染时，患者可出现上述非特异性临床表现，伴或不伴有实验室异常，常需针对性的寄生虫病筛查才能明确诊断。目前，对于人旋毛虫病的诊断主要依赖于血清学结合流行病学（有无食生肉或不洁饮食史）进行诊断，虽检查费用不高，但在国内仅有为数不多几家具备寄生虫血清学抗体的研究机构具有寄生虫检测手段。因此相较于其他常见肝内寄生虫病，旋毛虫病并不被临床熟知，早期误诊、漏诊时有发生[4]，临床往往最终通过手术切除、穿刺甚至基因测序等更为昂贵或有创性检查确诊，延长了确诊时间及住院时间，增加了医疗相关支出。然而，寄生虫病累及肝脏患者的临床症状种类繁多，部分非特异性症状与其他疾病的临床表现多有重叠，当患者无临床症状，同时寄生虫感染病谱较传统认识增加，临床检测手段有限，此时影像学检查中出现的肝脏内弯曲隧道样钙化提示存在寄生虫感染的可能性，除上述常见寄生虫病谱检测外，需加入旋毛虫相关的特异性检查，以缩短确诊时间，减少医疗支出，避免有创的检查方式。

本研究存在以下局限性：①本研究是单中心回顾性分析，缺乏相应的病例对照研究；②无法排除医院“幸存者偏倚”对本研究所产生的影响；③本研究缺乏相应的流行病学调查和病理研究的支持。

综上所述，肝内“弯曲隧道样”钙化并不少见，出现此征象时需引起临床医生的重视，特别对于免疫力低下患者（如肿瘤放化疗期间）出现无法解释的全身或消化系统症状时，除常规诊断思路外，应考虑是否由寄生虫感染所致，并在食源性寄生虫感染常规筛查中加入旋毛虫的检测。

参考文献：

[1] Mortele KJ, Segatto E, Ros PR. The infected liver: radiologic-pathologic correlation[J]. Radiographics, 2004, 24(4): 937-955.

[2] Bachler P, Baladron MJ, Menias C, et al. Multimodality imaging of liver infections: differential diagnosis and potential pitfalls[J]. Radiographics, 2016, 36(4): 1001-1023.

[3] 胡建鹏，宋正己. 食源性寄生虫肝病[J]. 中国临床医学，2015，22(6)：812-814.

[4] 杨小迪，徐常艳，王舒颖，等. 我国旋毛虫病流行病学诊断治疗及防治措施研究进展[J]. 中国血吸虫病防治杂志，2020，32(5)：448-452.

[5] Xiong Z, Shen Y, Li Z, et al. "Curved tunnel" sign on MRI: a typical radiological feature in hepatic trichinellosis[J]. Abdom Radiol (NY), 2021, 46(6): 2584-2594.

[6] 崔晶. 旋毛虫幼虫囊包的结构及其形成机制[J]. 国外医学（寄生虫病分册），2002，29(5)：196-199.

[7] Bruschi F, Solfanelli S, Binaghi RA. Trichinella spiralis: modifications of the cuticle of the newborn larva during passage through

the lung[J]. Exp Parasitol, 1992, 75(1): 1-9.

[8] Wang ZQ, Shi YL, Liu RD, et al. New insights on serodiagnosis of trichinellosis during window period: early diagnostic antigens from Trichinella spiralis intestinal worms[J]. Infect Dis Poverty, 2017, 6(1): 41.

[9] 高茜,严俊,何波,等. 常见食源性寄生虫肝脏感染的影像学表现[J]. 临床放射学杂志, 2019, 38(11): 2086-2090.

[10] 亚力坤·依明,古兰拜尔·玉苏甫. MSCT 对肝泡状棘球蚴病的诊断价值[J]. 放射学实践, 2011, 26(1): 59-61.

[11] 段庚仙. 恶性肿瘤化疗的毒副作用及其防治[J]. 肿瘤研究与临床, 2004, 16(5): 353-354.

[12] 钱门宝,李石柱,周晓农. 我国重要食源性寄生虫病的流行和控制[J]. 热带病与寄生虫学, 2021, 19(5): 241-244.

[13] 蒋智华,杨益超,万孝玲,等. 广西华支睾吸虫病地理和流域分布特点的初步分析[J]. 中国热带医学, 2015, 15(9): 1057-1061.

[14] Qian MB, Zhou XN. Clonorchis sinensis[J]. Trends Parasitol, 2021, 37(11): 1014-1015.

[15] 刘明远. 我国的旋毛虫病及最新研究概况[J]. 食品与药品, 2005, 15(6): 11-13.

[16] Dusak A, Onur MR, Cicek M, et al. Radiological imaging features of fasciola hepatica infection-A pictorial review[J]. J Clin Imaging Sci, 2012, 2: 2. DOI: 10.4103/2156-7514.92372. Epub 2012 Jan 27

[17] 黄仁刚,江南,杨兴祥,等. 肝脏寄生虫感染 48 例临床分析[J]. 四川医学, 2012, 33(4): 608-611.

(收稿日期:2022-04-12 修回日期:2022-06-30)

欢迎订阅 2023 年《放射学实践》

《放射学实践》是由国家教育部主管,华中科技大学同济医学院主办,与德国合办的全国性影像学学术期刊,创刊至今已 38 周年。遵照同行评议、价值导向、等效应用原则,国内各大学会、协会、组织机构通过科技工作者推荐、专家评议、结果公示等规定程序,《放射学实践》杂志入选中国科协发布 10 大领域《我国高质量科技期刊分级目录》业内认可的较高水平期刊。《放射学实践》杂志再次入选 2020 年版北京大学和北京高校图书馆期刊工作研究会共同主持的国家社会科学基金项目"学术期刊评价及文献计量学研究"研究成果——《中国核心期刊要目总览》。

本刊坚持服务广大医学影像医务人员的办刊方向,关注国内外影像医学的新进展、新动态,全面介绍 X 线、CT、磁共振、介入放射及放射治疗、超声诊断、核医学、影像技术学等医学影像方面的新知识、新成果,受到广大影像医师的普遍喜爱。

本刊为中国科学引文数据库(CSCD)核心库来源期刊、《中文核心期刊要目总览》收录期刊、中国科技核心期刊、中国高质量科技期刊分级目录临床医学领域医学影像学期刊,并在中国学术期刊分区中位列 Q1 区。

主要栏目:论著、继续教育园地、专家荐稿、研究生展版、图文讲座、本刊特稿、实验研究、传染病影像学、影像技术学、外刊摘要、学术动态、请您诊断、病例报道、知名产品介绍、信息窗等。

本刊为月刊,每册 25 元,全年定价 300 元。

国内统一刊号: ISSN 1000-0313/CN 42-1208/R **邮政代号:** 38-122

电话:(027)69378385

E-mail:fsxsjzz@163.com **网址:**http://www.fsxsj.net

编辑部地址:430199 武汉市蔡甸区中法新城同济医院专家社区别墅 C 栋