·病例报道·

腰椎椎体原发巨大神经鞘瘤一例

刘艺超

【关键词】 神经鞘瘤；椎体；体层摄影术，X 线计算机；磁共振成像

【中图分类号】R730.264；R323.4；R814.4；R445.2 【文献标识码】D

【文章编号】1000-0313(2022)06-0795-02

DOI：10.13609/j.cnki.1000-0313.2022.06.025 开放科学(资源服务)标识码(OSID)：

病例资料 患者，男，54 岁。因腰痛伴右下肢放射痛 3 个月入院。查体：神志清楚，精神可，腰背部右侧压痛、叩击痛阳性。双下肢肌力不能完全配合，生理反射存在，病理反射未引出。

CT 检查：腰 4 椎体见扇贝样骨质破坏，局部骨质边缘硬化，并见一巨大软组织密度肿块突破腰 4 椎体右侧骨皮质向腰大肌前方生长(图 1、2)。肿块边界清晰，内部密度欠均匀，CT 值 19～36 HU。椎旁肿块大小 78 mm(前后径)×60 mm(左右径)×72 mm(上下径)，椎体内肿块大小 31 mm(前后径)×37 mm(左右径)×17 mm(上下径)。

MRI 检查：腰 4 椎体内见等 T_1 略长 T_2 信号肿块突破腰 4 椎体右侧骨板向腰大肌前方呈哑铃状生长。肿块内部信号不均匀，见短 T_2 信号分隔带及稍长 T_2 信号区，并见多发片状长 T_1 长 T_2 囊变信号(图 3)。增强后肿块实质部分强化不均匀，囊变区及低信号分隔带未见强化(图 4、5)。影像检查考虑骨巨细胞瘤。

手术及病理：行后路腰 2－骶 1 椎弓根内固定＋腰 4 附件切除术。术中见肿瘤呈白色，活动度差，质韧，无波动感，与右侧腰大肌及腰 4 神经根粘连，腰 4 右侧神经根完整。腰 4 椎体右侧有一大小 1 cm×1 cm破洞，其内见黄色纤维状物质与椎体外肿瘤相连。免疫组织化学染色后见 CK-p、CD34、Desmin、SMA 阴性，S-100 蛋白、SOX-10、GFAP 阳性，Ki-67 约 1%(＋)(图 6)。病理诊断为神经鞘瘤。

讨论 神经鞘瘤是一种常见的外周神经源性肿瘤，罕见恶变。以颅神经发病率最高，发生于椎管内者次之。原发于骨内的神经鞘瘤罕见，只有不到 1%，目前文献少于 300 例[1-2]，且以下颌骨和骶骨较多见，原发于腰椎椎体者尚未见诸报道。一般认为骨内的神经鞘瘤可能起源于骨内与滋养血管伴行的包绕神经纤维的雪旺氏细胞[3]。肿瘤在骨小梁间浸润生长，周围可出现硬化带，肿瘤可破坏骨皮质并向骨外生长[4]。神经鞘瘤通常由密集排列的梭形细胞构成的 Antoni A 区和瘤细胞稀疏富含黏液基质的 Antoni B 区构成。学者研究骨原发的神经鞘瘤常以 Antoni A 区为主，类似于富细胞的神经鞘瘤[5]。本例腰椎椎体原发的神经鞘瘤是以 Antoni A 区为主，属于细胞型神经鞘瘤。免疫组化 S-100 阳性，结蛋白(Desmin)、CD34、平滑肌肌动蛋白(SMA)和 CD117 阴性，以此鉴别其他间叶性肿瘤。

影像学示骨质破坏的情况以及肿瘤的形态、结构以及与周围组织的关系。CT 能较清晰的显示骨质破坏情况以及瘤体周围硬化带，对于瘤体内结构的显示不如 MRI。MRI 的 T_2WI 序列能够显示瘤体内部的病理特征：细胞密集的 Antoni A 区呈等或稍高信号，富含基质和黏液的 Antoni B 区呈更高的信号。这两种结构常常同时存在在同一肿瘤中，造成神经鞘瘤的 MRI 信号不均匀[6]。增强扫描 Antoni A 区强化较早，对比剂廓清较快；而 Antoni B 区呈渐进性缓慢强化，强化较晚，对比剂廓清也较晚[7]。其病理基础是由于黏液基质延缓了对比剂在细胞外间隙的扩散，另一方面，黏液基质也延缓了对比剂的廓清[8]。本例病例 CT 三维重建能清晰显示椎体破坏、瘤体周变骨质硬化以及肿瘤突破椎体骨皮质向椎体外生长的情况(图 1、2)。MRI 的 T_2WI 序列对于肿瘤向椎体外呈哑铃状生长的形态特点以及瘤体内 Antoni A 区、Antoni B 区、囊变区以及纤维分隔的显示较好(图 3)。增强扫描由于本例没有使用动态增强扫描，扫描时间较长，未能显示 Antoni A 区较早强化特征，只显示了 Antoni B 区廓清较慢的特征。MRI 可清晰观察到廓清较快的 Antoni A 区呈相对弱强化，廓清较慢的 Antoni B 区呈强化程度较高，以及无明显强化的囊性变区和纤维分隔(图 4、5)。

由于骨原发性神经鞘瘤罕见，在起源于骨的肿瘤中鉴别诊断中很少会考虑到神经源性肿瘤，特别是与其他肿瘤影像诊断特征重叠时往往难以鉴别，本例亦

作者单位：236800 安徽，亳州市人民医院影像中心
作者简介：刘艺超(1982－)，男，安徽亳州人，副主任医师，主要从事头颈部及中枢神经系统影像学工作。

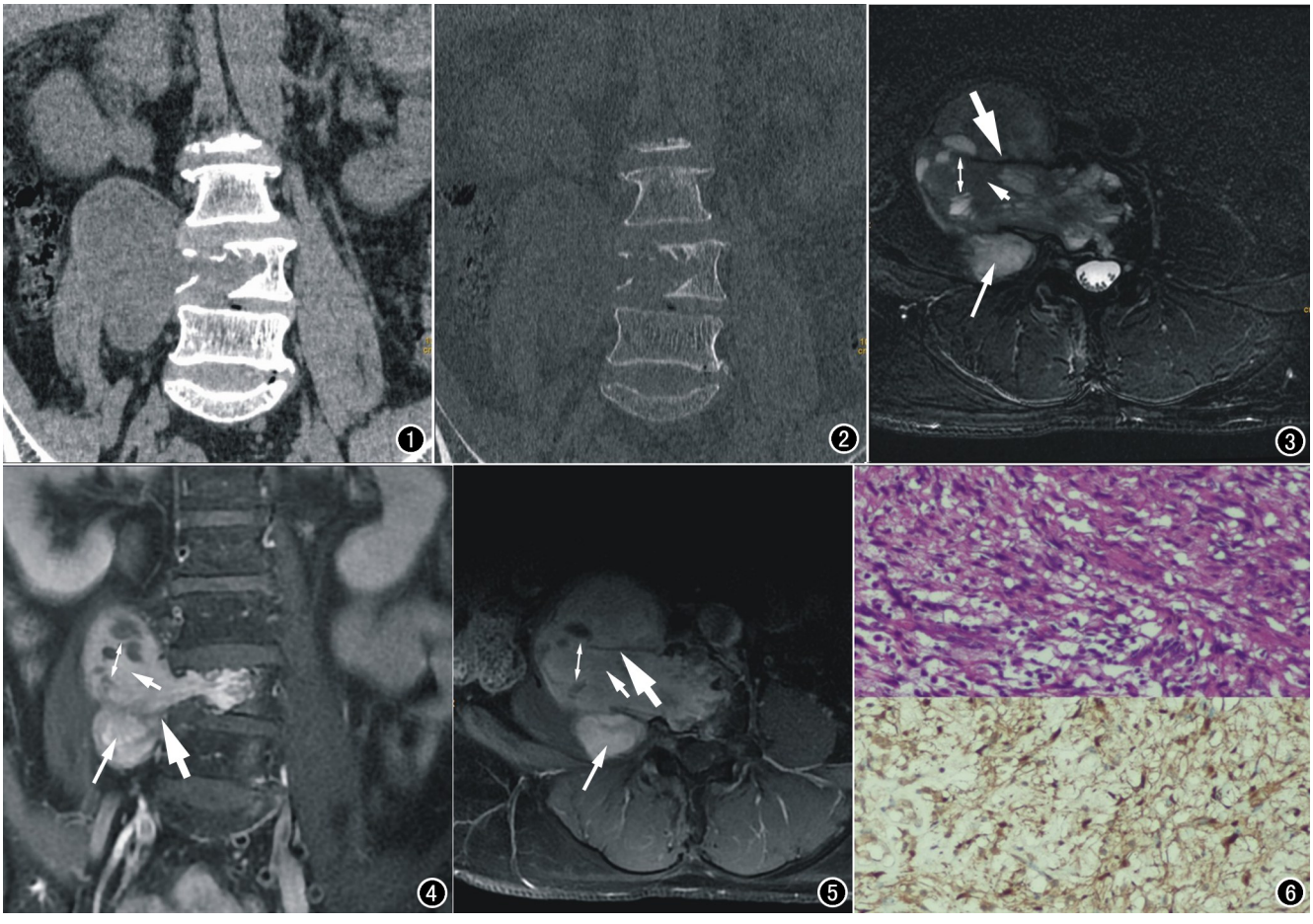

图 1 CT 冠状面 MPR 软组织窗显示软组织肿块突破腰 4 椎体右侧骨板向骨外生长。 **图 2** CT 冠状面 MPR 骨窗显示腰 4 椎体骨质破坏及破坏边缘的骨质硬化。 **图 3** T_2WI 脂肪抑制横断面显示肿瘤从腰 4 椎体向右侧椎旁哑铃状生长，见略长 T_2 信号的 Antoni A 区（短箭），稍长 T_2 信号的 Antoni B 区（长箭）、长 T_2 信号的囊变区（双头箭）以及低信号的纤维分隔（粗箭）。 **图 4** 冠状面 MRI 增强图像显示肿块内廓清较快的 Antoni A 区（短箭），廓清较慢的 Antoni B 区（长箭）、以及不强化的囊变区（双头箭）和纤维分隔（粗箭）。 **图 5** 横断面 MRI 增强图像显示肿块内廓清较快的 Antoni A 区（短箭），廓清较慢的 Antoni B 区（长箭）、以及不强化的囊变区（双头箭）和纤维分隔（粗箭）。 **图 6** 梭形细胞密集排列的 Antoni A 区（HE ×200）。

诊断为骨巨细胞瘤。注意观察肿瘤生长特点，特别是在 MRI 成像下同时存在特征性的 Antoni A 区、Antoni B 区时应考虑到神经鞘瘤的可能，仍需要与其他含有黏液成分的肿瘤相鉴别。

参考文献：

[1] Meundi M A, Anekar J, R AC, et al. Intraosseous schwannoma of the maxilla mimicking a periapical lesion: a diagnostic challenge [J]. J Clin Diagn Res, 2015, 9(3): 1-4.

[2] Perera N, Silva CD, Perera V. Large schwannoma of the femur-a common tumor at an unusual site: a case report and review of the literature[J]. Journal of Medical Case Reports, 2017, 11(1): 1-4.

[3] 吴朋，王振忠，李勇，等.骨内神经鞘瘤的影像学表现特点及病理分析[J].山西医科大学学报，2016，47(3)：285-288.

[4] 杨芹，刘蔚，郭凌川，等.长骨原发性神经鞘瘤 3 例并文献复习[J].临床与实验病理学杂志，2020，36(1)：69-71.

[5] 焦琼，黄瑾，蒋智铭，等.骨原发神经鞘瘤的临床病理分析[J].中华病理学杂志，2014，43(8)：537-540.

[6] 殷兵，朱文杰，李震，等.消化系统神经鞘瘤的影像学表现与病理对照[J].放射学实践，2018，33(7)：708-712.

[7] 王灿，王博成，丁伟龙，等.舌神经鞘瘤的 MRI 特征及鉴别诊断[J].实用放射学杂志，2021，37(1)：29-33.

[8] 张慧红，乐洪波，吴先衡，等.黏液样软组织肿瘤的 CT 和 MRI 表现特征[J].中华放射学杂志，2015，49(12)：883-888.

（收稿日期：2021-03-18 修回日期：2021-06-03）