·胸部影像学·

HER2 阳性乳腺癌患者 MRI 乳腺背景实质强化特征及其对新辅助化疗疗效的评估

连欣，郭东强，钱丽霞

【摘要】 **目的**：研究 HER-2 阳性的乳腺癌患者在接受新辅助化疗（NAC）前后其 DCE-MRI 扫描乳腺背景实质强化（BPE）程度的变化，探讨其在乳腺癌 NAC 治疗中的应用价值。**方法**：回顾性分析 2020 年 1 月－2021 年 3 月在山西白求恩医院病理确诊并接受了 NAC 治疗的 71 例 HER-2 阳性的单侧乳腺癌患者，这些病例治疗前后均进行了乳腺 DCE-MRI 扫描，并且根据乳腺影像报告和数据系统 BI-RAIDS 标准定性评价健侧乳腺的 BPE 水平，对这些患者病理、临床及影像学资料治疗前后进行对比研究，将患者分为完全缓解（pCR）组及非 pCR 组，对各组数据使用 SPSS 18.0 软件进行统计学分析：首先采用卡方检验和 t 检验对 pCR 组、非 pCR 组临床特征进行比较，并采用配对设计非参数方法分别对两组内 NAC 前后的 BPE 程度进行比较；其次采用 Mann-Whitney U 检验对两组的 BPE 水平进行比较，采用多因素 logistic 回归分析 NAC 疗效的相关因素；所有分析中定义 $P<0.05$ 具有统计学意义。**结果**：①pCR 组与 non-pCR 组 NAC 后肿瘤最大径有显著差异（$P<0.001$）；②pCR 组与 non-pCR 组 NAC 前、后 BPE 比较均有统计学差异（$P<0.001$），pCR 组患者的 NAC 前 BPE 水平大于 non-pCR 组（$P=0.033$），NAC 后，前者降低程度远大于后者（$P=0.007$）；③绝经前组患者的 NAC 前 BPE 水平高于绝经后组（$P=0.047$），NAC 后前者 BPE 降低程度大于后者（$P=0.037$）。④NAC 前 BPE、肿瘤 PR 阳性可作为 HER-2 患者 NAC 后 pCR 的独立影响因素。**结论**：NAC 前 BPE 程度可作为 HER-2 阳性的乳腺癌患者 NAC 后达到 pCR 的一个预测因素。

【关键词】 乳腺肿瘤；磁共振成像；放化疗，辅助；肿瘤消退；治疗结果

【中图分类号】R737.9；R445.2；R730.5；R730.3；R45 【文献标识码】A

【文章编号】1000-0313(2022)06-0723-06

DOI：10.13609/j.cnki.1000-0313.2022.06.009 开放科学（资源服务）标识码（OSID）：

Characteristics of breast background parenchymal enhancement on MRI before and after neoadjuvant chemotherapy in patients with HER2 positive breast cancer

LIAN Xin, GUO Dong-qiang, QIAN Li-xia. Department of Radiology, Shanxi Bethune Hospital, Shanxi Academy of Medical Sciences, Tongji Shanxi Hospital, Third Hospital of Shanxi Medical University, Taiyuan 030032, China

【Abstract】 **Objective**: To study the extent of breast background parenchymal enhancement (BPE) on DCE-MRI before and after neoadjuvant chemotherapy (NAC), and to explore its application in NAC treatment of breast cancer. **Methods**: 71 unilateral breast cancer patients with HER-2-positive were analyzed retrosptively, which were treated with NAC in Shanxi Bethune Hospital from January 2020 to March 2021, Breast DCE-MRI scans were performed before and after NAC. The BPE level of healthy breast was qualitatively evaluated according to the breast image reporting and data system (BI-RADS). According to the pathology, clinical and image data before and after NAC, the patients were divided into three groups: pathologic complete remission (pCR) groups and non-pCR group. The statistical analysis was performed with SPSS 18.0 and included paired design nonparametric test, Mann-Whitney U test, and multivariate logistic regression analysis. $P<0.05$ was defined with statistical significance. **Results**: There was significant difference in tumor maximum diameter before and after NAC between pCR group and non-pCR group ($P<0.001$). The BPE level before and after NAC was

作者单位：030032 太原，山西白求恩医院（山西医学科学院/同济山西医院），山西医科大学第三医院放射科
作者简介：连欣（1989－），女，山西交城人，医学硕士，主治医师，从事乳腺疾病 MRI 成像的相关研究。
通讯作者：钱丽霞，E-mail：lixiaq@126.com

also different. The BPE level before NAC was higher in pCR group than that in non-pCR group ($P=0.033$), and the reduction of BPE level after NAC was larger in pCR group than that in non-pCR group ($P=0.007$). The BPE level before NAC in premenopausal patients was higher than that in postmenopausal patients ($P=0.047$), and the reduction of BPE level after NAC in premenopausal patients was larger in pCR group than that in non-pCR group ($P=0.037$). The BPE level before NAC and PR positive can be used as independent influencing factors for pCR after NAC in patients with positive HER-2. **Conclusion**: The BPE level before NAC can be used as a predictor of the pCR after NAC in HER-2-positive breast cancer patients.

【Key words】 Breast neoplasms; Magnetic resonance imaging; Chemoradiotherapy, adjuvant; Neoplasm regression; Treatment outcome

乳腺动态增强 MRI(dynamic contrast-enhanced MRI,DCE-MRI)在乳腺疾病诊断的应用越来越广泛。其中,乳腺背景实质强化(background parenchymal enhancement,BPE)是乳腺 DCE-MRI 研究中的重要的评估指标,BPE 是注射对比剂后 MRI 上正常纤维腺体的强化,包括乳腺间质组织和上皮组织的强化[1],是 MRI 检查所特有。BPE 在之前的乳腺癌研究中并未引起重视,而美国放射学院 2013 年新版乳腺影像报告和数据系统(breast imaging and reporting data system,BI-RADS)提出 BPE 应当在报告中独立描述[2]。乳腺癌新辅助化疗患者的完全病理应答与较长的无复发生存期相关。早期预测新辅助化疗应答情况有利于制定合适的化疗方案,及时调整方案,挑选出真正受益的患者,避免无效化疗带来的不良反应[3]。目前,越来越多的研究者对 BPE 对新辅助化疗疗效的评估进行研究。

HER-2 阳性乳腺癌恶性程度高,早期易复发转移,总体预后较差[4]。目前对 HER-2 阳性乳腺癌最常用的术前治疗方法为新辅助化疗(neoadjuvant chemotherapy,NAC),化疗药物可引起乳腺正常血管损伤,从而降低 BPE 水平,且在最新 NCCN 指南中 HER-2 乳腺癌 NAC 方案均合并了靶向辅助治疗,其最重要的作用之一则是阻断 HER-2 的表达[5]。研究表明乳腺 BPE 程度取决于乳腺周围血管分布及对比剂进入组织的渗透性[6,7],HER-2/neu 原癌基因与体外血管内皮生长因子(vascular endothelial growth factor,VEGF)上调相关[8-10],从而可促进乳腺血管的通透性及新生血管的生成,因此 HER-2 表达与 BPE 程度的可能具有一定的关系。本研究旨在探讨在 HER-2 阳性乳腺癌 NAC 治疗前后 BPE 程度的改变及其与疗效的相关性。

材料与方法

1. 研究对象

搜集 2019 年 1 月—2021 年 9 月山西白求恩医院所有的乳腺癌患者进行回顾性研究,共 858 例乳腺癌患者,171 例进行 NAC 治疗,并将符合以下标准的乳腺癌患者进行病例自身对照研究,纳入标准:①经过 NAC 前穿刺及术后病理证实,患者为 HER-2 阳性单侧乳腺癌;②所有患者均采用辅助化疗进行治疗,且均未进行抗激素治疗;③所有患者 NAC 前后均有完整的病理、临床影像学资料。排除标准:①NAC 治疗中断的患者;②临床、病理及影像资料不全的患者;③影像图像质量不佳不能用于分析。最终,共 71 例 HER-2 阳性乳腺癌患者被纳入研究。为避免延误治疗,患者行乳腺 DCE-MRI 检查时未考虑其月经周期[11]。

2. 乳腺 DCE-MRI 检查方法

乳腺 MRI 检查采用 3.0T MR 扫描仪(Skyra,Siemens,Germany)及 18 通道专用线圈完成。所有患者在 NAC 前、后均行常规 MRI 序列和 DCE-MRI 检查。常规 MRI 序列参数:T_1WI(TR 5.43 ms,TE 2.46 ms,FOV 340 mm,矩阵 512×512,层厚 4 mm,翻转角度 20°),T_2WI(TR 4160 ms,TE 69 ms,FOV 340 mm,矩阵为 384×384,层厚 4 mm,翻转角度为 10°)。DCE-MRI 扫描一期蒙片+6 期增强图像:T_1-动态增强扫描序列-SPAIR,TR4.45 ms,TE 1.68 ms,FOV 360 mm,矩阵 448×448,层厚 1.6 mm,翻转角度为 10°;蒙片扫描后以 2.5 mL/s 的速率经高压注射器向肘静脉注入 0.2 mL/kg 体重的 Gd-DTPA(钆喷酸葡胺,拜耳,德国)并以 20 mL 生理盐水冲管;对比剂注射完成后连续扫描 6 个时相的增强图像,并同时获取各期剪影图像。DCE-MRI 总扫描时间约 7′26″,共获取了 71 例符合条件的乳腺 MRI 检查。

3. 影像图像分析

所有患者 DCE-MRI 图像均由在评估乳腺图像方面分别具有 6 年和 10 年的经验的 2 名放射科医生进行,意见不一致时由这两名医生协商评估,最后达成一致意见。患者的临床病理信息及疗效进行盲法设计。参照文献[12]方法据纤维腺体组织强化范围将 BPE 划分为轻微(<25%)、轻度(25%~50%)、中度(51%~

75%)和重度(>75%)4 种程度,对乳腺进行生理及病理学研究,对 DCE-MRI 扫描增强后第 1 期图像的健侧乳腺背景强化进行评价并分类(BPE 水平分为 1=轻微,2=轻度,3=中度,4=重度)[2]。据 NAC 前后 BPE 水平的变化,计算 BPE 变化的差值(如 NAC 前 BPE 为 4=重度,NAC 后 1=轻微,则 BPE 下降为 3 级)。另外,选择动态增强第 3 个时相即 105~156 s 的图像进行测量肿块型病灶的最大经线[13]。

4. HER-2 阳性乳腺癌患者 NAC 方案

所有 HER-2 阳性乳腺癌患者均完成了 NAC 全部周期的治疗,且所有患者术前均未进行内分泌治疗。其中 TCbHP 方案 43 例,EC-TPH 方案 7 例,THP 方案 4 例,TCH 方案 16 例,ddEC-ddT+HP 方案 1 例。

5. 病理评估

所有患者 NAC 前后均行病理组织检查。组织切片标本由病理科医师进行评估。通过免疫组化(IHC)的方法进行 HR,即 ER 和 PR 的检测,据最新 ASCO/CAP 乳腺癌激素受体 IHC 指南将细胞表达≥1%的定为受体阳性,<1%定为受体阴性。HER-2 阳性定义为标准免疫组化或荧光原位杂交(FISH)阳性。如果患者 IHC 检测为 3+,则直接诊断为 HER2 阳性;如果 IHC 检测结果为 2+,则通过 FISH 确认结果。如果免疫组化检测结果为 1+或 0,则定义为 HER2 阴性。

根据 Miller-Payne 分级,在 NAC 后的术后病理组织切片,如果在原发灶中找不到恶性肿瘤的组织学证据或只有导管原位癌[14]即定义为 pCR。并将患者分为完全缓解(complete remission rate,pCR)组及非 pCR 组。

6. 统计学分析

统计分析使用 SPSS 18.0 软件进行数据分析。采用 Pearson χ^2 检验和独立样本 t 检验比较 pCR 组和 non-pCR 组临床特征进行比较。采用 Kappa 检验分析 2 名医师判断 BPE 的一致性,Kappa≤0.4 为一致性一般,0.4<Kappa≤0.6 为一致性中等,0.6<Kappa≤0.8 为一致性高,Kappa>0.8 几乎完全一致性。采用配对设计非参数方法分别对 pCR 组及 non-pCR 组各组内 NAC 前、后 BPE 的程度进行比较。采用 Mann-Whitney U 检验用于鉴别 pCR 和 non-pCR 组之间、绝经前和绝经后组之间 BPE 水平的差异;采用多因素 logistic 回归分析 NAC 疗效的相关因素。所有分析中定义 $P<0.05$ 具有统计学意义。

结 果

1. 对 71 例 HER-2 阳性乳腺癌化疗前后基础临床特征进行比较

NAC 后经手术病理证实,pCR 组 20 例,non-pCR 组 51 例。对 71 例患者化疗前后的基础临床特征进行比较,pCR 和 non-pCR 组间,患者年龄、绝经状态、NAC 前病灶大小、HR 受体状态均无统计学意义。NAC 后最大径差异有统计学意义,$P<0.001$(表 1)。

表 1 pCR 和非 pCR 组间患者在 NAC 前后基础临床特征比较

组别	pCR 组(n=20)	non-pCR 组(n=51)	统计量	P 值
年龄(岁)	48.40±6.87	47.63±10.99	0.355	0.724
绝经状态			0.526	0.468
是	6	20		
否	14	31		
肿瘤最大径(cm)				
化疗前	3.70±1.46	4.04±2.06	−0.644	0.509
化疗后	0.13±0.40	1.79±1.10	−9.303	<0.001
HR			0.002	0.961
+	14	36		
−	6	15		

2. 一致性分析

2 名医师评价 NAC 前 BPE 及 NAC 后 BPE 的一致性高(Kappa=0.747,0.683)。

3. pCR 组、non-pCR 组各组内 NAC 前后 BPE 水平的比较

分别对 pCR 组与 non-pCR 组 NAC 前、后 BPE 记录,并采用配对设计非参数方法,pCR 组 NAC 前、后 BPE 比较有统计学差异($P<0.001$,表 2)。

表 2 pCR 组、non-pCR 组各组内 NAC 前后 BPE 水平的比较

BPE	NAC 前	NAC 后	P 值
pCR 组			<0.001
1	4	17	
2	11	3	
3	5	0	
4	0	0	
non-pCR 组			<0.001
1	1	3	
2	28	45	
3	20	3	
4	2	0	

4. pCR 与 non-pCR 组 NAC 前、后 BPE 水平比较

采用 Mann-Whitney U 检验的方法,对 pCR 与 non-pCR 组化疗前、后 BPE 水平的比较,NAC 前 BPEpCR 与 non-pCR 组两组间有统计学差异($Z=-2.128$,$P=0.033$);pCR 组 75.00%的乳腺癌患者 NAC 后 BPE 水平出现了下降(15/20)($Z=-3.738$,$P<0.001$);non-pCR 组乳腺癌患者 45%的乳腺癌患者 NAC 后 BPE 水平出现了下降(23/51)($Z=-7.071$,$P<0.001$);pCR 组与 non-pCR 组 NAC 后 BPE 水平的下降率有统计学差异($Z=-2.707$,$P=0.007$,表 3)。

5. 绝经组与未绝经组 NAC 前、后的 BPE 水平的变化(表 4)

绝经组26例,未绝经组45例,未绝经组患者的

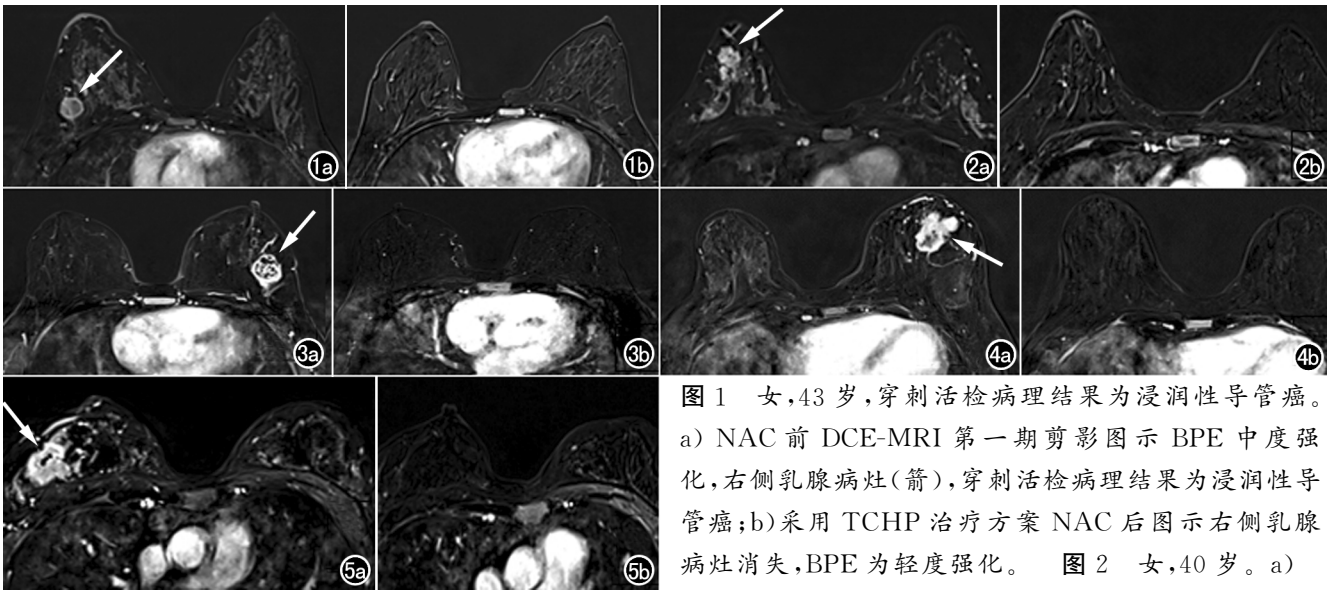

图 1 女，43 岁，穿刺活检病理结果为浸润性导管癌。a) NAC 前 DCE-MRI 第一期剪影图示 BPE 中度强化，右侧乳腺病灶(箭)，穿刺活检病理结果为浸润性导管癌；b)采用 TCHP 治疗方案 NAC 后图示右侧乳腺病灶消失，BPE 为轻度强化。 **图 2** 女，40 岁。a) NAC 前 DCE-MRI 第一期剪影图示 BPE 呈中度强化，右侧乳腺病灶(箭)，穿刺活检病理结果为浸润性导管癌；b) 采用 EC-TPH 方案 NAC 后图示右侧乳腺病灶消失，BPE 为轻微强化。 **图 3** 女，42 岁。a) NAC 前 DCE-MRI 第一期剪影图示 BPE 轻度强化，左侧乳腺病灶(箭)，穿刺活检病理结果为浸润性导管癌；b) 采用 TCH 方案 NAC 后图示左侧乳腺病灶消失，BPE 为轻微强化。 **图 4** 女，47 岁。a) NAC 前 DCE-MRI 第一期剪影图示 BPE 中度强化，左侧乳腺病灶(箭)，穿刺活检病理结果为浸润性导管癌；b) 采用 ddEC-ddT＋HP 方案 NAC 后图示左侧乳腺病灶消失，BPE 为轻度强化。 **图 5** 女，38 岁。a)NAC 前 DCE-MRI 第一期剪影图示 BPE 中度强化，右侧乳腺病灶(箭)，穿刺活检病理结果为浸润性导管癌；b)采用 TCH 方案 NAC 后图示右侧乳腺病灶消失，BPE 为轻度强化。

表 3 pCR 组与 non-pCR 组 NAC 前、后 BPE 的变化

NAC 前基础 BPE	化疗后 BPE 未变化	化疗后 BPE 降低 1 级	化疗后 BPE 降低 2 级
pCR 组			
1(n=4)	4	0	0
2(n=11)	1	10	0
3(n=5)	0	2	3
non-PCR 组			
1(n=1)	1	0	0
2(n=28)	26	2	0
3(n=20)	1	19	0
4(n=2)	0	2	0

NAC 前基础 BPE 高于绝经组，两组间有统计学差异($Z=-1.987$，$P=0.047$)；未绝经组患者 NAC 后 BPE 降低程度大于绝经组患者，未绝经组患者 NAC 后 BPE 水平降低了 73.91%(34/46)($Z=-6.330$，$P<0.001$)，绝经组患者 NAC 后 BPE 水平降低了 38.46%(10/26)($Z=-5.000$，$P<0.001$)，未绝经组患者与绝经后患者 NAC 后 BPE 下降率有统计学差异($Z=-2.081$，$P=0.037$)。

6. HER-2 乳腺癌患者疗效的影响因素分析(表 5)

采用二元 logistic 回归的多因素回归进行分析(因变量：是否完全缓解，自变量：NAC 前 BPE、雌激素受体、孕激素受体)，结果显示，NAC 前 BPE、孕激素受体是完全缓解的独立预测因素($P<0.05$)，其 OR 值均<1，即 NAC 前 BPE 越小、孕激素阴性，有利于 NAC 达到 pCR。

表 4 未绝经组与绝经组 NAC 前、后的 BPE 变化

NAC 前基础 BPE	NAC 后 BPE 未变化	NAC 后 BPE 降低 1 级	NAC 后 BPE 降低 2 级
未绝经			
1(n=4)	4	0	0
2(n=19)	12	7	0
3(n=20)	1	16	3
4(n=2)	0	2	0
绝经			
1(n=1)	10	0	
2(n=20)	15	5	0
3(n=5)	0	5	0

表 5 HER-2 乳腺癌患者疗效的影响因素分析

影响因素	OR 值	P	95%可信区间
NAC 前 BPE	0.305	0.025	(0.108，0.864)
雌激素受体	3.108	0.135	(0.703，13.736)
孕激素受体	0.191	0.021	(0.047，0.778)

讨 论

本研究表明 HER-2 阳性乳腺癌 pCR 组及非 pCR 组 NAC 前、后 BPE 程度均有差异。NAC 前非 pCR 组 HER-2 乳腺癌患者的基础 BPE 水平高于 pCR 组，pCR 组 BPE 水平的下降比非 pCR 组更明显，说明

BPE 下降程度越大，疗效越好；NAC 前 BPE 是 pCR 的独立预测因素，这与文献结果一致[15,16]，且 NAC 前 BPE 程度越低，越容易达到 pCR，预后越好，NAC 前 BPE 可预测 HER-2 阳性乳腺癌 NAC 的疗效。

本研究非绝经组 HER-2 乳腺癌患者的 NAC 前基础 BPE 水平高于绝经组，在 NAC 后非绝经组和绝经组患者的 BPE 水平均降低，未绝经组患者的 BPE 水平降低幅度大于绝经组患者，这与荷尔蒙状态明显相关[17-20]。

研究表明[11,21] BPE 的减少与整个 NAC 的肿瘤应答相关。原因如下：①化疗通过增加乳腺血管灌注，使大量药物到达肿瘤和正常乳腺实质；②药物杀死肿瘤细胞并引起正常血管损伤，从而降低 BPE 水平。胡文娟等[22]研究证明化疗药物对血管的作用和对肿瘤细胞的损伤作用是相对独立的两个过程。

乳腺背景实质强化（BPE）定义为乳腺 MRI 图像显示注入对比剂后正常乳腺实质的强化，是乳腺动态增强 MRI 所特有的一种表现形式。

本研究发现 NAC 前非 pCR 组 HER-2 乳腺癌患者的基础 BPE 水平高于 pCR 组，pCR 组 BPE 水平的下降比非 pCR 组更明显，说明 BPE 下降程度越大，疗效越好；NAC 前 BPE 是 pCR 的独立预测因素，且 NAC 前 BPE 程度越低，越容易达到 pCR，预后越好，NAC 前 BPE 可预测 HER-2 阳性乳腺癌 NAC 的疗效。推测这可能与 HER-2 基因的表达及扩增有关：HER-2 基因的扩增可促进血管的生长[23]，研究表明 HER-2/neu 原癌基因与体外血管内皮生长因子（vascular endothelial growth factor，VEGF）上调相关[8-10]。VEGF 是强有力的血管直接诱导因子可通过诱导血管内皮细胞的增殖增加毛细血管渗透性使血管内成分泄露，而为血管内皮细胞的迁移及血管形成提供条件[24]，所以受 VEGF 的影响，乳腺血管内对比剂具有更大的通透性，并且 VEGF 可促进乳腺血管的再生，致 BPE 程度升高。研究表明[25]血清 VEGF 水平与乳腺癌的 HER-2 基因表达具有相关性，新辅助化疗可降低乳腺癌患者血清 VEGF 的水平。HER-2 阳性乳腺癌 NAC 靶向药物治疗最重要的作用之一则是阻断 HER-2 的表达，曲妥珠单抗（trastuzumab，商品名：Herceptin）是第一个基因靶向治疗乳腺癌的药物，通过与 HER2 受体结合发生内吞作用进入肿瘤细胞核内，阻断了 HER2 再循环到胞膜的过程，加速了 HER2 蛋白的旁路降解，从而抑制 HER2 对肿瘤细胞向恶性表型的转导[26]。同时，又能作用于人体免疫细胞产生抗体依赖性细胞毒（ADCC）效应，并且减少 VEGF 生成抑制肿瘤血管生成；观察发现 NAC 前 BEP 较低的患者部分病理 HER-2 表达 IHC 检测结果为 2＋，NAC 前 BEP 较高的患者 IHC 检测结果没有出现 3＋的情况，病理所以大胆推测 NAC 前 BPE 较低的患者可能 HER-2 基因的表达扩增率相对较低，所以 NAC 药物疗效较好，更容易达到 pCR。

Cortazar[14]等发现 ER/PR 可能对 pCR 产生影响，本研究表明孕激素受体阳性是 HER-2 乳腺癌 NAC 后 pCR 的独立预测因素，与研究相符[27]，并亟待进一步研究。

研究的局限性：①我们对乳腺 BPE 进行定性分析，虽然对阅片者间一致性高，但难免避免受其主观影响。因此，今后应通过定量分析对本研究结论加以进一步验证。②此次回顾性研究涉及病例数较少，需进一步搜集更大量的患者进行研究。③MRI 检查中对绝经前患者没有要求其月经周期，这可能会影响所确定的 BPE 程度，研究结论亟待今后进行前瞻性研究验证。

综上所述，NAC 前 BPE 程度可作为 HER-2 阳性的乳腺癌患者 NAC 后达到 pCR 的一个预测因素。

参考文献：

[1] Baek JE, Kim SH, Lee AW. Background parenchymal enhancement in breast MRIs of breast cancer patients: impact on tumor size estimation[J]. Eur J Radiol, 2014, 83(8): 1356-1362.

[2] D'Orsi C, Morris E, Mendelson E. ACR BI-RADS Atlas, Breast Imaging Reporting and Data System[J]. Reston: American College of Radiology, 2013: 326-332.

[3] 杨真露，李嫣，詹晨奥，等. RSNA2020 乳腺影像学[J]. 放射学实践，2021，36(3)：307-310.

[4] Harbeck N, Gnant M. Breast cancer[J]. Lancet, 2017, 389(10074): 1134-1150.

[5] 李俊杰，邵志敏. 2018 年美国《国家综合癌症网络乳腺癌临床实践指南》解读[J]. 中华乳腺病杂志（电子版），2018，12(3)：129-134.

[6] Morris EA. Diagnostic breast MR imaging: current status and future directions[J]. Magn Reson Imaging Clin N Am, 2010, 18(1): 57-74.

[7] Giess CS, Yeh ED, Raza S, et al. Background parenchymal enhancement at breast MR imaging: normal patterns, diagnostic challenges, and potential for false-positive and false-negative interpretation[J]. Radiographics, 2014, 34(1): 234-247.

[8] Petit AM, Rak J, Hung MC, et al. Neutralizing antibodies against epidermal growth factor and ErbB-2/neu receptor tyrosine kinases down-regulate vascular endothelial growth factor production by tumor cells in vitro and in vivo: angiogenic implications for signal transduction therapy of solid tumors[J]. Am J Pathol, 1997, 151(6): 1523-1530.

[9] Yen L, You XL, Al Moustafa AE, et al. Heregulin selectively up-regulates vascular endothelial growth factor secretion in cancer cells and stimulates angiogenesis[J]. Oncogene, 2000, 19(31): 3460-3469.

[10] HER2-overexpressing human breast cancer xenografts exhibit increased angiogenic potential mediated by vascular endothelial growth factor (VEGF)[J]. Breast Cancer Res. Treat, 2002, 76

(Suppl 1):143.

[11] Preibsch H, Wanner L, Bahrs SD, et al. Background parenchymal enhancement in breast MRI before and after neoadjuvant chemotherapy: correlation with tumour response[J]. Eur Radiol, 2016, 26(6):1590-1596.

[12] Choi BB, Kim SH. Effective factors to raise diagnostic performance of breast MRI for diagnosing pathologic complete response in breast cancer patients after neoadjuvant chemotherapy[J]. ACTA RADIOL, 2015, 56(7):790-797.

[13] Cheung YC, Chen SC, Su MY, et al. Monitoring the size and response of locally advanced breast cancers to neoadjuvant chemotherapy (weekly paclitaxel and epirubicin) with serial enhanced MRI[J]. Breast Cancer Res Treat, 2003, 78(1):51-58.

[14] Cortazar P, Zhang L, Untch M, et al. Pathological complete response and long-term clinical benefit in breast cancer: the CTNeoBC pooled analysis[J]. Lancet, 2014, 384(9938):164-172.

[15] You C, Peng W, Zhi W, et al. Association between background parenchymal enhancement and pathologic complete remission throughout the neoadjuvant chemotherapy in breast cancer patients[J]. Transl Oncol, 2017, 10(5):786-792.

[16] Dong JM, Wang HX, Zhong XF, et al. Changes in background parenchymal enhancement in HER2-positive breast cancer before and after neoadjuvant chemotherapy: Association with pathologic complete response[J]. Medicine (Baltimore), 2018, 97(43): e12965.

[17] Giess CS, Yeh ED, Raza S, et al. Background parenchymal-enhancement on breast MRI: normal patterns, diagnostic challenges, and the potential for false positive or false negative interpretation[J]. Radiographics, 2014, 34(1):234-247.

[18] Müller-Schimpfle M, Ohmenhaüser K, Stoll P, et al. Menstrual cycle and age: influence on parenchymal contrast medium enhancement in MR imaging of the breast[J]. Radiology, 1997, 203(1):145-149.

[19] Hodges R. Are qualitative assessments of background parenchymal enhancement, amount of fibroglandular tissue on MR images, and mammographic density associated with breast cancer risk? [J]. Radiology, 2015, 12(2):1750016-1750016.

[20] Grimm LJ, Saha A, Ghate SV, et al. Relationship between background parenchymal enhancement on high-risk screening MRI and future breast cancer risk[J]. Acad Radiol, 2019, 26(1):69-75.

[21] Sippo DA, Warden GI, Andriole KP, et al. Automated extraction of BI-RADS final assessment categories from radiology reports with natural language processing[J]. J Digit Imaging, 2013, 26(5):989-994.

[22] 胡文娟,张蓓,潘玉林,等.磁共振灌注成像对局部进展期乳腺癌新辅助化疗疗效的评价[J].放射学实践,2011,26(1):25-29.

[23] Wang C, Wei W, Santiago L, et al. Can imaging kinetic parameters of dynamic contrast-enhanced magnetic resonance imaging be valuable in predicting clinicopathological prognostic factors of invasive breast cancer? [J]. Acta Radiol, 2018, 59(7):813-821.

[24] Shak S. Overview of the trastuzumab (Herceptin) anti-HER2 monoclonal antibody clinical program in HER2-overexpressing metastatic breast cancer. Herceptin Multinational Investigator Study Group[J]. Semin Oncol, 1999, 26(4 Suppl 12):71-77.

[25] Lan KH, Lu CH, Yu D. Mechanisms of trastuzumab resistance and their clinical implications[J]. Ann N Y Acad Sci, 2005, 1059(1):70-75.

[26] 邓伟雄,汤勇才,张年伟,等.乳腺癌患者血清血管内皮生长因子水平与临床病理特征及新辅助化疗疗效的相关性[J].实用医学杂志,2015,31(18):2963-2965.

[27] 高国璇,张岩,张虹,等.乳腺癌新辅助治疗病理完全缓解影响因素及预后分析[J].中国实用外科杂志,2016,36(11):1205-1210.

(收稿日期:2021-09-16 修回日期:2022-03-02)