·腹部影像学·

白血病胰腺浸润的影像学表现

宋杰，曹子龙，王春立，宇文谦，陈新

【摘要】 **目的**：探讨白血病胰腺浸润的影像特征，为临床治疗提供参考信息。**方法**：回顾性分析经临床及病理证实的 7 例白血病胰腺浸润患者的 CT 和 MRI 表现，7 例患者中 4 例行 MRI 平扫及增强扫描，1 例行 MRI 平扫，2 例行 CT 平扫及增强扫描。**结果**：5 例累及胰头部，2 例同时累及胰头和胰尾部。6 例表现为肿块型，1 例同时表现为弥漫型和肿块型；肿块型表现为类圆形、不规则状肿块；弥漫型表现为受累部位肿胀，与胰腺轮廓一样；2 例肿块型伴远侧胰管扩张。2 例 CT 上表现为等密度；5 例 MRI 上表现为 T_1WI 呈等信号，T_2WI 呈等或稍低信号，DWI 呈高信号。6 例增强扫描均表现为乏血供，强化程度明显低于胰腺。**结论**：白血病胰腺浸润的 CT 和 MRI 表现具有一定特征性，正确认识并诊断对临床治疗有重要作用。

【关键词】 白血病；胰腺疾病；白血病胰腺浸润；磁共振成像；体层摄影术，X 线计算机

【中图分类号】R733.7；R445.2；R814.42 【文献标志码】A

【文章编号】1000-0313(2022)02-0220-04

DOI：10.13609/j.cnki.1000-0313.2022.02.014 开放科学(资源服务)标识码(OSID)：

Imaging manifestations of pancreatic infiltration in leukemia SONG Jie, CAO Zi-long, WANG Chun-li, et al. Department of Medical Imaging, Hebei Yanda Hospital, Hebei 065201, China

【Abstract】 **Objective**: To explore the imaging features of pancreatic infiltration in leukemia, and provide reference for clinical treatment. **Methods**: CT and MRI findings of 7 patients who confirmed with leukemia and pancreatic infiltration by clinically and pathologically were retrospectively analyzed. Four patients performed dynamic enhanced MRI, one patient performed plain MRI scan, and two patients performed dynamic enhanced CT. **Results**: The head of pancreas was involved in 5 cases, and both the head and tail were involved in 2 cases. 6 cases presented with mass type, and 1 case manifested as both diffuse type and mass type. The mass type showed round and irregular mass, and the diffuse type showed swelling of the affected part, which was similar to the contour of pancreas. 2 cases were mass type with distant dilated pancreatic duct. 2 cases appeared as iso-density on CT. While for MRI, 5 cases showed iso-intensity on T_1WI, intermediate or slightly low signal on T_2WI, and hypertensity on DWI. 6 cases all showed hypovascaulrity, and the degree of enhancement was lower than that of the pancreas. **Conclusion**: CT and MRI manifestations of pancreatic infiltration in leukemia have certain characteristics. Correct recognition and diagnosis play an important role in clinical treatment.

【Key words】 Leukemia; Pancreatic disease; Leukemic pancreatic infiltration; Magnetic resonance imaging; Tomography, X-ray computer

白血病是一类造血组织异常增殖分化引起的恶性肿瘤，多数患者起病缓慢且逐渐加重，其特征为大量白细胞对全身组织及器官的浸润[1]，当发生髓外浸润时，由于对浸润部位不同从而引起不同症状，正确诊断白血病髓外浸润，对白血病患者的治疗有重要作用。本文对 7 例白血病胰腺浸润患者的影像学表现进行分析，旨在提高对白血病胰腺浸润影像学表现的认识，为临床诊断、治疗提供依据。

材料与方法

1. 病例资料

搜集 2016 年 1 月—2021 年 2 月我院收治的经临床及病理证实为白血病胰腺浸润的 7 例患者，其中 3 例经穿刺活检证实；3 例伴有神经系统病变，腰穿证实为神经系统髓外浸润，经系统性化疗后复查病灶明显

作者单位：065201 河北，河北燕达医院医学影像科
作者简介：宋杰（1988—），男，河北省张家口人，主治医师，主要从事医学影像诊断工作。
通讯作者：陈新，E-mail：1129767592@qq.com

缩小或消失；1 例伴有胸腺及胃病变，胃镜活检证实为髓外浸润，经系统性化疗后复查病灶明显缩小。7 例患者中男 5 例，女 2 例，年龄 5～40 岁，平均年龄 16 岁；急性淋巴细胞白血病 4 例，急性髓细胞白血病 3 例。7 例患者主要表现为贫血、发热、疼痛、黄疸等临床症状。7 例患者中 4 例行 MRI 平扫及增强扫描，1 例行 MRI 平扫，2 例行 CT 平扫及增强扫描。

2. 检查方法

CT 检查采用 GE Discovery CT750 HD CT 机，扫描参数：管电压 100 kV，管电流 450 mA，层厚 5 mm，层间距 5 mm，薄层 1.25 mm 重建后上传至 PAXA 系统，CT 增强扫描对比剂采用碘佛醇（浓度 320 mg I/mL），剂量 60～70 mL，注射流率 2.0 mL/s，注射后行三期增强扫描（25～30 s 行动脉期扫描，60～80 s 行静脉期扫描，120 s 行延迟期扫描）。

MRI 检查采用 GE Signa HD 3.0T 超导 MRI 扫描仪，腹部相控阵表面线圈。轴面 T_1WI 快速自旋回波（fast spin echo，FSE）序列扫描参数：TR 550 ms，TE 8 ms，层厚 4 mm，层间距 1 mm，矩阵 256×224，视野 360 mm×360 mm；轴面 T_2WI 脂肪抑制序列扫描参数：TR 3729 ms，TE 86 ms，层厚 6 mm，层间距 1 mm，矩阵 256×224，视野 360 mm×360 mm。轴面回波平面成像（echo planar imaging，EPI）扩散序列 DWI 扫描参数：TR 4400 ms，TE 65 ms，b 值＝800 s/mm^2。MRI 增强扫描采用轴面 T_1WI LAVA 加脂肪抑制技术，扫描参数：TR 3.116 ms，TE 1.456 ms，层厚 4 mm，层间距 1 mm，矩阵 282×192，视野 380 mm×380 mm，经肘静脉注射对比剂钆喷替酸葡甲胺（Gd-DTPA）0.1 mmol/kg。扫描层面以横轴面为主，必要时辅以冠状面扫描及动态增强扫描。

3. 图像分析

由 2 位高年资影像医生分别对 MRI、CT 图像进行回顾性分析，观察项目包括病灶位置、形态、大小、密度或信号特点、强化特点等，对存在分歧的病例 2 人讨论后达成一致意见。

结　果

病变累及部位：5 例累及胰头部（图 1、2），2 例同时累及胰头和胰尾部（图 3）。

病变形态、大小：6 例表现为肿块型（图 1a、2a），1 例同时表现为弥漫型和肿块型（图 3b）。肿块型表现为类圆形、不规则状肿块（图 1a、2a）；弥漫型表现为受累部位肿胀，与胰腺轮廓一样（3b）。7 例病灶中肿块型最大横截面大小为 64.6 mm×44.4 mm，最小横截面大小为 14.8×15.5 mm。1 例弥漫型横截面大小为 19.9 mm×79.6 mm。2 例肿块型伴远侧胰管扩张（图 1c、2c）。

病灶密度或信号：2 例 CT 上表现为等密

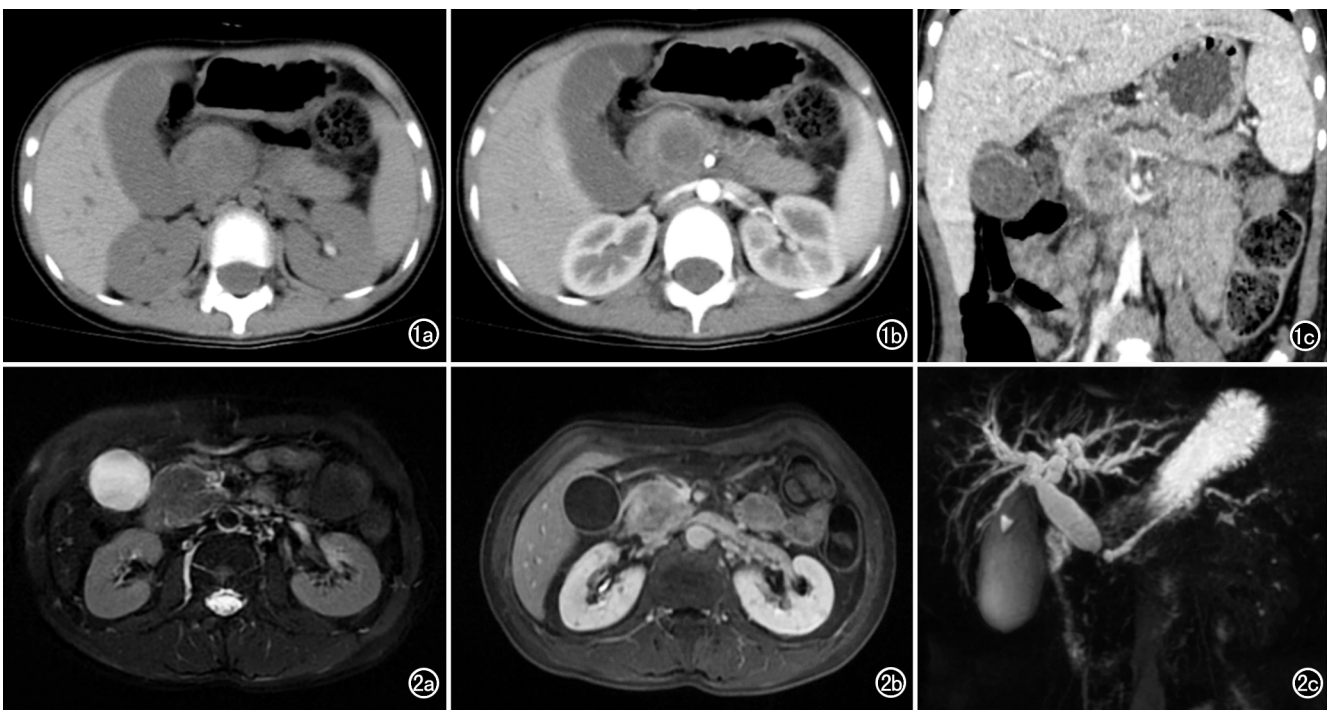

图 1　急性淋巴细胞白血病患者，男，7 岁。a）CT 平扫表现为胰头类圆形等密度肿块；b）CT 增强扫描示病灶呈轻度强化，强化程度明显低于胰腺，表现为乏血供；c）CT 示远端胰管扩张。　**图 2**　急性髓细胞白血病患者，男，40 岁。a）T_2WI 示胰头不规则肿块，呈稍低信号；b）增强扫描病变表现为乏血供；c）磁共振胰胆管成像示病变部位胆管闭塞，肝内外胆管及胰管扩张。

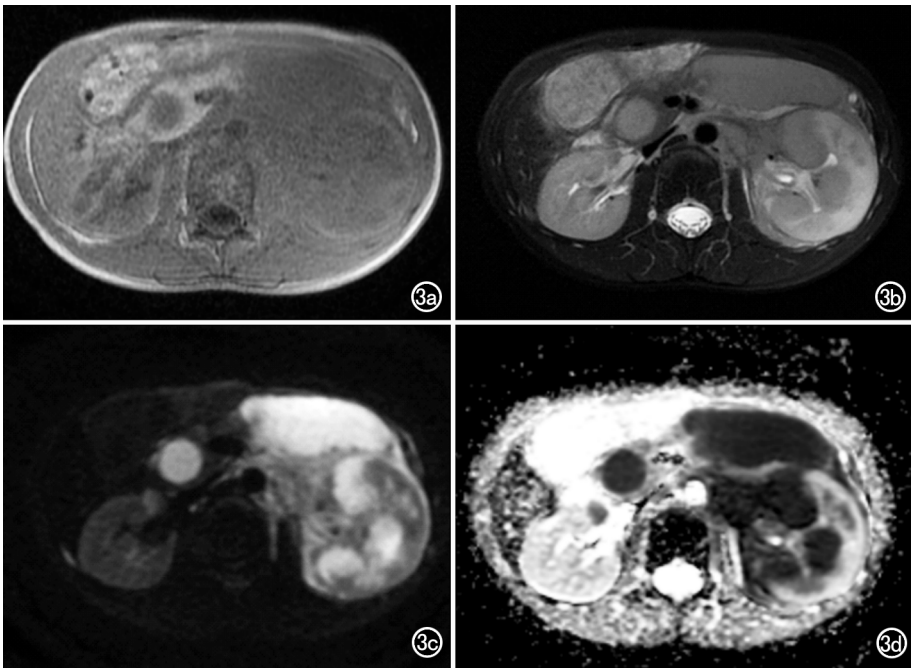

图 3 急性淋巴细胞白血病患者，男，12 岁，肿块型与弥漫型同时发生。a) T_1WI 示病灶呈等信号；b) T_2WI 示病灶呈等信号；c) DWI 示病灶呈高信号；d) ADC 图示病灶呈明显低信号。

(图 1a)。5 例 MRI 上表现为 T_1WI 呈等信号(图 3a)，T_2WI 呈等或稍低信号(图 2a、3b)；DWI 呈高信号(图 3c)，ADC 值范围为(0.34～0.55)×10^{-3} mm^2/s(图 3d)，平均值为 0.46×10^{-3} mm^2/s。

病灶强化特点：6 例增强扫描均表现为乏血供，强化程度明显低于胰腺(图 1b、2b)。

讨 论

白血病髓外浸润是粒细胞肉瘤或髓系肉瘤的一种[2]，组织学上细胞核呈圆形、椭圆形或不规则形，胞浆少，核分裂易见，呈弥漫分布，形态学上与非霍奇淋巴瘤相似[3]。髓外浸润多以急性髓系白血病、急性淋巴细胞白血病多见，可发生于任何年龄，以儿童及青年常见[4]，本组病例中 6 例为儿童，1 例为成年人，其中急性淋巴细胞白血病 4 例，急性髓细胞白血病 3 例，基本与文献报道相符。白血病会浸润全身器官，24%发生于皮下细胞组织中，24%发生于眼眶中，11%发生于鼻窦中，11%发生于淋巴结中，5%发生于骨骼中，少数病例发生于中枢神经系统等其他部位[5]，发生于胰腺者罕见。白细胞髓外浸润的发生机制尚不明确，有一种理论是白血病细胞受趋化因子受体和粘附分子控制向特殊组织归巢，形成白血病髓外浸润[6]。

当白血病患者大量白细胞在胰腺内异常聚集，浸润部位会肿胀，表现为浸润型；当繁殖过快时会形成肿块样结构[7]，表现为肿块型。弥漫型通常表现为胰腺肿胀，周围脂肪间隙清晰，无渗出性改变，胰腺形态存在。肿块型表现为肿块样结构，CT 表现为等密度，MRI 表现为 T_1WI 呈等信号，T_2WI 呈等或稍低信号，DWI 呈高信号，ADC 值较低。T_2WI 表现为等或稍低信号，可能是由于白血病髓外浸润细胞内有大量含有铁的酶[5]，造成 T_2WI 的弛豫时间缩短，继而 T_2WI 信号减低，同时也无液化坏死。本组 7 例均无液化坏死。白血病髓外浸润的细胞核较大，胞浆少，细胞堆积，扩散受限，DWI 表现为高信号[3]，ADC 值明显减低，本组病例的平均 ADC 值为(0.46±0.09)×10^{-3} mm^2/s，这可能是白血病胰腺浸润最具特征性的表现。增强扫描表现为轻度强化，强化程度明显低于胰腺，呈乏血供改变，可能是由于白血病胰腺浸润是单一的细胞大量堆积于胰腺间质，血管相对较少并纤细，且没有肿瘤样的新生血管导致的。当白血病胰腺浸润发生于胰头时，形成肿块样结构，会压迫胰管造成胰管扩张，但此征象并不常见[8]。

由于白血病胰腺浸润呈乏血供及形成胰管扩张等特征，所以需要与其表现相似的胰腺其他病变进行鉴别。白血病胰腺浸润的鉴别诊断主要包括胰腺癌、转移瘤等。胰腺癌：胰腺癌通常 T_2WI 呈混杂或稍高信号，多液化坏死，DWI 呈高信号，肿瘤较大时会侵犯脾动脉，多发生于中老年[9]；而胰腺的白细胞髓外浸润 T_2WI 呈等或稍低信号，无液化坏死，不会侵犯脾动脉，有文献报道胰腺癌的 ADC 值为(1.15±0.26)×10^{-3} mm^2/s[10]，本组病例的 ADC 值为(0.46±0.09)×10^{-3} mm^2/s，白血病胰腺浸润的 ADC 值明显低于胰腺癌。转移瘤：转移瘤为软组织肿块，可分为多发、单发及弥漫型，液化坏死多见，增强扫描与原发病灶强化方式相近，以明显、轻度强化为主[11]。

综上所述，白血病胰腺浸润的影像表现有一定特征性，表现为弥漫型或肿块型，T_2WI 呈等或稍低信号，DWI 呈高信号，ADC 值较低，增强扫描呈乏血供。白血病髓外浸润对系统性化疗极其敏感[12]，正确认识并诊断对临床治疗有重要作用。

参考文献：

[1] 周仲佑，陈武标，葛湛，等.白血病的 CT、MRI 诊断价值[J].中国医学影像技术，2009，25(S1)：111-113.

[2] 李丹，吴珂，程敬亮，等.白血病浸润硬脊膜并侵犯椎间孔的 MRI 表现分析[J].临床放射学杂志，2019，38(1)：40-46.

[3] 刘艳辉，庄恒国，廖新波，等.粒细胞肉瘤的诊断与鉴别诊断[J].中华血液学杂志，2003，24(11)：568-571.

[4] Kim JY，Im SA，Lee JH，et al.Extramedullary relapse of acute myeloid and lymphoid leukemia in children：a retrospective analysis[J].Iran J Pediatr，2016，26(3)：e1711.

[5] Carrillo RE，Estevez PS，Mucino JB.Granulocytic sarcoma in a female patient with chronic myeloid leukemia[J].Revista de la Facultad de Medicina(México)，2012，55(1)：22-28.

[6] 吴南海.粒细胞肉瘤的临床表现及发病机制[J].中国小儿血液与肿瘤杂志，2014，19(4)：170-172.

[7] 明小春，杨万群，黄飚，等.中枢神经系统白血病影像诊断[J].放射学实践，2011，26(6)：590-592.

[8] 郑天颖，黄子星，宋彬.胰腺血液系统恶性肿瘤的影像学表现[J].中国普外基础与临床杂志，2017，24(11)：1394-1399.

[9] 李亮，程三房，乔万海.胰腺癌的多层螺旋 CT 及 MRI 影像学诊断分析[J].中国 CT 和 MRI 杂志，2016，14(8)：4-6.

[10] 马露，何为，刘剑羽.扩散加权成像单指数模型及体素内不相干运动模型鉴别乏血供胰腺神经内分泌肿瘤和胰腺癌的价值[J].中国医学影像学杂志，2019，27(7)：487-490.

[11] 魏赟，史红媛，余静，等.胰腺转移瘤 35 例 CT 特征分析[J].中国临床研究，2019，32(10)：1404-1407.

[12] 刘子勤，师晓东，刘嵘，等.粒细胞肉瘤 2 例[J].中国小儿血液与肿瘤杂志，2010，15(2)：83-84.

（收稿日期：2021-04-27　修回日期：2021-06-22）

本刊网站及远程稿件处理系统投入使用

本刊网站与远程稿件处理系统已开发测试完毕，已于 2008 年 3 月 1 号正式开通投入使用。

作者进行网上投稿及查稿具体步骤如下：请登录《放射学实践》网站(http://www.fsxsj.net)点击进入首页 → 点击“作者投稿”→ 按提示注册(请务必按系统提示正确填写个人信息，同时记住用户名和密码，以便查询稿件处理进度) → 用新注册的用户名和密码登录 → 点击“作者投稿”进入稿件管理页面 → 点击“我要投稿”→ 浏览文件→上传文件(浏览文件后请点击后面的“上传”按钮，只有系统提示“稿件上传成功”方可进行下一步录入操作，文章须以 WORD 格式上传，图表粘贴在文章中)→录入稿件标题、关键词等→最后点击“确定”即可完成投稿。投稿后请速寄审稿费(100 元/篇)以使稿件迅速进入审稿处理。

作者自投稿之日起可不定期登录本刊网站查看稿件处理进度，不必打电话或发邮件查询，具体步骤如下：用注册过的用户名和密码登录 → 点击“作者查稿”进入稿件管理页面→ 点击左侧导航栏“我的稿件库” →“稿件状态”显示稿件处理进度→点击“查看”→ 选择“当前信息”或“全部信息”查看稿件处理过程中的具体信息。稿件退修和催审稿费(版面费)的信息作者亦可在注册时填写的邮箱中看到，作者在邮箱看到相关信息后须进入本系统进行相应处理。

作者如从邮箱和邮局投稿(或网上投稿成功后又从邮箱或邮局再次投稿)，本刊须花费大量精力将稿件录入系统中，部分稿件重复多次处理，这给我们的稿件统计及处理工作带来巨大困难。**本刊作者需登录本刊网站投稿，**如果通过邮箱或邮局投稿，本刊会通知您通过网上投稿。

由于准备时间仓促及经验不足，网站及远程稿件处理系统必然会存在一些缺点和不足之处，希望各位影像同仁不吝赐教，多提宝贵意见，予以指正。

如果您在投稿中遇到什么问题，或者对本系统及网站有好的意见和建议，请及时联系我们。

联系人：石鹤　明桥　　联系电话：027－69378385　15926283035