·腹部影像学·

全容积 ADC 直方图鉴别Ⅰa 期子宫内膜癌与子宫内膜息肉的价值

周欣，赵玉娇，黄黎香，张程，李青，沈文

【摘要】 **目的：**探讨基于病灶全容积表观扩散系数（ADC）直方图分析在鉴别Ⅰa 期子宫内膜癌与子宫内膜息肉中的价值。**方法：**回顾性分析经手术病理证实的 62 例子宫内膜病变患者的影像资料，其中Ⅰa 期子宫内膜癌 32 例，子宫内膜息肉 30 例。所有患者术前行常规 MRI 平扫、动态增强及 DWI 检查。在病灶的每一层 ADC 图像上勾画 ROI，得到整个病灶（VOI）的直方图参数，包括平均值、第 1、10、50、90 和 99 百分位数（percentile，Perc.）、方差、偏度和峰度，并选择病灶实性成分最大的 3 个层面测量 ADC 值，取平均值得到常规 ADC 值。比较两组病变的直方图参数值和常规 ADC 值，并应用受试者工作特征曲线（ROC）评价各项参数的鉴别诊断效能。**结果：**Ⅰa 期子宫内膜癌组的平均值、Perc.1、Perc.10、Perc.50、Perc.90、Perc.99 和常规 ADC 值均低于子宫内膜息肉组，而偏度和峰度高于子宫内膜息肉组，差异均有统计学意义（$P<0.05$）。Perc.1 鉴别Ⅰa 期子宫内膜癌与子宫内膜息肉的效能最高，AUC 为 0.959，以 $0.75\times10^{-3}mm^2/s$ 为截断值时，敏感度及特异度分别为 100%和 85.71%。Perc.1 与 Perc.90、Perc.99、常规 ADC 值的 AUC 的差异均有统计学意义（$P<0.05$）。**结论：**全容积 ADC 直方图分析能够有效鉴别 Ia 期子宫内膜癌与子宫内膜息肉，其中以第 1 百分位数 ADC 值的诊断效能最佳。

【关键词】 直方图；表观扩散系数；磁共振成像；子宫内膜癌；子宫内膜息肉

【中图分类号】R737.33；R445.2 【文献标识码】A 【文章编号】1000-0313(2021)12-1538-05

DOI：10.13609/j.cnki.1000-0313.2021.12.015 开放科学（资源服务）标识码（OSID）：

The value of whole volume ADC histogram in differentiating stage Ia endometrial cancer and endometrial polyps ZHOU Xin, ZHAO Yu-jiao, HUANG Li-xiang, et al. Department of Radiology, Tianjin First Central Hospital, Tianjin 300192, China

【Abstract】 **Objective:** To explore the value of histogram analysis of apparent diffusion coefficient (ADC) based on whole volume in differentiating stage Ⅰa endometrial cancer from endometrial polyps. **Methods:** The imaging data of 62 patients with endometrial lesions confirmed by surgery and pathology were retrospectively analyzed, including 32 cases of stage Ⅰa endometrial cancer (EC group) and 30 cases of endometrial polyps (EP group). All patients underwent magnetic resonance imaging (MRI) plain scan, dynamic enhanced scan and diffusion-weighted imaging (DWI) examination before operation. Region of interest (ROI) was drawn on every slice of the lesion on the ADC images and histogram parameters of the whole lesion were obtained, including mean, the 1th, 10th, 50th, 90th and 99th percentiles (Perc.), variance, skewness and kurtosis. And then the conventional average ADC (ADC_{CA}) value of each lesion were measured on three layers with the largest solid content of the lesion. The ADC histogram parameters and ADC_{CA} value were compared between EC group and EP group. Receiver operating characteristic curve (ROC) analysis was used to assess the diagnostic efficacy of each parameter. **Results:** The mean, Perc.1, Perc.10, Perc.50, Perc.90, Perc.99 and ADC_{CA} of stage Ia endometrial cancers were significant lower than those of endometrial polyps (all $P<0.05$), the skewness and kurtosis of stage Ia endometrial cancers were significant higher than those of endometrial polyps (both $P<0.05$). The Perc.1 achieved the largest AUC (0.959) in differentiating the two type tumors, when cutoff value was $0.75\times10^{-3}mm^2/s$, the sensitivity and specificity were 100% and

作者单位：300192 天津，天津市第一中心医院放射科（周欣，赵玉娇，黄黎香，沈文）；300071 天津，南开大学医学院（周欣）；300070 天津，天津医科大学一中心临床学院（张程）；300350 天津，天津市津南医院（李青）

作者简介：周欣（1994－），女，山东济宁人，硕士研究生，主要从事腹部及盆腔影像学研究工作。

通讯作者：沈文，E-mail：shenwen66happy@163.com

基金项目：天津市卫生健康科技重点项目（ZD20002）；天津市第一中心医院科技基金（2020CF10）

85.71% respectively. The AUC of the Perc.1 in differentiating these two type lesions were statistically different from the AUC of Perc.90, Perc.99 and ADC_{CA} (all $P<0.05$). **Conclusion**: The whole volume ADC histogram can effectively differentiate endometrial cancer from endometrial polyps, and the 1th percentile of ADC value has the best diagnostic efficacy.

【Key words】 Histogram; Apparent diffusion coefficient; Magnetic resonance imaging; Endometrial Cancer; Endometrial polyp

子宫内膜癌是威胁女性生存的子宫恶性肿瘤，子宫内膜息肉是常见的宫腔良性病变，二者均可表现为不规则阴道出血，治疗方式及预后却完全不同[1]，因此，早期准确的诊断非常重要。目前，临床对于子宫内膜病变的诊断主要依靠活检确诊，但活检取样较为局限，且一些病人由于宫颈或阴道狭窄无法取样[2]，这些情况可能影响子宫内膜病变的诊断，延误疾病治疗。磁共振成像具有优越的软组织分辨力，目前已有研究采用扩散加权成像（DWI）和表观扩散系数（ADC）值鉴别子宫内膜癌和子宫内膜良性病变[3-6]。按照国际妇产科联盟（international federation of obstetrics and gynecology，FIGO）分期标准[7]，Ⅰa 期子宫内膜癌的浸润深度<1/2 肌层，其 MRI 表现与子宫内膜息肉有部分重叠，鉴别诊断有一定难度[8-9]。基于整个肿瘤体积的 ADC 直方图分析能全面反映整个病灶的 ADC 值，从而能较准确地反映肿瘤病变的异质性。本研究通过分析全容积 ADC 直方图参数鉴别Ⅰa 期子宫内膜癌与子宫内膜息肉的价值，并与临床常规测量的 ADC 值的诊断效能进行比较，旨在提高对两类病变的鉴别诊断水平。

材料与方法

1. 一般资料

回顾性搜集 2017 年 4 月－2020 年 9 月在天津市第一中心医院就诊且符合本研究要求的患者资料。纳入标准：①经手术或活检病理证实为 Ia 期子宫内膜腺癌或子宫内膜息肉；②术前 2 周内行盆腔 MRI 检查。排除标准：①宫腔内病变直径小于 1.0 cm；②MRI 检查前接受过放疗、化疗等抗肿瘤治疗；③图像伪影重、质量差，无法进行影像分析。

最终纳入Ⅰa 期子宫内膜癌患者 32 例，年龄 25～68 岁，平均（54.25±10.92）岁，按病理组织类型分为高分化 13 例、中分化 14 例、低分化 5 例；子宫内膜息肉患者 30 例，年龄 39～82 岁，平均（60.27±13.63）岁。

2. 检查方法

使用 Siemens Trio TIM 3.0T 磁共振扫描仪和体部相控阵线圈行盆腔平扫及动态增强检查。①矢状面和冠状面脂肪抑制 T_2WI：TR 3000 ms，TE 9 ms，层厚 5 mm，视野 250 mm×250 mm，矩阵 320×272；②横轴面 T_2WI：TR 4381 ms，TE 101 ms，层厚 5 mm，视野 350 mm×260 mm，矩阵 384×357；③横轴面 T_1WI：TR 450 ms，TE 11 ms，层厚 5 mm，视野 350 mm×260 mm，矩阵 384 × 269；④横轴面 DWI：TR 5200 ms，TE 81 ms，层厚 5 mm，视野 270 mm×270 mm，矩阵 320×233，采集次数 2，b 值分别为 0、1000 s/mm^2，并自动生成 ADC 图；⑤动态增强扫描：扫描参数同平扫横轴面 T_1WI，连续无间断扫描 50 个期相，每个期相扫描时间约 5 s。对比剂为钆喷酸葡胺，剂量 0.2 mL/kg，注射流率 2.5 mL/s，对比剂注射完成后再注入 20 mL 生理盐水冲管。

3. 图像分析

参考 PACS 中 T_2WI、DWI 及动态增强图像上病灶的位置和大小，将包含病灶的所有 ADC 图像导入 Mazda 4.6 软件（罗兹工业大学，波兰，http://www.eletel.p.lodz.pl/mazda/）。由两位分别具有 5 年和 10 年盆腔影像诊断经验的医师分别在 ADC 图像上逐层沿病灶边缘手动勾画 ROI，获得全病灶的容积 ROI（volume ROI，VOI），包括其内的囊变、坏死和出血区等，以红色标记 VOI（图 1、2），Mazda 软件自动计算出 VOI 的直方图参数，包括平均值（mean）、方差（variance）、偏度（skewness）和峰度（kurtosis）及第 1、第 10、第 50、第 90 和第 99 百分位数值（percentile，Perc.）。

同时，由两位医师在 PACS 中调阅所有患者的 ADC 图像，选取病灶实性成分最大的 3 个连续层面，在每个层面将 ROI 放置在病灶实性部分，避开囊变、坏死和出血，ROI 范围为 50 mm^2，分别测量 3 次 ADC 值，取其平均值作为常规 ADC 值。

4. 统计学分析

使用 SPSS 22.0 和 MedCalc 19.0.7 软件对数据进行统计学分析。采用组内相关系数（intraclass correlation coeffcient，ICC）评价两位医师对 ADC 直方图参数和常规 ADC 值的测量结果的一致性。利用单样本 K-S 检验对计量资料进行正态性分析，符合正态分布的参数以均数±标准差表示，两组间比较采用独立样本 t 检验；对于不符合正态分布的参数，以中位数（四分位间距）表示，两组间比较采用 Mann Whitney U 检验。采用 ROC 曲线和曲线下面积（area under

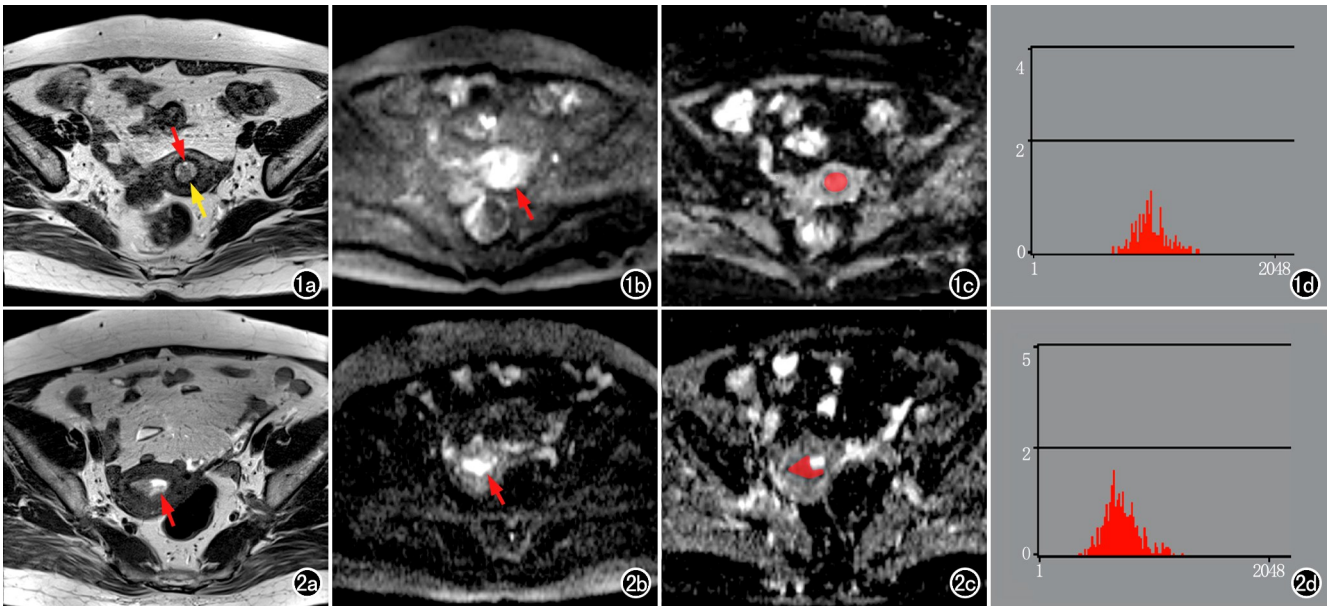

图 1 女,59 岁,经活检证实为子宫内膜息肉。a)横轴面 T_2WI,显示宫腔内稍高信号病灶(黄箭),伴囊变(红箭);b)DWI 示病灶呈稍高信号(箭);c)在 ADC 图上沿病灶边缘勾画 ROI(红色区域);d) 病灶的 ADC 值直方图,此图中平均值、Perc.1、Perc.10、Perc.50、Perc.90 和 Perc.99 分别为 1.11×10^{-3}、0.82×10^{-3}、0.96×10^{-3}、1.12×10^{-3}、1.34×10^{-3}和 1.46×10^{-3} mm^2/s,方差、偏度和峰度分别为 1.82×10^4、0.45 和 0.16。

图 2 女,44 岁,子宫全切术后病理证实为 Ia 期子宫内膜癌。a)横轴面 T_2WI,显示宫腔内不均匀高信号病灶(白箭);b)DWI 示病灶呈明显高信号(箭);c)在 ADC 图上沿病灶边缘勾画 ROI(红色区域);d) 病灶的 ADC 值直方图,此图中平均值、Perc.1、Perc.10、Perc.50、Perc.90 和 Perc.99 分别为 0.86×10^{-3}、0.43×10^{-3}、0.56×10^{-3}、0.78×10^{-3}、0.97×10^{-3}和 1.11×10^{-3} mm^2/s,方差、偏度和峰度分别为 2.28×10^4、0.64 和 0.58。

curve,AUC)评价 ADC 直方图各个参数和常规 ADC 值对Ⅰa 期子宫内膜癌与子宫内膜息肉的鉴别诊断效能,采用 DeLong 检验对各参数的 ROC 曲线进行两两对比。以 $P<0.05$ 为差异有统计学意义。

结 果

1. 两位医师测量结果的一致性

两位医师测量的 ADC 直方图参数和常规 ADC 值的 ICC 值见表 1。所有参数的 ICC 值均>0.8,表明一致性良好。在后续分析中每个参数均取两位医师测量值的平均值。

表 1 两位医师测量的 ADC 直方图参数值的一致性分析

参数	子宫内膜息肉		Ⅰa 期子宫内膜癌	
	ICC 值	95%置信区间	ICC 值	95%置信区间
平均值	0.828	0.803～0.856	0.839	0.818～0.867
Perc.1	0.851	0.824～0.871	0.847	0.822～0.878
Perc.10	0.813	0.785～0.832	0.821	0.803～0.854
Perc.50	0.801	0.776～0.828	0.811	0.794～0.835
Perc.90	0.823	0.798～0.845	0.815	0.802～0.838
Perc.99	0.835	0.802～0.859	0.827	0.821～0.848
方差	0.805	0.783～0.826	0.813	0.787～0.832
偏度	0.849	0.831～0.877	0.856	0.839～0.874
峰度	0.837	0.812～0.853	0.845	0.827～0.866
常规 ADC 值	0.843	0.825～0.864	0.865	0.841～0.885

2. ADC 直方图分析

两组肿瘤的 ADC 直方图参数值和常规 ADC 值的比较见表 2。在直方图参数中。Ia 期子宫内膜癌组的平均值及 Perc.1、Perc.10、Perc.50、Perc.90 和 Perc.99 均低于子宫内膜息肉组,而偏度和峰度高于子宫内膜息肉组,差异均有统计学意义($P<0.05$);两组之间方差的差异无统计学意义($P>0.05$)。两组之间常规 ADC 值的差异有统计学意义($P<0.05$)。

3. 各参数的诊断效能比较

各直方图参数的诊断效能指标值见表 3。ADC 直方图参数中,随着百分位数的增加,相应 ADC 值鉴别两类肿瘤的效能逐渐减小(图 3)。以 Perc.1 的 AUC(0.959)最大,以 0.75×10^{-3} mm^2/s 为截断值时,敏感度及特异度分别为 100%和 85.71%;以 Perc.99 的 AUC(0.812)最小,以 1.37×10^{-3} mm^2/s 为截断值时,敏感度及特异度分别为 84.62%和 64.29%。

各参数的 AUC 两两比较,其中 Perc.1 的 AUC 与 Perc.90、Perc.99 和常规 ADC 值的 AUC 的差异有统计学意义(P 分别为 0.034、0.002、0.048),其它直方图参数之间 AUC 的差异无统计学意义($P>0.05$)。

讨 论

正常状态下子宫内膜是动态变化的,患者的年龄、月经周期阶段、绝经状态以及是否接受过激素治疗都

表 2　子宫内膜息肉与Ⅰa 期子宫内膜癌的 ADC 直方图参数比较

参数	子宫内膜息肉	Ⅰa 期子宫内膜癌	t/Z 值	P 值
平均值/$\times10^{-3}$ mm²/s	1.33±0.18	0.94±0.19	8.21	<0.001
Perc.1/$\times10^{-3}$ mm²/s	1.02±0.18	0.62±0.14	9.58	<0.001
Perc.10 /$\times10^{-3}$ mm²/s	1.12±0.16	0.74±0.16	9.09	<0.001
Perc.50 /$\times10^{-3}$ mm²/s	1.32±0.18	0.93±0.19	8.24	<0.001
Perc.90 /$\times10^{-3}$ mm²/s	1.52±0.20	1.15±0.23	6.71	<0.001
Perc.99 /$\times10^{-3}$ mm²/s	1.64±0.22	1.34±0.26	4.92	<0.001
方差	2.30×10^4 (1.83×10^4)	2.85×10^4 (1.30×10^4)	−1.18*	0.237
偏度	0.05±0.28	0.31±0.31	−3.48	0.001
峰度	0.21(0.54)	−0.06(0.82)	−2.48*	0.013
常规 ADC 值/$\times10^{-3}$ mm²/s	1.27±0.26	0.88±0.18	6.96	<0.001

注：* Z 值(因参数的样本数据不符合正态分布)；其它统计量为 t 值。括号内为四分位数间距。

表 3　直方图参数鉴别诊断子宫内膜息肉与Ⅰa 期子宫内膜癌的效能指标

参数	AUC	95%置信区间	截断值	敏感度	特异度	约登指数
平均值	0.929	0.863～0.996	1.065×10^{-3} mm²/s	96.15%	82.14%	0.783
Perc.1	0.959	0.951～1.000	0.750×10^{-3} mm²/s	100%	85.71%	0.857
Perc.10	0.947	0.891～1.000	0.904×10^{-3} mm²/s	96.15%	85.71%	0.819
Perc.50	0.930	0.863～0.997	1.024×10^{-3} mm²/s	100%	75.00%	0.750
Perc.90	0.890	0.801～0.978	1.205×10^{-3} mm²/s	100%	71.43%	0.714
Perc.99	0.812	0.701～0.924	1.373×10^{-3} mm²/s	84.62%	64.29%	0.489
偏度	0.735	0.612～0.859	0.265	92.31%	42.86%	0.352
峰度	0.683	0.552～0.815	−0.079	88.46%	42.86%	0.313
常规 ADC 值	0.899	0.801～0.964	0.931×10^{-3} mm²/s	93.33%	75.00%	0.683

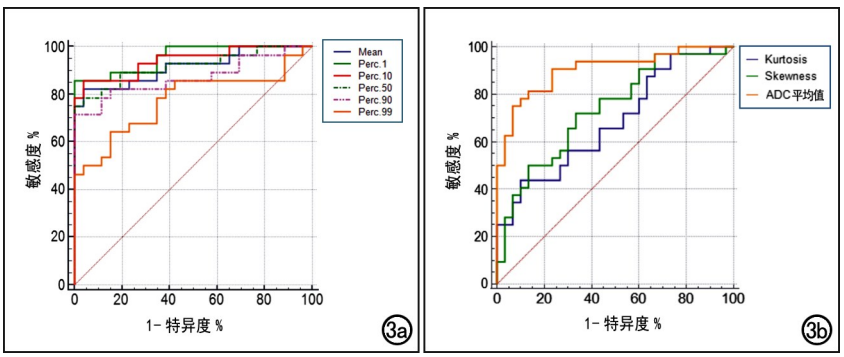

图 3　各参数鉴别诊断子宫内膜息肉与Ⅰa 期子宫内膜癌的 ROC 曲线。a)平均数及第 1、10、50、90 和 99 百分位数值的 ROC 曲线，以第 1 百分位数值的 AUC 最大；b)偏度、峰度和常规 ADC 值的 ROC 曲线，以常规 ADC 值的 AUC 最大。

会影响子宫内膜的变化[8]。这一特点增加了依靠影像学形态变化评估子宫内膜病变的难度。DWI 能够无创性反映组织中水分子的微观运动，利用 ADC 值可以定量描述水分子扩散受限的程度，因而能反映病灶内部细胞的微观状态。本研究测得的Ⅰa 期子宫内膜癌的常规 ADC 值为 0.88×10^{-3} mm²/s，子宫内膜息肉为 1.27×10^{-3} mm²/s，两组之间的差异有统计学意义($P<0.05$)。既往有研究结果显示 ADC 值可鉴别子宫内膜癌与正常子宫内膜及子宫良性病变，其中子宫内膜癌的 ADC 值为 0.66×10^{-3}～1.01×10^{-3} mm²/s，良性病变为 1.27×10^{-3}～1.58×10^{-3} mm²/s[3-6]，这与我们的研究结果相似。但是，Blazic 等[10]发现肿瘤的 ADC 值随 ROI 放置方法的不同而变化，ROI 的数量、大小和位置的变化都会对 ADC 值产生影响。

全容积 ADC 直方图分析基于整个病灶勾画 ROI，测量的是整个病灶的 ADC 直方图参数，常用参数包括峰度、偏度、方差、平均值及第 1、10、50、90 和 99 百分位数值，反映整个病灶的异质性和复杂性。目前，已经有研究应用这一方法来鉴别良、恶性肿瘤、评估肿瘤的侵袭性和监测治疗效果[11-15]。

本研究结果表示，子宫内膜息肉的平均值及第 1、10、50、90 和 99 百分位数值高于子宫内膜癌，差异均有统计学意义($P<0.05$)，较小百分位数值分布在直方图左侧，代表了整个肿瘤细胞密度较高的部分，而较大百分位数的 ADC 值分布在直方图右侧，可能代表囊变、坏死或水肿组织。本研究结果显示，第 1～99 百分位数值鉴别子宫内膜息肉与子宫内膜癌的 AUC 逐渐减小，以第 1 百分位数的 AUC 最大，且与第 90、99 百分位数的 AUC 值之间的差异有统计学意义($P<0.05$)。这与 Kierans 等[12]认为 ADC 的第 0～10 百分位数值更能预测子宫内膜恶性肿瘤的结论相似。同样的，在一些学者针对前列腺病变的 ADC 直方图研究中，亦发现第 0～10 百分位数值可以更准确地区分前列腺癌灶与正常组织[16]，并且可以区分低与高 Gleason 评分的

前列腺肿瘤[17]，这也与我们的研究结论相似。因此，我们认为可能是肿瘤细胞密度较高的部分在良、恶性病变中的差异更大所致。

另外，子宫内膜癌组与子宫内膜息肉组之间的偏度和峰度差异有统计学意义（$P<0.05$）。偏度描述总体取值的对称性，其绝对值越大表明其分布形态的偏斜程度越大；峰度描述所有取值中的陡缓程度，峰度值越大表示其分布形态越陡峭。子宫内膜癌的病理亚型多为子宫内膜样腺癌，其腺体结构复杂，细胞密度高；而子宫内膜息肉含有密集的纤维和平滑肌，有时伴息肉内囊肿或出血[18]。因此，子宫内膜癌的异质性更高，ADC 值较低，直方图分布左移，偏度和峰度增加。Suo 等[11]对于膀胱病变的研究结果也显示恶性病变的偏度明显高于良性病变。

本研究采用全容积 ADC 直方图分析，VOI 涵盖了整个子宫内膜的病变处，包括囊变、坏死及出血成分，这种方法能对病灶进行更全面和客观的测量。另外，本研究结果表明第 1 百分位数的 ADC 值鉴别两类肿瘤的 AUC 明显高于常规 ADC 值（$P<0.05$），这可能是由于全容积分析避免了 ROI 放置的采样误差和主观性，体现了全容积 ADC 直方图分析的优越性。

本研究存在一定的局限性：①由于是回顾性研究，仅选择了具有病理结果的病例，可能会产生选择偏倚；②研究样本中病例数偏少，有待加大样本量进一步研究。

综上所述，全容积 ADC 直方图分析能够有效鉴别 Ia 期子宫内膜癌与子宫内膜息肉，其中第 1 百分位数 ADC 值具有鉴别诊断效能最大。直方图分析作为新兴的医学影像图像分析技术，具有较高的诊断价值，为临床提供了一种无创性诊断新方法。

参考文献：

[1] Salim S, Won H, Nesbitt-Hawes E, et al. Diagnosis and management of endometrial polyps: a critical review of the literature[J]. J Minim Invasive Gynecol, 2011, 18(5): 569-581.

[2] Adambekov S, Goughnour SL, Mansuria S, et al. Patient and provider factors associated with endometrial pipelle sampling failure [J]. Gynecol Oncol, 2017, 144(2): 324-328.

[3] Bakir B, Sanli S, Bakir VL, et al. Role of diffusion weighted MRI in the differential diagnosis of endometrial cancer, polyp, hyperplasia, and physiological thickening[J]. Clin Imaging, 2017, 41: 86-94. DOI: 10.1016/j.clinimag.2016.10.016.

[4] 刘长宏，汪俊萍，张云亭，等. MR 扩散加权成像对宫腔良恶性病变的鉴别诊断价值[J]. 放射学实践，2011，26(11)：1193-1196.

[5] Punwani S. Diffusion weighted imaging of female pelvic cancer: concepts and clinical applications[J]. Eur J Radiol, 2011, 78(1): 21-29.

[6] Fujii S, Matsusue E, Kigawa J, et al. Diagnostic accuracy of the apparent diffusion coefficient in differentiating benign from malignant uterine endometrial cavity lesions: initial results[J]. Eur Radiol, 2008, 18(2): 384-389.

[7] FIGO Committee on Gynecologic Oncology. FIGO staging for carcinoma of the vulva, cervix, and corpus uteri[J]. Int J Gynaecol Obstet, 2014, 125(2): 97-98.

[8] Grasel RP, Outwater EK, Siegelman ES, et al. Endometrial polyps: MR imaging features and distinction from endometrial carcinoma[J]. Radiology, 2000, 214(1): 47-52.

[9] Nalaboff KM, Pellerito JS, Benlevi E, et al. Imaging the endometrium: disease and normal variants[J]. Radiographics, 2001, 21(6): 1409-1424.

[10] Blazic IM, Lilic GB, Gajic MM, et al. Quantitative assessment of rectal cancer response to neoadjuvant combined chemotherapy and radiation therapy: comparison of three methods of positioning region of interest for ADC measurements at diffusion-weighted MR Imaging[J/OL]. Radiology, 2017, 282(2): e615. DOI: 10.1148/radiol.2016151908.

[11] Suo ST, Chen XX, Fan Y, et al. Histogram analysis of apparent diffusion coefficient at 3.0T in urinary bladder lesions[J]. Acad Radiol, 2014, 21(8): 1027-1034.

[12] Kierans AS, Doshi AM, Dunst D, et al. Retrospective assessment of histogram-based diffusion metrics for differentiating benign and malignant endometrial lesions[J]. J Comput Assist Tomogr, 2016, 40(5): 723-729.

[13] Rosenkrantz AB, Obele C, Rusinek H, et al. Whole-lesion diffusion metrics for assessment of bladder cancer aggressiveness[J]. Abdom Imaging, 2015, 40(2): 327-332.

[14] 汪香玉，覃涛，涂宁，等. 扩散峰度成像定量参数直方图分析在诊断前列腺癌及判定其恶性程度中的价值[J]. 中华放射学杂志，2018，52(4)：277-282.

[15] 王晓，朱丽钰，查小明，等. 全容积表观扩散系数直方图定量分析术前预测不同亚型乳腺癌新辅助化疗后病理完全缓解的价值[J]. 中华放射学杂志，2020，54(4)：338-344.

[16] Peng Y, Jiang Y, Yang C, et al. Quantitative analysis of multiparametric prostate MR images: differentiation between prostate cancer and normal tissue and correlation with Gleason score-a computer-aided diagnosis development study [J]. Radiology, 2013, 267(3): 787-796.

[17] Donati OF, Mazaheri Y, Afaq A, et al. Prostate cancer aggressiveness: assessment with whole-lesion histogram analysis of the apparent diffusion coefficient[J]. Radiology, 2014, 271(1): 143-152.

[18] Hanley KZ, Birdsong GG, Mosunjac MB. Recent developments in surgical pathology of the uterine corpus[J]. Arch Pathol Lab Med, 2017, 141(4): 528-541.

（收稿日期：2021-02-18 修回日期：2021-06-02）