·腹部影像学·

磁共振扩散加权成像对睾丸肿块的鉴别诊断价值

王皆欢，王唯伟，赵凡，陈月芹

【摘要】 **目的**：探讨扩散加权成像(DWI)对睾丸肿块的定量鉴别诊断价值。**方法**：搜集经病理证实的睾丸占位患者 47 例，其中恶性病变 33 例，良性病变 14 例，47 例患者均行 MRI 平扫及 DWI 检查，其中 27 例行增强 MRI 检查。两位医师采用双盲法进行 ADC 值测量，一致性分析运用组内/组间相关系数，采用独立样本 t 检验及单因素方差分析比较不同病变的 ADC 值差异，ADC 值对睾丸良恶性病变以及生殖细胞瘤的鉴别诊断效能采用受试者工作特性(ROC)曲线进行评价。**结果**：DWI 图上 13 例病变呈均匀高信号，30 例呈不均匀高信号，4 例呈稍低信号；ADC 图上 37 例病变呈均匀或混杂低信号，10 例呈稍高或高信号；睾丸良、恶性病变之间的 ADC 值差异有统计学意义($P<0.05$)；性索-间质细胞瘤、炎性肉芽肿与恶性非精原细胞瘤两两之间的 ADC 值差异不具有统计学意义($P>0.05$)，精原细胞瘤、淋巴瘤与性索-间质细胞瘤、炎性肉芽肿、恶性非精原细胞瘤两两之间的 ADC 值差异具有统计学意义($P<0.05$)；以 ADC 值$=0.79\times10^{-3}mm^2/s$ 为阈值鉴别诊断睾丸病变的良、恶性并绘制 ROC 曲线，曲线下面积(AUC)为 0.826，敏感度为 100%，特异度为 67.0%，准确度为 76.6%；以 ADC 值$=0.75\times10^{-3}mm^2/s$为阈值鉴别诊断精原细胞瘤与恶性非精原细胞瘤，曲线下面积(AUC)为 0.706，敏感度为 75.0%，特异度为 75.0%，准确度为 75.0%。**结论**：DWI 及其 ADC 值对睾丸病变的术前鉴别诊断有一定价值。

【关键词】 睾丸；肿块；扩散加权成像；表观扩散系数；诊断，鉴别

【中图分类号】R737.21；R445.2 【文献标识码】A 【文章编号】1000-0313(2021)09-1122-05

DOI：10.13609/j.cnki.1000-0313.2021.09.009 开放科学(资源服务)标识码(OSID)：

The value of diffusion-weighted imaging in the differential diagnosis of testicular masses

WANG Jie-huan, WANG Wei-wei, ZHAO Fan, et al. Department of Imaging, Affiliated Hospital of Jining Medical University, Shandong 270029, China

【Abstract】 **Objective**: To explore the value of diffusion weighted imaging (DWI) in quantitative differential diagnosis of testicular masses. **Methods**: 47 cases of testicular masses confirmed by pathology were collected, including 33 malignant cases and 14 benign cases. All cases underwent conventional MRI and DWI, and 27 patients underwent enhanced MRI. Two physicians measured the apparent diffusion coefficient (ADC) in a double-blind manner. Intra-class and inter-class correlation coefficients (ICCs) were used to analyze the consistency of the two measurements. The independent sample t test and one-way ANOVA were used to analyze the difference of ADC value between different lesions. The receiver operating characteristic (ROC) curves was used to evaluate the differential diagnosis efficacy of ADC value. **Results**: On DWI, 13 cases showed homogeneous hyper-intensity, 30 cases showed inhomogeneous hyperintensity, and 4 cases showed slightly hypo-intensity. 37 cases showed homogeneous or inhomogeneous hypo-intensity and 10 cases showed slightly high or high signal intensity on ADC images. The difference of ADC values between benign and malignant testicular masses was statistically significant ($P<0.05$). There was no statistically significant difference in ADC value between sex cord-stromal tumor, inflammatory granuloma and malignant non-seminomas ($P>0.05$). But there was statistically significant difference in ADC value between seminomas, lymphoma and sex cord-stromal tumor, inflammatory granuloma and malignant non-seminomas ($P<0.05$). The area under the ROC

作者单位：272029 山东，济宁医学院附属医院影像科
作者简介：王皆欢(1986－)，男，山东济宁人，硕士研究生，主治医师，主要从事腹部影像诊断工作。
通讯作者：王唯伟，E-mail：1027070940@qq.com
基金项目：2019 年山东省研究生教育优质课程立项建设项目(SDYKC19213)

curve of ADC value for differential diagnosis of the benign and malignant testicular masses was 0.826 with optimal cut-off value of 0.79×10^{-3} mm²/s. The sensitivity, specificity and accuracy were 100%, 67.0% and 76.6%, respectively. The area under the ROC curve of ADC value for differential diagnosis of seminomas and non-seminomas was 0.877 with optimal cut-off values of 0.75×10^{-3} mm²/s. The sensitivity, specificity and accuracy were 75.0%, 75.0% and 75.0%, respectively. **Conclusion**: DWI showed certain value in preoperative differential diagnosis of testicular masses.

【Key words】 Testis; Testicular tumor; Diffusion weighted imaging; Apparent diffusion coefficient; Diagnosis, differentiate

睾丸肿块性质不同，治疗方案和预后差异很大。良性病变多选择保守治疗，而恶性病变以手术治疗为主，其中精原细胞瘤需辅以放疗，而恶性非精原细胞瘤及淋巴瘤以化疗作为辅助治疗方法[1]。临床表现及实验室检查如甲胎蛋白(alpha fetoprotein，AFP)、人绒毛膜促性腺激素(human chorionic gonadotrophin，HCG)等指标对睾丸肿块的术前诊断有所帮助，但缺乏特异性；穿刺活检虽有确诊价值，但其为有创检查并有可能导致肿瘤种植性转移。MRI 软组织分辨力高，对睾丸占位的定位、侵犯范围、病理类型及临床分期的判断有重要价值，国内外学者对此已有诸多研究[2-4]；但影像医师对常规 MRI 征象分析存在较大主观性，因此增加定量鉴别的 MRI 检查方法对临床很有帮助。扩散加权成像(diffusion weighted imaging，DWI)可通过表观扩散系数(apparent diffusion coefficient，ADC)值对肿瘤性病变进行量化鉴别，但国内外文献对于其在睾丸肿块的报道尚少[5-7]。因此，本研究分析 47 例睾丸占位患者的 MRI 平扫及 DWI 影像特点，并探讨 ADC 值对不同病理类型肿块的鉴别诊断价值。

材料与方法

1. 研究对象

收集 2015 年 1 月～2020 年 7 月本院经病理证实的睾丸占位患者 47 例，其中恶性肿瘤 33 例(精原细胞瘤 16 例，恶性非精原细胞瘤 12 例，原发性淋巴瘤 5 例)，良性病变 14 例(性索-间质细胞瘤 5 例，炎性肉芽肿 6 例，成熟畸胎瘤 3 例)，其中 12 例恶性非精原细胞瘤包括混合性生殖细胞肿瘤 5 例，未成熟畸胎瘤 4 例，内胚窦瘤 2 例，胚胎性癌 1 例。病例纳入标准：①原发于睾丸的实性或囊实性肿块；②有完整的 MRI 平扫及 DWI 图像，且图像质量较好；③术前未行放化疗及穿刺活检。病例排除标准：①原发于睾丸的囊性占位；②明确外伤后睾丸血肿的患者；③病理证实睾丸内占位起源于睾丸周围组织或远处转移。

2. 检查方法

MRI 检查采用 Siemens MAGNETOM Verio 3.0T超导型磁共振扫描仪，体部正交线圈，患者取仰卧位，用毛巾夹于大腿根部托起阴囊以减少运动伪影，平扫 FSE 序列扫描参数：T_1WI，TR 500～600 ms，TE 12～18 ms；T_2WI：TR 1800～4000 ms，TE 70～90 ms。脂肪抑制 T_2WI 序列：TR 2000～4500 ms，TE 70～100 ms，激励次数 2；层厚 5 mm，层间距 1 mm，视野 160 mm×160 mm～400 mm×400 mm，矩阵 256×256。MRI 增强扫描对比剂采用 Gd-DTPA，剂量 0.1 mmol/kg，以 2～3 mL/s 的流率经肘静脉推注。DWI 检查扫描参数：TR 300～400 ms，TE 9～15 ms，层厚 5 mm，层间距 1 mm，激励次数 2，矩阵 128×128，视野 160 mm×160 mm～400 mm×400 mm，扩散敏感系数 b 值取 50、1000 s/mm²。本研究 47 例患者均行 MRI 平扫及 DWI 检查，其中 27 例患者行增强 MRI 检查。

3. 图像分析和处理

MRI 常规征象包括 T_2WI 信号均匀征象(瘤内无囊变/坏死、出血即为均匀)、T_2WI 低信号征象(与对侧睾丸实质进行比较，肿瘤实质 T_2WI 信号较低)、囊变/坏死区(T_1WI 低信号、T_2WI 高信号及增强扫描无强化的斑片状区域)、瘤内分隔征(肿瘤内 T_2WI 低信号分隔)、包膜(瘤周 T_2WI 低信号环)。将采集的数据传输至 Siemens 后处理工作站(syngo. via)，以 FS-T_2WI 及 DWI 上高信号区作为参照，于同层面 ADC 图像病灶最大的层面划取 15～20 mm² 感兴趣区(region of interest，ROI)，注意避开坏死、囊变及出血区，由两位经验丰富的主治医师测量 ADC 值 2 次，并计算平均值。

4. 统计学分析

采用 SPSS 17.0 软件进行统计学分析。对于 ADC 值的测量采用组内/组间相关系数(intraclass correlation coefficient，ICC)进行一致性分析，ICC>0.80为一致性较强，0.61～0.80 为一致性良好，0.41～0.60 为一致性一般，0～0.4 为一致性较差；采用 Kolmoforov-Smirnov Z 检验计量资料是否符合正态分布，运用 Levene 检验方差齐性，以均值±标准差($\bar{x}\pm s$)表示。对各分组 ADC 值的两两比较采用独立样本 t 检验及单因素方差分析(One-way ANOVA)，对于

多组肿瘤间的两两比较采用 LSD-t 检验。通过绘制受试者工作特征(receiver operating characteristic, ROC)曲线,计算曲线下面积(area under curve, AUC),运用最大约登指数确定 ADC 值的鉴别诊断阈值,计算敏感度、特异度、阳性预测值、阴性预测值及准确度。以 $P<0.05$ 为差异有统计学意义。

结 果

1. 常规 MRI 表现

精原细胞瘤、淋巴瘤信号均匀,囊变、坏死少见,而恶性非精原细胞瘤、炎性肉芽肿和性索-间质细胞瘤囊变/坏死多见,T_2WI 信号多不均匀;精原细胞瘤多见瘤内分隔;精原细胞瘤、淋巴瘤及炎性肉芽肿的病变周围侵犯征象较非精原细胞瘤、性索-间质细胞瘤多见(表 1、图 1~3)。

2. 不同睾丸肿块的 DWI 表现及 ADC 值差异性分析

两位影像科主治医师对 47 例睾丸占位 ADC 值测量的一致性较好,其中两位医师两次测量的组内相关系数分别为 0.966、0.991,组间相关系数为 0.982。33 例恶性肿瘤呈 DWI 均匀或混杂高信号,在 ADC 图上呈均匀或混杂低信号,ADC 值约(0.76±0.22)×10^{-3} mm^2/s。14 例睾丸良性肿块中,10 例呈 DWI 高或稍高信号,4 例呈低信号,ADC 图上 10 例呈稍高或高信号,4 例呈稍低信号,ADC 值约(1.08±0.29)×10^{-3} mm^2/s,良、恶性病变的 ADC 值差异有统计学意义($t=3.96$, $P=0.001$)。睾丸恶性肿瘤亚分类间的 ADC 值差异亦具有统计学意义($F=5.971$, $P=0.001$),其中淋巴瘤的 ADC 值最小,为(0.54±0.13)×10^{-3} mm^2/s,其次为精原细胞瘤,ADC 值为(0.74±0.19)×10^{-3} mm^2/s,恶性非精原细胞瘤的 ADC 值较精原细胞瘤高,为(0.88±0.22)×

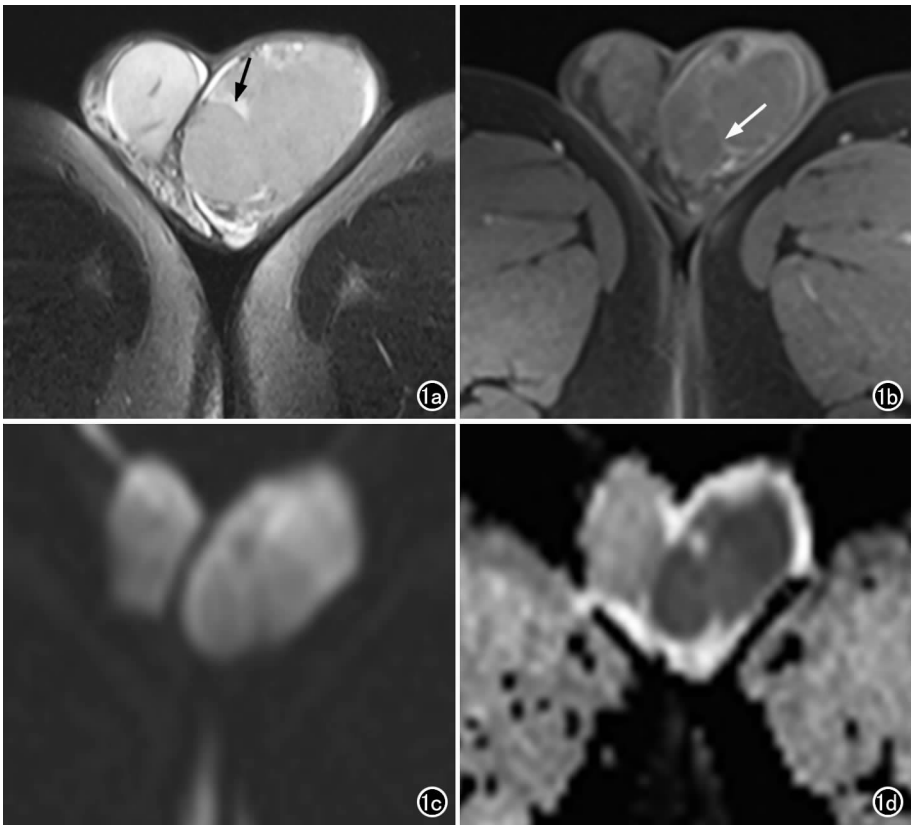

图 1 精原细胞瘤患者,男,39 岁。a) T_2WI 示病灶呈均匀稍低信号,其内见低信号分隔影(箭); b) MRI 增强扫描示低信号分隔强化程度高于周围肿瘤实质(箭); c) DWI 示病灶呈混杂高信号; d) ADC 图示病灶呈混杂低信号,ADC 值约 0.71×10^{-3} mm^2/s。

表 1 睾丸肿瘤患者的临床一般情况及常规 MRI 征象 (例)

指标	精原细胞瘤(n=16)	恶性非精原细胞瘤(n=12)	淋巴瘤(n=5)	炎性肉芽肿(n=6)	性索-间质细胞瘤(n=5)
年龄(岁)	37.2±9.8	23.4±8.2	50.0±4.8	46.2±17.4	29.6±11.1
临床症状					
无痛性肿大	14	11	3	2	4
疼痛	2	1	2	4	1
红肿、发热	0	0	0	4	0
T_2WI 信号均匀	9	2	4	0	0
T_2WI 低信号	10	0	4	0	3
分隔	10	3	0	0	2
囊变/坏死	4	7	0	5	3
包膜(囊壁)	3	6	0	0	1
病灶周围侵犯					
白膜	8	3	3	5	1
睾丸鞘膜	1	2	1	1	0
阴囊	0	0	0	1	0
精索及附睾	1	1	4	2	0

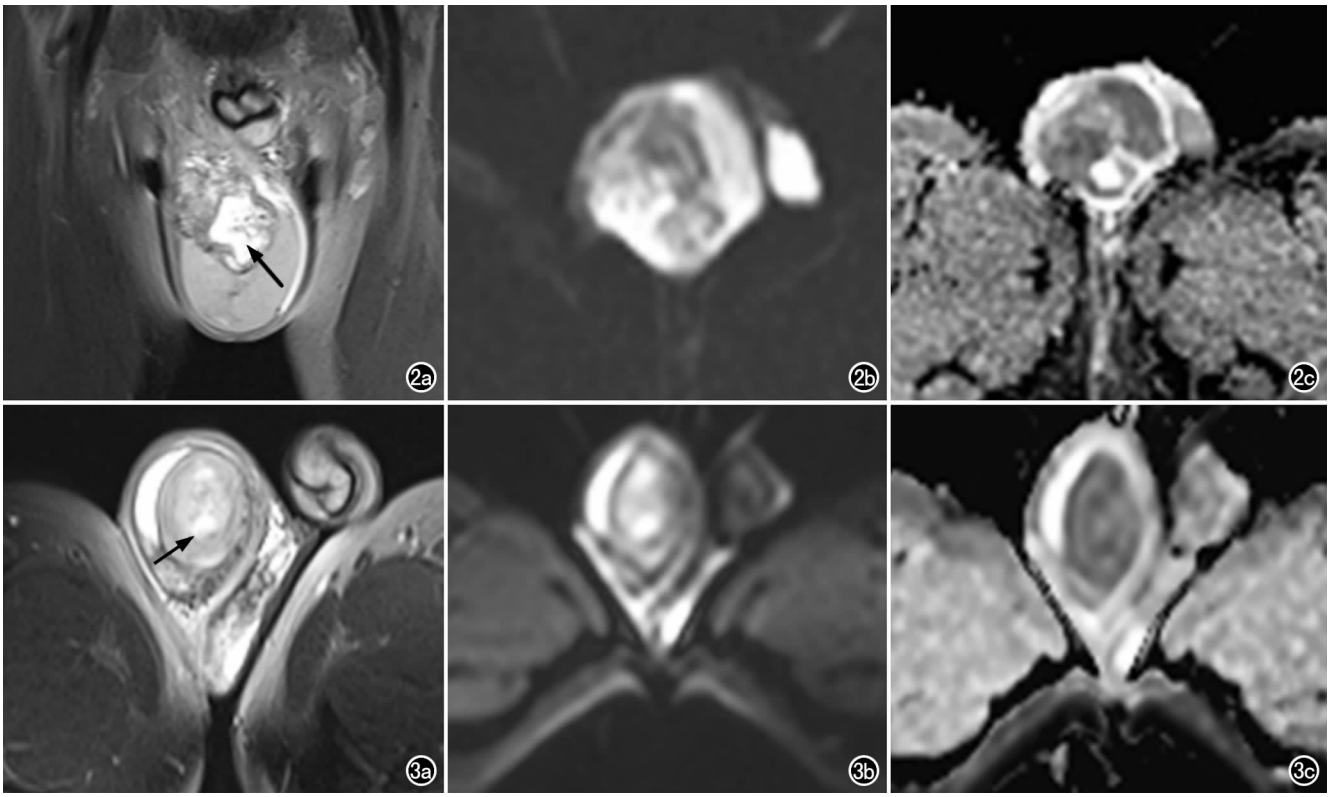

图 2　混合生殖细胞瘤患者，男，28 岁。a)T_2WI 示病灶呈混杂高信号，其内见斑片状坏死区(箭)；b)DWI 示病灶呈混杂高信号；c)ADC 图示病灶呈混杂低信号，实性成分 ADC 值为 $0.81\times10^{-3}mm^2/s$。　**图 3**　炎性肉芽肿患者，男，53 岁。a) T_2WI 示病灶呈混杂高信号，其内见斑片状坏死区(箭)；b)DWI 示病灶呈混杂高信号；c)ADC 图示病灶呈混杂低信号，肿瘤实质区 ADC 值为 $0.90\times10^{-3}mm^2/s$。

$10^{-3}mm^2/s$，性索-间质细胞瘤的 ADC 值高于恶性非精原细胞瘤，为$(0.94\pm0.09)\times10^{-3}mm^2/s$；炎性肉芽肿的 ADC 值最高，为$(0.99\pm0.14)\times10^{-3}mm^2/s$。其中精原细胞瘤、淋巴瘤与其它病变的 ADC 值进行两两比较，差异均有统计学意义($P<0.05$)；而恶性非精原细胞瘤与性索-间质细胞瘤及炎性肉芽肿的 ADC 值进行两两比较，差异均不具有统计学意义($P>0.05$)。

3. ADC 值对睾丸肿块的鉴别诊断效能分析

以 ADC 值作为定量指标鉴别诊断睾丸肿块的良恶性，绘制 ROC 曲线，AUC 为 0.826，95%CI 为 0.711～0.941，当 ADC 值≤$0.79\times10^{-3}mm^2/s$ 时，诊断为恶性占位性病变的敏感度为 100%(14/14)，特异度为 67.0%(22/33)，阴性预测值为 100%(22/22)，阳性预测值为 56%(14/25)，准确度为 76.6%(36/47)(图 4)。ADC 值对精原细胞瘤与恶性非精原细胞瘤亦具有较高的鉴别诊断效能，AUC 为 0.706，95%CI 为0.501～0.910，当 ADC 值≤$0.75\times10^{-3}mm^2/s$ 时诊断为精原细胞瘤的敏感度为 75%(12/15)，特异度为 75%(9/12)，阴性预测值为 69.2%(9/13)，阳性预测值 80%(12/15)，准确度为 75%(21/28)(图 5)。

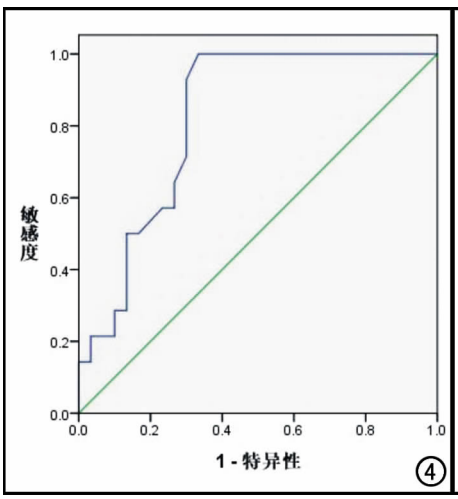

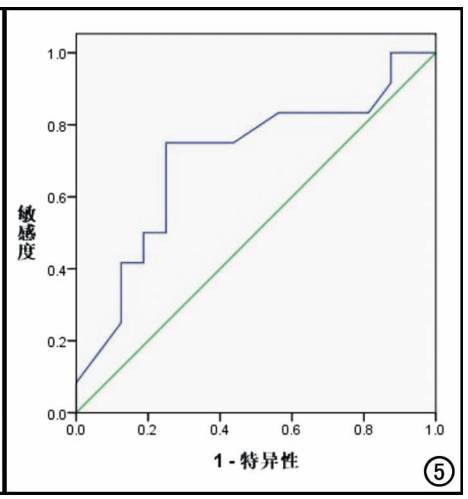

图 4　ADC 值鉴别睾丸良、恶性病变的 ROC 曲线。　**图 5**　ADC 值鉴别睾丸精原细胞瘤与非精原细胞瘤的 ROC 曲线。

讨 论

睾丸肿块病理成分多样，病变的常规 MRI 表现有一定特征性，本研究发现瘤内 T_2WI 低信号征、瘤内分隔以及周围侵犯征象在睾丸恶性肿瘤中较为常见[8,9]；而良性肿瘤边界多清晰，部分病变可有包膜，瘤内信号多不均匀。精原细胞瘤及淋巴瘤细胞排列密实，细胞成分单一，囊变坏死少见，瘤内含水量低于正常睾丸生精细胞，在 T_2WI 上呈均匀低信号，而恶性非精原细胞瘤内成分混杂，囊变坏死多见，瘤内局部含水量高于正常睾丸实质，T_2WI 呈混杂高信号[10-12]。精原细胞瘤呈多结节生长，周围可见纤维间隔[2]，增强扫描分隔强化程度高于肿瘤实质，而恶性非精原细胞瘤及淋巴瘤内分隔少见。良性肿块中性索-间质细胞瘤在 T_2WI 上呈结节状稍低信号，增强扫描早期呈快速明显强化，并可见对比剂延迟廓清。炎性肉芽肿患者可有发热、疼痛的症状，病变常累及睾丸鞘膜或阴囊，信号多不均匀。

本研究运用 ADC 值对睾丸肿块亚分类进行量化鉴别，发现淋巴瘤及精原细胞瘤的平均 ADC 值最低，其次为恶性非精原细胞瘤和性索-间质细胞瘤，最高者为炎性肉芽肿，病理基础为淋巴瘤与精原细胞瘤细胞成分单一，排列紧密，胞浆丰富，弥漫浸润睾丸实质，致细胞外水分子扩散受限明显，ADC 值较低，两者恶性程度均较高，但瘤内水分子扩散受限程度仍有差异；而恶性非精原细胞瘤、性索-间质细胞瘤及炎性肉芽肿的细胞排列较为疏松，相应组织内水分子扩散受限程度低，ADC 值较高，但两两之间差异不具统计学意义。

本研究结果显示，ADC 值对睾丸良、恶性肿块具有较高的鉴别诊断效能，当 ADC$\leqslant 0.79\times10^{-3}$ mm^2/s 时，肿块倾向于恶性，诊断敏感度为 100%，准确度为 76.6%。当 ADC 值取 0.75×10^{-3} mm^2/s 时，对于精原细胞瘤与恶性非精原细胞瘤的鉴别诊断效能最高，诊断敏感度为 75%，准确度为 75%。Tsili 等[13,14]学者建议以 ADC$=0.99\times10^{-3}$ mm^2/s 为阈值鉴别睾丸良、恶性占位，以 ADC$=0.68\times10^{-3}$ mm^2/s 为阈值鉴别精原细胞瘤与恶性非精原细胞瘤，但上述阈值的诊断敏感度均低于本研究。两者阈值差异的首要原因是选取的样本量较小，病变种类有所不同，另外与机器设备类型、参数设置及 ROI 的选取方法不同有关。笔者认为将睾丸恶性肿瘤的 T_2WI 低信号征、瘤内分隔、周围侵犯的常规 MRI 征象与 ADC 值$\leqslant 0.79\times10^{-3}$ mm^2/s相联合，可增强睾丸良恶性肿块的诊断信心。而瘤内分隔、T_2WI 信号均匀性与 ADC$\leqslant 0.75\times10^{-3}$ mm^2/s 相结合，可对精原细胞瘤与恶性非精原细胞瘤进行鉴别。期待在以后的研究中增加睾丸淋巴瘤、性索-间质细胞瘤及炎性病变的样本量，以获得不同类型睾丸肿块更为准确的 ADC 鉴别诊断阈值。

综上所述，DWI 及其 ADC 值可为睾丸良性与恶性肿块、精原细胞瘤与非精原细胞瘤的鉴别诊断提供相关定量依据，同时结合常规 MRI 征象能够提升睾丸肿块亚分类的鉴别诊断信心，值得临床推广。

参考文献：

[1] 简远熙，王家平. 睾丸生殖细胞肿瘤的影像表现与肿瘤标记物及病理对照分析[J]. 临床放射学杂志，2019，38(5)：859-863.

[2] Tsili AC, Giannakis D, Sylakos A, et al. MR imaging of scrotum [J]. Magn Reson Imaging Clin N Am, 2014, 22(2): 217-238.

[3] Tsili AC, Bertolotto M, Rocher L, et al. Sonographically indeterminate scrotal masses: how MRI helps in characterization[J]. Diagn Interv Radiol, 2018, 24(4): 225-236.

[4] Tsili AC, Argyropoulou MI, Giannakis D, et al. MRI in the characterization and local staging of testicular neoplasms[J]. AJR Am J Roentgenol, 2010, 1949(3): 682-689.

[5] 黄梦娜，高雪梅，程敬亮，等. DWI 结合 ADC 值鉴别诊断睾丸生殖细胞瘤[J]. 中国医学影像技术，2017，33(1)：89-92.

[6] Tsili AC, Argyropoulou MI, Giannakis D, et al. Diffusion-weighted MR imaging of normal and abnormal scrotum: preliminary results [J]. Asian J Androl, 2012, 14(4): 649-654.

[7] Pedersen MR, Sloth Osther PJ, Nissen HD, et al. Elastography and diffusion-weighted MRI in patients with testicular microlithiasis, normal testicular tissue, and testicular cancer: an observational study[J]. Acta Radiol, 2019, 60(4): 535-541.

[8] 龙德云，陈国军，陈和平，等. 睾丸附睾病变 MRI 表现及其诊断[J]. 放射学实践，2009，24(6)：664-667.

[9] Tsili AC, Sofikitis N, Stiliara E, et al. MRI of testicular malignancies[J]. Abdom Radiol (NY), 2019, 44(3): 1070-1082.

[10] 邱喜雄，夏军，杜立新，等. 磁共振成像在睾丸肿块中的诊断价值[J]. 中华男科学杂志，2012，18(6)：493-498.

[11] 肖桂卿，张玮，邹松，等. 原发性睾丸淋巴瘤的 CT 和 MRI 评价[J]. 医学影像学杂志，2013，23(11)：1763-1765.

[12] Park SB, Lee WC, Kim JK, et al. Imaging features of benign solid testicular and paratesticular lesions[J]. Eur Radiol, 2011, 21(10): 2226-2234.

[13] Tsili AC, Sylakos A, Ntorkou A, et al. Apparent diffusion coefficient values and dynamic contrast enhancement patterns in differentiating seminomas from nonseminomatous testicular neoplasms [J]. Eur J Radiol, 2015, 84(7): 1219-1226.

[14] Algebally AM, Tantawy HI, Yousef RR, et al. Advantage of adding diffusion weighted imaging to routine MRI examinations in the diagnostics of scrotal lesions[J]. Pol J Radiol, 2015, 80(5): 442-449.

（收稿日期：2020-07-15 修回日期：2020-09-17）