·胸部影像学·

类风湿关节炎相关间质性肺疾病的危险因素分析

王超，雷洁，邱晓晖，章辉庆

【摘要】 **目的：**探讨类风湿关节炎相关性间质性肺疾病(RA-ILD)的 CT 表现与实验室指标之间相关性。**方法：**搜集本院确诊为类风湿性关节炎(RA)并行胸部 CT 检查的患者 178 例，评估肺内间质性病变(ILD)的 CT 征象，搜集患者 RF、ESR、抗环瓜氨酸肽抗体(ACCPA)等实验室结果，分析 CT 征象与实验室指标之间相关性。**结果：**ILD 阳性组 RF、ESR 值[(129.76±62.54)U/mL、(60.22±35.42)mm/h]明显高于阴性组[(103.22±58.46)U/mL、(39.83±28.41)mm/h]，蜂窝、小叶间隔增厚阳性组 RF 值[(148.89±54.45)U/mL、(153.66±58.12)U/mL]明显高于阴性组[(119.41±62.82)U/mL、(118.23±61.90)U/mL]，小叶间隔增厚、淋巴结肿大阳性组 ESR 值[(73.83±30.19)mm/h、(69.67±37.00)mm/h]明显高于阴性组[(51.73±34.65)mm/h、(48.85±32.12)mm/h]，差异有统计学意义(P 均<0.05)。网格影、蜂窝阳性组 ACCPA 值(≥200 U/mL、≥200 U/mL)明显高于阴性组(121.2 U/mL、156.6 U/mL)，而胸膜下线阳性组 ACCPA 值(46.6 U/mL)明显低于阴性组(186.8 U/mL)，差异有统计学意义(P 均<0.05)。IP 患者中，吸烟人数比例(10/82)、ACCPA 值(180.0 U/mL)明显高于非 IP 组(4/96、129.7U/mL)，差异有统计学意义(P 均<0.05)，IP 累及范围评分与 RF、ESR 值呈正相关，差异有统计学意义(P<0.05)。**结论：**吸烟、高 ACCPA 值是 IP 的危险因素，RF、ESR 升高是肺内受累严重程度的危险因素；小叶间隔增厚、淋巴结肿大提示 RA 可能处于活动期，胸膜下线出现提示 RA 可能处于相对静止期。

【关键词】 类风湿性关节炎；间质性肺疾病；体层摄影术，X 线计算机；类风湿因子；抗环瓜氨酸肽抗体

【中图分类号】R814.42；R593.22；R563.19 【文献标识码】A

【文章编号】1000-0313(2021)07-0868-05

DOI：10.13609/j.cnki.1000-0313.2021.07.009 开放科学(资源服务)标识码(OSID)：

Analysis of the risk factors in rheumatoid arthritis-associated interstitial lung disease WANG Chao, LEI Jie, QIU Xiao-hui, et al. Department of Radiology, Bozhou People's Hospital, Anhui 236800, China

【Abstract】 **Objective:** To investigate the correlation between the CT signs and laboratory indexes of rheumatoid arthritis-associated interstitial lung disease(RA-ILD). **Methods:** A total of 178 patients were collected, who were diagnosed as rheumatoid arthritis (RA) and underwent chest CT scan in our hospital. The CT signs of interstitial lung disease (ILD) were evaluated, patients' laboratory results of RF, ESR and ACCPA value were collected, and the correlations between CT signs and laboratory indexes were analyzed. **Results:** The RF and ESR value of patients in ILD positive group (129.76±62.54U/mL、60.22±35.42mm/h) were significantly higher than those in negative group (103.22±58.46U/mL、39.83±28.41mm/h). The RF value of patients in alveolate and interlobular septal thickening positive group (148.89±54.45U/mL、153.66±58.12U/mL) were significantly higher than those in negative group (119.41±62.82U/mL、118.23±61.90U/mL). The ESR value of patients in interlobular septal thickening and lymph node enlargement positive group (73.83±30.19mm/h、69.67±37.00mm/h) were significantly higher than those in negative group (51.73±34.65mm/h、48.85±32.12mm/h), and the differences were statistically significant (all P<0.05). The ACCPA value of patients in reticular shadow and alveolate positive group (≥200U/mL、≥200U/mL) were significantly higher than those in negative group (121.2U/mL、156.6U/mL), while the ACCPA value

作者单位：236800 安徽，亳州市人民医院影像科
作者简介：王超(1990－)，男，安徽合肥人，硕士，主治医师，主要从事胸腹部 CT 影像诊断工作。

of patients in subpleural line positive group (46.6U/mL) was significantly lower than that in negative group (186.8U/mL), and the difference was statistically significant ($P<0.05$). The proportion of smokers (10/82) and the ACCPA value in patients with IP (180.0U/mL) were significantly higher than those without IP (4/96、129.7U/mL), and the differences were statistically significant (both $P<0.05$). The involved extent of IP was positively correlated with RF and ESR value, and the difference was statistically significant ($P<0.05$). **Conclusion**: Smoking and high ACCPA value are the risk factors of IP, and the increased RF and ESR value are the risk factors of the severity of involved extent; interlobular septal thickening and lymph nodes enlargement indicate that RA may be in active stage, and the appearance of subpleural line indicates that RA may be in relative inactive stage.

【Key words】 Rheumatoid arthritis; Interstitial lung disease; Tomography, X-ray computed; Rheumatoid factors; Anti cyclic citrullinated peptide antibody

类风湿关节炎(rheumatoid arthritis, RA)是一种全身性的自身免疫性疾病,以关节受累最为常见,但关节外也可受累,如皮肤、肺、心脏、神经系统等[1-2]。而类风湿关节炎相关性间质性肺疾病(rheumatoid arthritis-associated interstitial lung disease, RA-ILD)因为其肺部改变累及范围较广,并会增加呼吸系统感染的几率,与此同时,RA-ILD 缺乏有效的治疗手段,已受到越来越多的临床医生的关注[1]。

HRCT 是目前诊断 RA-ILD 最常用方法[3],能在疾病早期发现肺组织更细微的结构异常,现已取代病理活检[4]。有报道指出,RA 患者中抗瓜氨酸肽抗体(anti citrullinated peptide antibody, ACPA)阳性者发生 ILD 的风险较高[5],这说明一些实验室指标与 ILD 存在相关性,本研究将分析 RA-ILD 患者的肺部 CT 表现与实验室指标之间的相关性。

材料与方法

1. 一般资料

搜集本院 2017 年 3 月—2020 年 2 月临床确诊的 RA 患者 178 例,其中男 28 例,女 150 例,年龄 34～79 岁,平均年龄(56.06±12.12)岁。患者在就诊期间均行胸部 CT 平扫检查,并在前后 2 天内行类风湿因子(rheumatoid factor, RF)、血沉(erythrocyte sedimentation rate, ESR)、抗环瓜氨酸肽抗体(anti cyclic citrullinated peptide antibody, ACCPA)等实验室检查。

2. 仪器与方法

采用 Siemens Somatom Definition Flash 双源 CT 行胸部 CT 扫描。患者取仰卧位,于深吸气末屏气状态下扫描,扫描范围从肺尖至肺底部。管电压 120 kVp,管电流 285 mAs,层厚 5 mm,层间距 5 mm,重建层厚 1 mm。并搜集患者患病时长(自首发症状之日起计算)、有无主动吸烟史、RF、ESR、ACCPA 等相关信息。

3. CT 图像分析

由三名高年资医师在 PACS 系统上共同阅片,对每位患者的胸部 CT 图像进行评估,最终结果遵循少数服从多数原则。评估内容:①有无磨玻璃影、网格影、蜂窝、支气管扩张、小叶间隔增厚、肺气肿、实变、胸膜增厚、胸膜下线、胸膜下结节、马赛克灌注、空气潴留、纵隔/腋下淋巴结肿大(短径>8 mm 为淋巴结肿大[6])等,并根据其 CT 表现作出是否为间质性肺炎(interstitial pneumonia, IP)的诊断,并将其分为 IP 阳性组和 IP 阴性组[7];②对肺内磨玻璃影、网格影及蜂窝累及范围所占全肺容积进行量化评分,评分标准:0 分,0%;1 分,1%～5%;2 分,6%～25%;3 分,26%～50%;4 分,51%～75%;5 分,>75%[8]。

4. 统计学分析

采用 SPSS 17.0 统计分析软件,计量资料均采用 $\bar{x}\pm s$ 表示。两组间正态分布定量资料采用两独立样本 t 检验,非正态分布定量资料采用秩和检验,定性资料采用 χ^2 检查,采用 Spearman 相关性分析分析 IP 阳性组患者肺部累及范围评分与实验室指标及临床资料的相关性。以 $P<0.05$ 为差异有统计学意义。

结 果

本组 178 例 RA 患者中,131 例肺内存在间质性改变(图 1),其中磨玻璃影 11 例,网格影 72 例,蜂窝 24 例,支气管扩张 19 例,小叶间隔增厚(图 2)25 例,肺气肿 8 例,实变 4 例,胸膜增厚 16 例,胸膜下线(图 3)18 例,胸膜下结节 26 例(其中 4 例出现坏死空洞),马赛克灌注 11 例,空气潴留 13 例,纵隔/腋窝淋巴结肿大 50 例,47 例胸部 CT 表现为阴性。在 131 例肺内阳性病例组中 RF、ESR 值[(129.76±62.54)U/mL、(60.22±35.42)mm/h]明显高于 47 例阴性组[(103.22±58.46)U/mL、(39.83±28.41)mm/h],差异有统计学意义($t=2.392$, $P=0.018$; $t=3.662$, $P<0.001$),而两组间 ACCPA 值差异无统计学意义($Z=-1.354$, $P=0.176$)。在所有间质性病变中,蜂窝、小

叶间隔增厚阳性组 RF 值明显高于阴性组，差异有统计学意义（$t=2.040$，$P=0.043$；$t=2.567$，$P=0.011$）；小叶间隔增厚、纵隔/腋窝淋巴结肿大阳性组 ESR 明显高于阴性组，差异有统计学意义（$t=2.874$，$P=0.005$；$t=3.528$，$P=0.001$）；网格影、蜂窝阳性组 ACCPA 值明显高于阴性组，差异有统计学意义（$Z=-2.576$，$P=0.010$；$Z=-2.239$，$P=0.025$），而胸膜下线阳性组 ACCPA 值明显低于阴性组，差异有统计学意义（$Z=-2.642$，$P=0.008$），余间质性改变与阴性组间 RF、ESR、ACCPA 差异无统计学意义（P 均>0.05），见表 1。另外，本组 4 例胸膜下结节伴空洞形成的病例 RF、ESR 及 ACCPA 值均明显升高（图 4）。

178 例 RA 患者中，IP 阳性组 82 例，其中肯定性寻常型间质性肺炎（usual interstitial pneumonia，UIP）22 例（图 5），可能为 UIP 50 例，非特异性间质性肺炎（nonspecific interstitial pneumonia，NSIP）9 例（图 6），UIP 合并 NSIP 1 例，IP 阴性组 96 例。阳性组吸烟人数比例、ACCPA 值明显高于阴性组，差异有统

表 1 肺部 CT 征象（阳性/阴性）与 RF、ESR、ACCPA 之间的关系

CT 征象/分组	RF (U/mL)	t	P	血沉 (mm/h)	t	P	ACCPA (U/mL)	Z	P
磨玻璃影		1.634	0.104		1.971	0.051		−1.695	0.090
阳性组	152.89±49.40			75.80±37.30			≥200		
阴性组	120.34±61.67			53.56±34.34			163.9		
网格影		0.201	0.841		0.392	0.287		−2.576	0.010
阳性组	124.34±61.97			58.60±33.35			≥200		
阴性组	122.34±63.08			52.54±35.78			121.2		
蜂窝		2.040	0.043		0.475	0.638		−2.239	0.025
阳性组	148.89±54.45			57.73±27.95			≥200		
阴性组	119.41±62.82			54.54±35.91			156.6		
小叶间隔增厚		2.576	0.011		2.874	0.005		−1.116	0.264
阳性组	153.66±58.12			73.83±30.19			≥200		
阴性组	118.23±61.80			51.73±34.65			161.3		
支气管扩张		1.344	0.181		1.663	0.098		−0.800	0.424
阳性组	141.80±71.79			68.18±33.17			≥200		
阴性组	120.88±61.09			53.37±34.81			163.2		
肺气肿		0.280	0.780		−1.335	0.210		−0.825	0.409
阳性组	129.64±68.50			47.57±13.33			≥200		
阴性组	122.88±62.39			55.34±35.51			166.4		
胸膜增厚		1.905	0.059		1.825	0.070		−0.610	0.542
阳性组	151.20±73.01			70.46±35.88			174.4		
阴性组	120.15±60.72			53.34±34.45			166.4		
胸膜下线		1.036	0.302		0.511	0.610		−2.642	0.008
阳性组	138.02±75.65			58.94±37.21			46.6		
阴性组	121.46±60.82			54.47±34.63			186.8		
胸膜下结节		1.583	0.115		1.583	0.115		−0.134	0.894
阳性组	141.29±56.28			59.04±28.36			≥200		
阴性组	119.93±63.12			54.29±35.89			151.8		
马赛克灌注		0.184	0.854		1.798	0.074		−0.564	0.572
阳性组	126.52±84.13			75.11±42.28			139.1		
阴性组	122.93±60.96			53.76±34.12			177.1		
空气潴留		0.400	0.690		0.199	0.842		−0.938	0.348
阳性组	130.12±57.93			56.92±38.54			100.1		
阴性组	122.62±62.93			54.83±34.66			179.7		
淋巴结肿大		1.351	0.179		3.528	0.001		−0.182	0.856
阳性组	133.39±69.39			69.67±37.00			167.7		
阴性组	118.97±59.17			48.85±32.12			180.6		

注：ACCPA 值为非正态分布，其数值为其中位数。

表 2 两组间临床病史及实验室检查对比情况

临床资料	阳性组	阴性组	$\chi^2/t/Z$ 值	P
性别（男/女）	16/66	12/84	$\chi^2=1.640$	0.221
吸烟史（例）	10(10/82)	4(4/96)	$\chi^2=3.934$	0.047
病程时长（年）	9.97±11.08	7.93±9.56	$Z=-1.497$	0.134
RF(U/mL)	125.78±62.51	120.82±62.65	$t=0.507$	0.613
血沉(mm/h)	60.54±33.69	50.23±35.30	$t=1.858$	0.065
ACCPA(U/mL)	180.0	129.7	$Z=-2.871$	0.004

注：ACCPA 值为非正态分布，其数值为其中位数

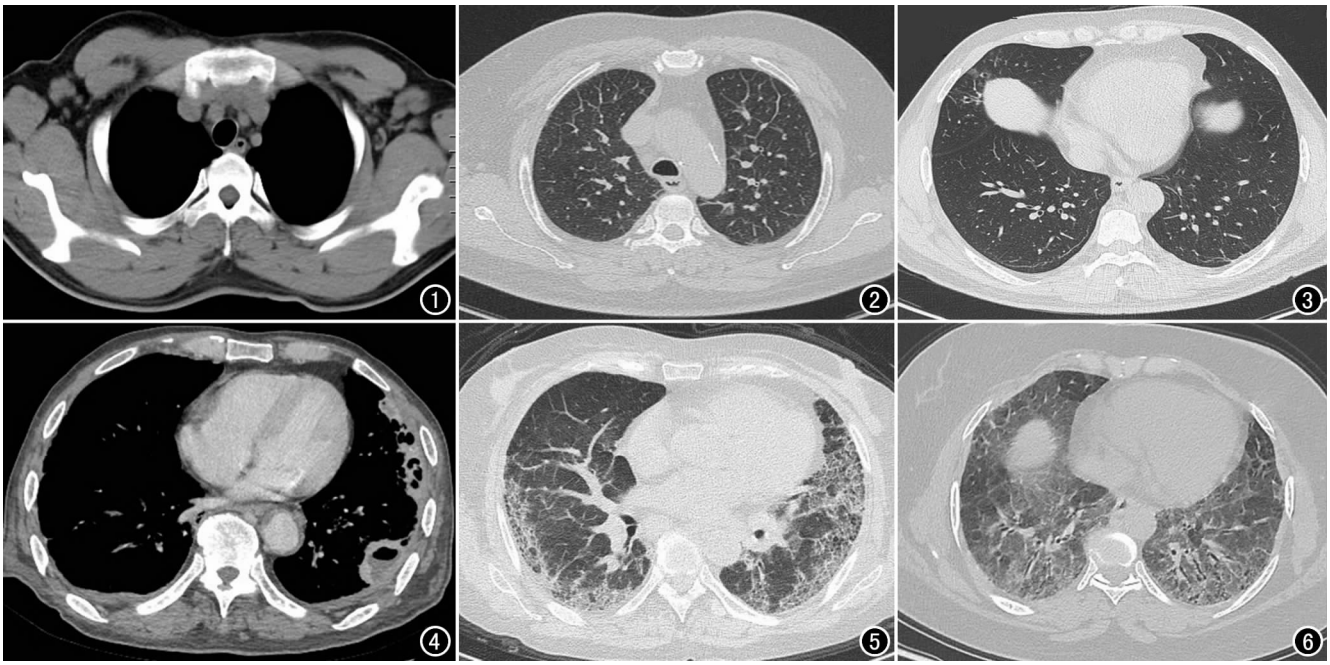

图 1　双侧腋下多发肿大淋巴结(箭),左、右侧淋巴结最大者大小分别约 22 mm×12 mm、20 mm×11 mm,边界清晰,密度均匀,淋巴门结构存在。　**图 2**　双肺上叶小叶间隔增厚(箭),局部围成多边形结构。　**图 3**　右肺下叶胸膜下线(箭)。　**图 4**　左肺下叶胸膜下类风湿结节(箭),其内伴坏死、空洞形成。RF 282.03 U/mL,ESR 106 mm/h,ACCPA≥200 U/mL。　**图 5**　双肺多发网格状、蜂窝状高密度影,以双肺胸膜下为著,CT 诊断为肯定性 UIP。　**图 6**　双肺弥漫性磨玻璃样高密度影,局部呈蜂窝状改变,沿胸膜下及支气管周围分布,邻近细支气管牵引性扩张,CT 诊断为 NSIP。

计学意义($\chi^2=3.934$,$P=0.047$;$Z=-2.871$,$P=0.004$),而两组间患者性别、病程时长、RF 和 ESR 差异无统计学意义(P 均>0.05),见表 2。

82 例 IP 阳性组患者中,肺内累及范围评分为 1～5 分者分别为 52、16、8、3、1 例,累及范围评分与 RF、ESR 值呈正相关($r_s=0.383$,$P=0.001$;$r_s=0.238$,$P=0.047$),而累及范围评分与病程时长、ACCPA 没有显著相关性($r_s=0.041$,$P=0.719$;$r_s=0.054$,$P=0.642$)。

讨　论

RA 常见的间质性肺损害包括间质性肺炎、间质纤维化、肺血管炎、类风湿结节、肺动脉高压等[9],其 RA 相关肺损害在不同报道中差异较大,一些报告中出现率为 7%～20%,部分报道则高达 60%～80%[10-11],本研究中,肺部损害出现率高达 73.6%(131/178),与后者结论相一致。这可能与不同研究者对 RA-ILD 的定义存在偏差有关(如较轻微的胸膜下网格影是否为肺部受累),另外,部分患者并无临床症状,但存在影像学或肺功能异常,从而导致在病例搜集过程中出现偏差。

RA-ILD 除了 UIP、NSIP 包含的网格影、蜂窝、牵引性支气管扩张及磨玻璃影等征象以外,常合并其它间质性改变,如类风湿结节、小叶间隔增厚、胸膜下线、胸膜增厚等[12]。网格影其解剖学改变为小叶内间隔增厚,胸膜下线表现为胸膜下并平行于胸膜的弧形高密度影[13]。网格影与胸膜下线为肺泡萎陷和纤维化所致,而小叶间隔、胸膜增厚则为淋巴细胞或淋巴滤泡浸润所致[14]。本研究中网格影最为常见,出现率为 40.4%(72/178),胸膜下线、小叶间隔增厚及胸膜增厚的出现率分别为 10.1%(18/178)、14.0%(25/178)、9.0%(16/178),均明显低于网格影。RA 可累及气道,表现为支气管扩张,可伴有慢性炎症和闭塞性细支气管炎,进而继发空气潴留、马赛克灌注。但本研究中空气潴留、马赛克灌注出现率较低(分别为 7.3%、6.2%),可能与吸气相采集图像有关(呼气末最明显)。类风湿结节是 RA-ILD 的特征性表现,其多位于胸膜下,大小数毫米至数厘米不等,可单发或多发,部分中央可出现坏死空洞[2,15],但较小的类风湿结节(直径数 mm)与肺内慢性感染所致的小结节常不易鉴别,对诊断造成困难。但当胸膜下结节中央出现空洞,结合 RA 相关病史则能较明确诊断。

既往研究表明,男性、吸烟的 RA 患者更容易出现 RA-ILD[16],RA 患者会同时出现 RF、ESR、ACCPA 等升高[17]。本研究中,RA-ILD 的出现与性别及是否吸烟不相关,但在出现 UIP/NSIP 的患者中,吸烟患

者的比例明显高于无 UIP/NSIP 的患者，这说明，吸烟可能是出现 IP 的危险因素，但并不是其它的间质性改变（如支气管扩张、小叶间隔增厚等）的危险因素。

本研究中，UIP/NSIP 阳性组 ACCPA 值明显高于阴性组，但胸膜下线阳性组 ACCPA 值则明显低于阴性组，这说明，当 ACCPA 升高时，肺内出现 UIP/NSIP 的风险增加，与 Zhu 等[5]的结论相一致，相反，当胸膜下线的形成则可能提示 RA 趋于稳定，不易进展为 IP。纵隔/腋下淋巴结肿大在 RA 患者中较为常见，CT 表现为多发软组织密度肿块，边界清晰，形态规则，其内密度均匀，正常淋巴门结构存在。本研究中，纵隔/腋下淋巴结肿大者 ESR 明显升高，另外，小叶间隔增厚阳性组 RF、ESR 值明显高于阴性组，这说明，小叶间隔增厚及淋巴结肿大提示 RA 可能处于活动期。类风湿结节的出现常提示 RA 处于活动期，活动期过后结节可消退[2]。本研究中，4 例胸膜下结节合并坏死空洞，其 RF、ESR 及 ACCPA 值均明显升高，这说明类风湿结节合并坏死空洞时，提示 RA 处于活动期，与上述观点相一致。最后，UIP/NSIP 肺内累及范围与 RF、ESR 呈正相关，而与病程时长、ACCPA 等无相关性，提示 RF、ESR 的升高可能是肺部受累严重程度的危险因素。

综上所述，吸烟、高 ACCPA 是出现 IP 的危险因素，RF、ESR 升高是肺部受累严重程度的危险因素；当小叶间隔增厚、纵隔/腋下淋巴结肿大时，则提示 RA 可能处于活动期，而胸膜下线出现则提示 RA 可能处于相对平稳期。总之，胸部 CT 对 RA-ILD 的病情判断有重要价值。

参考文献：

[1] Duarte AC, Porter JC, Leandro MJ. The lung in a cohort of rheumatoid arthritis patients-an overview of different types of involvement and treatment[J]. Rheumatology, 2019, 58(11): 2031-2038.

[2] 何善智，丁菱，王敏，等. 类风湿关节炎合并肺部类风湿结节的危险因素分析[J]. 实用医学杂志，2017，33(10)：1665-1668.

[3] Wu EK, Ambrosini RD, Kottmann RM, et al. Reinterpreting evidence of rheumatoid arthritis-associated interstitial lung disease to understand etiology[J]. Curr Rheumatol Rev, 2019, 15(4): 277-289.

[4] Franquet T, High-resolution CT of lung disease related to collagen vascular disease[J]. Radiol Clin North Am, 2001, 39(6): 1171-1187.

[5] Zhu J, Zhou Y, Chen XG, et al. A meta-analysis of the increased risk of rheumatoid arthritis-related pulmonary disease as a result of serum anticitrullinated protein antibody positivity[J]. J Rheumatol, 2014, 41(7): 1282-1289.

[6] Ying M, Ahuja A, Brook F. Gray scale and power Doppler sonography of normal cervical lymph nodes: comparison between Chinese and white subjects[J]. J Ultrasound Med, 2002, 21(1): 59-65.

[7] Travis WD, Costabel U, Hansell DM, et al. An official American Thoracic Society/European Respiratory Society statement: Update of the international multidisciplinary classification of the idiopathic interstitial pneumonias[J]. Am J Respir Crit Care Med, 2013, 188(6): 733-748.

[8] Park WH, Kim SS, Shim SC, et al. Visual assessment of chest computed tomography findings in anti-cyclic citrullinated peptide antibody positive rheumatoid arthritis: is it associated with airway abnormalities? [J]. Lung, 2016, 194(1): 97-105.

[9] Olson AL, Swigris JJ, Sprunger DB, et al. Rheumatoid arthritis-interstitial lung disease-associated mortality[J]. Am J Respir Crit Care Med, 2011, 183(3): 372-378.

[10] Spagnolo P, Lee JS, Sverzellati N, et al. The lung in rheumatoid arthritis: focus on interstitial lung disease[J]. Arthritis Rheumatol, 2018, 70(10): 1544-1554.

[11] Duarte AC, Sousa S, Cordeiro A, et al. FRI0138 Lung involvement in rheumatoid arthritis-a portuguese reality[J]. Annals Rheumatic Dis, 2017, 76(2): 533.

[12] 杜永库，窦科妮，杨君，等. 类风湿关节炎合并肺间质病变的 HRCT 诊断[J]. 实用放射学杂志，2015，31(12)：1953-1955.

[13] 赵宝英，耿昶，邓宝忠，等. 类风湿性关节炎肺部 HRCT 与呼吸道症状的关系[J]. 放射学实践，2006，21(8)：778-780.

[14] 周舒畅，王玉锦，胡琼洁，等. RSNA 胸部影像学[J]. 放射学实践，2019，32(1)：8-15.

[15] Chansakul T, Dellaripa PF, Doyle TJ, et al. Intra-thoracic rheumatoid arthritis: imaging spectrum of typical findings and treatment related complications[J]. Eur J Radiol, 2015, 84(10): 1981-1991.

[16] 陈慕芝，付强，扶琼，等. 117 例类风湿关节炎患者肺间质病变临床特点及危险因素研究[J]. 上海交通大学学报（医学版），2016，36(3)：359-363.

[17] 陈进伟，吴佩君，谢希，等. 类风湿关节炎合并肺间质病变的临床特点[J]. 临床内科杂志，2010，27(8)：554-556.

（收稿日期：2020-06-03 修回日期：2020-09-12）