·胸部影像学·

胸部体检人群气管憩室变化的 MSCT 随访观察

贺新华，曹和涛

【摘要】 **目的**：随访观察胸部体检人群气管憩室(TD)的 MSCT 表现变化，探讨其机制及意义。**方法**：搜集行胸部 CT 健康体检及 MSCT 随访复查的 78 例 TD 患者，对比观察憩室大小、分隔、憩室气管间隔(DTS)、憩室气管间气瘘管(AFDT)、气管指数(TI)及肺大泡改变。**结果**：TD 位于气管右侧 75 例，左侧 3 例。随访复查显示 TD 体积增大者明显多于 TD 体积缩小者(χ^2 值=4.51，$P<0.05$)；首次检查和随访复查中，TD 体积增大组与缩小组间的 TD 体积比较差异均有统计学意义(t 值分别为 4.35、5.72，$P<0.05$)。24 例出现分隔，6 例增粗，3 例变细，11 例变形。41 例 DTS 宽度、长短或弯弧形态发生变化；首次检查和随访复查中，DTS 宽度增大组与缩小组间的 DTS 宽度比较差异均有统计学意义(t 值分别为 4.23、4.87，$P<0.05$)。29 例(37.18%)显示 AFDT，复查消失 9 例，再现 5 例，走向变化 17 例。AFDT 倾斜角随访变化量矢状面明显大于横轴面($t=6.35$，$P<0.05$)。32 例 CTVE 显示内口，最多者 5 个，随访消失 3 个，增多 5 个。44 例 TI 比值增大患者中，31 例 TD 增大，28 例 DTS 变薄，32 例 AFDT 形态走向发生变化，5 例 TD 伴感染表现，6 例新出现肺大泡。**结论**：TD 形态和结构随访均可发生变化，关注 TD 变化有助于协同评估肺功能变化，对临床具有一定指导价值。

【关键词】 气管憩室；体层摄影术，X 线计算机；体检；复查；随访

【中图分类号】R562.1；R814.42 【文献标志码】A 【文章编号】1000-0313(2021)01-0082-06

DOI：10.13609/j.cnki.1000-0313.2021.01.016 开放科学(资源服务)标识码(OSID)：

Follow-up observation of trachea diverticulum changes by MSCT in patients undergoing chest physical examination HE Xin-hua, CAO He-tao. Department of Medical Imaging, Rugao People's Hospital of Jiangsu Province, Jiangsu 226500, China

【Abstract】 **Objective**: To observe the changes of tracheal diverticulum (TD) by MSCT under chest physical examination in a follow-up study, and to explore the mechanism and implication of the changes. **Methods**: The MSCT features of 78 cases diagnosed with TD by health check-up were collected. Diverticulum size, separation, diverticulum trachea interval (DTS), aerated fistula between diverticulum and trachea (AFDT), trachea index (TI) and changes of pulmonary alveoli were analyzed. **Results**: Seventy-five TD were on the right side of trachea, 3 on the left. There were more cases having increased TD volume during the follow-up than the cases with reduced TD volume ($\chi^2=4.51$, $P<0.05$). There were significant differences of TD mean volume between volume increased group and reduced group at baseline and follow-up check-up ($t=4.35, 5.72$, $P<0.05$). Among 78 TD cases, 24 cases had space inside, 6 had space enlargement, 3 had thinner space, and 11 had deformation during the follow-up. The width, length or curved shape of DTS changed in 41 cases. There were significant differences of width of DTS between volume increased group and reduced group at baseline and follow-up check-up ($t=4.23, 4.87$, $P<0.05$). AFTD was shown in 29 cases (37.18%). At follow-up check-up, AFTD disappeared in 9 cases, reappeared in 5 and direction changed in 17. During the follow-up, the change of slant angle in sagittal position of AFTD was significantly greater than it in cross position ($t=6.35$, $P<0.05$). The inlet of TD appeared in 32 cases with CTVE. At most there were 5 inlets for one case. Inlet disappeared in 3 cases and number of inlets increased in 5 cases at follow-up check. Among 44 cases with increased ratio of TI, 33 cases had increased TD volume, 28 had thinned width of DTS, 32 had morpgologic trend changes of AFDT, 5 had infection accompanied, and 6 had new onset pulmonary

作者单位：226500 江苏，如皋市人民医院医学影像科(贺新华)；226001 江苏，南通大学附属医院医学影像科(曹和涛)
作者简介：贺新华(1972－)，男，江苏如皋人，副主任医师，主要从事 CT 和 MRI 诊断工作。
通信作者：曹和涛，E-mail：caohetao123@126.com

bullae. **Conclusions**: The morphological and structural changes of TD were observed during the follow-up. Paying attention to the changes of TD in check-up report is helpful to evaluate the changes of pulmonary function, and has a certain guiding significance for clinical practice.

【Key words】 Tracheal diverticulum; Tomography, X-ray computer; Physical examination; Review; Follow up

气管憩室(tracheal diverticulum,TD)临床并不少见,CT 为其主要检测诊断手段。随着人们生活水平提高、健康意识增强及医疗条件改善,胸部 CT 体检日益普及,TD 检出率不断提高。由于胸部 CT 体检的关注重心在肺,TD 在体检报告中往往仅被提及,几乎无人观察探讨其形态随访中的变化及意义,有关 TD 随访变化多为个案报道[1-5]。本文对我院及南通大学附属医院的胸部健康体检 TD 随访结果进行对比分析,观察 TD 的形态和结构变化,并对其可能机制及意义进行探讨。

材料与方法

1.病例资料

在 PACS 高级查询系统搜索我院及南通大学附属医院 2018 年 1 月－2019 年 12 月胸部健康体检患者的 MSCT 复查资料,搜集两次及以上检查诊断为 TD 的患者 78 例,其中男 49 例,女 29 例,年龄 28～79 岁,平均(56.7±24.5)岁。肺纵隔主要异常征象包括慢性炎症 12 例,间质性炎症 27 例,纤维化病灶 53 例,支气管扩张 19 例,肺大泡 21 例,钙化灶 27 例,胸膜肥厚及粘连 19 例,主动脉冠状动脉粥样硬化 28 例。

2.检查方法

所有患者均行 MSCT 平扫,采用 Siemens Somatom Sensation 64、Philips Brilliance 64 或 Philips Brilliance 256i CT 扫描仪,层厚 6 mm,螺距 1,准直 0.625～0.750 mm。扫描参数:140 kV,120 mA,视野 35 cm×35 cm。先在深吸气末扫 Topogram 像,然后设置扫描范围为肺尖到肾上部(约第 11～12 后肋),再在深吸气末行螺旋扫描,在 PACS 上获取容积数据,采用肺纵隔 MPR 及气管 CT 仿真内窥镜(computed tomography virtual endoscopy,CTVE)等技术进行图像后处理,CTVE 观察 smooth 值取－500～－100,MPR 测量 TD 径线窗宽－1600 HU,窗位－600 HU。

3.图像测量与评价

由两位经验丰富的高年资医生独立观察、分析图像,意见不一致时经协商达成一致。采用机载 CTVE 导航技术调整视角和视距获得 TD 毗邻气管表面影像,观察有无缺损或龛影并作比较。采用机载软件测量 TD 气体体积。在 TD 最大横截面层面测量 TD 与气管间最小间隔(diverticulum tracheal septum,DTS)。在薄层横轴面和多方位 MPR 观察憩室气管间气瘘管(aerated fistula between the diverticulum trachea,AFDT)走行、充气状况及 TD 内分隔情况。在横轴面测量 AFDT 长轴与水平面右侧方向夹角,在矢状面测量 AFDT 长轴与冠状面足侧方向夹角。在横轴面主动脉弓上缘 1 cm 水平测量气管最大前后径(anteroposterior diameter,APD)和最大横径(transverse diameter,TRD),气管指数(trachea index,TI)的计算公式为 TI＝TRD/APD。最后注意观察肺部有无异常征象,特别是其变化情况及有无新征象出现。

4.统计学分析

采用 SPSS 20.0 软件进行统计学分析。两位医师对图像的评价行 Kappa 一致性检验,K＜0.4 为一致性差,0.4≤K＜0.75 为一致性一般,K≥0.75 为一致性良好。随访前、后 TD 体积、DTS 宽度变化及 AFDT 横轴面或矢状面走向变化的比较采用 t 检验。TD 体积、DTS 宽度、AFDT 变化例数与 TI 关系采用 χ^2 检验。以 $P<0.05$ 为差异有统计学意义。

结　果

1.检出情况

胸部健康体检检出 TD 并行复查的患者共 78 例,其中间隔 1 年复查 41 例,2 年 23 例,3 年 14 例。病灶位于右侧 75 例(96.15%),左侧 3 例(3.85%)。复查较首次检查 TD 体积增大组与缩小组患者的平均年龄分别为(65.7±28.5)岁和(56.2±21.8)岁,差异有统计学意义($t=5.67$,$P<0.05$);DTS 宽度增大组与缩小组患者的平均年龄分别为(58.1±24.5)岁和(64.4±26.2)岁,差异有统计学意义($t=5.21$,$P<0.05$)。除 1 例复查患者有反复咳嗽、咽喉部不适症状外,其他患者无明显特殊症状。

2.一致性检验

在 TD 体积、DTS 宽度、TI、AFDT 倾斜角度测量及其 CTVE 内口、TD 分隔变化等分析指标上,两位医师间一致性评价的 K 值分别为 0.78、0.75、0.76、0.86 和 0.74,一致性均为良好。

3.TD 表现

本组 78 例 TD 基本表现为气管旁气囊影,借 AFDT 与气管相通。气囊单发 59 例,多发 19 例,其中单个气囊 33 例,2 个气囊 21 例,3 个气囊 18 例,4 个

气囊 6 例，仅 3 例位于气管左侧。24 例表现为囊内分隔，多纤细清晰，1 例粗厚模糊。气囊多较小，最小者表现为气管壁裂缝状改变。薄层横轴面 29 例 AFTD 显示清晰，显示率为 37.18%(29/78)。多发气囊多显示独立 AFTD，CTVE 清晰显示其内口，多呈卵圆形，1 例气囊多发者，其中 1 个 AFTD 侧壁再现缺口。DTS 均较薄，主要呈凹面向气管弯曲状和平直状，少数呈凹面向 TD 弯曲状。

4.TD 随访变化

TD 体积变化：本组 78 例 TD 体积大小的平均值首次检查为(348.7±122.5)mm^3，复查随访为(361.7±126.8)mm^3，差异无统计学意义($t=2.37$，$P>0.05$)。复查较首次检查 TD 体积增大 49 例(增大组)，缩小 29 例(缩小组)，增大组与缩小组的 TD 体积变化例数差异有统计学意义($\chi^2=4.51$，$P<0.05$)；增大组 TD 形态饱满，随访 TD 体积增大，形态更饱满光滑或半月形变卵圆形、半圆形变类圆形(图 1)，缩小组反之(图 2)。增大组中首次检查与复查的 TD 体积比较差异无统计学意义($t=2.66$，$P>0.05$)，缩小组中首次检查与复查的 TD 体积比较差异亦无统计学意义($t=1.85$，$P>0.05$)；但在首次检查和复查中，增大组与缩小组间的 TD 体积比较差异均有统计学差异(P 值均<0.05，表 1)。

表 1 首次检查与复查的 TD 体积比较 (mm^3)

组别	增大组	缩小组	t 值	P 值
首次检查	344.7±121.6	326.7±118.2	4.35	<0.05
随访复查	352.7±126.1	316.4±117.9	5.72	<0.05

TD 结构变化：24 例出现分隔(图 2)，增粗 6 例，变细 3 例，变形 11 例，部分分隔连续性中断 2 例。29 例显示 AFDT，复查消失 9 例，再现 5 例(图 3)，充气增多 3 例，变形 14 例。横轴面或矢状面 AFDT 走向改变 21 例(图 4、5)，横轴面上 AFDT 长轴与水平面右侧方向夹角及其矢状面与冠状面足侧方向夹角测量首次检查与复查随访的变化情况见表 2。

表 2 AFDT 横轴面和矢状面走向变化 (°)

组别	横轴面	矢状面	t 值	P 值
首次检查	39.2±18.5	44.5±22.1	2.62	>0.05
随访复查	43.7±21.9	56.3±24.2	2.51	>0.01
变化量	|11.6±6.7|	|21.7±11.5|	6.35	<0.05

无论首次检查还是复查随访，横轴面与矢状面倾斜角比较差异均无统计学意义(P 值均>0.05)，但两次检查矢状面倾斜角变化量显著大于横轴面，差异有统计学差异($P<0.05$)。32 例 CTVE 显示 AFDT 内

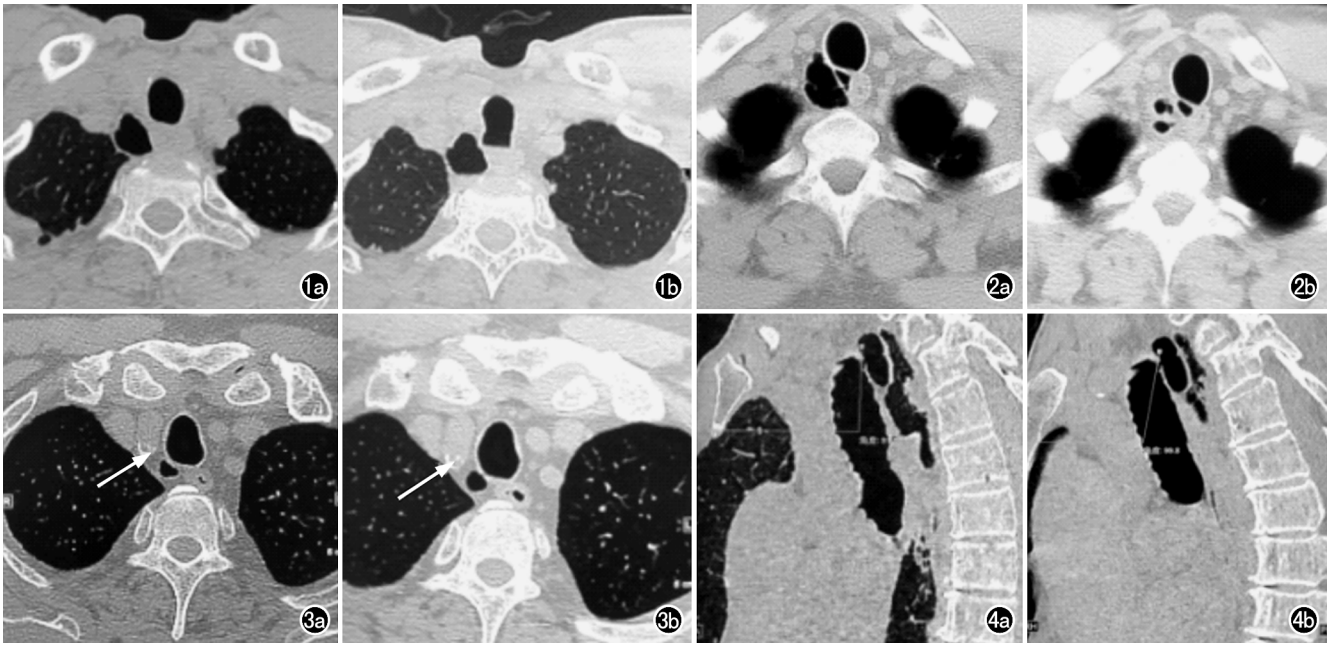

图 1 TD 患者，男，67 岁。a)2016 年 1 月首次 MSCT 检查发现气管右侧 TD，形态略呈多边形，边缘平直微凹，DTS 较宽，气管呈卵圆形；b)2019 年 7 月随访复查 MSCT 示 TD 形态饱满，边缘圆鼓，体积增大，DTS 明显变窄，气管呈剑鞘状，TI 缩小。 **图 2** TD 患者，男，74 岁。a)2017 年 5 月首次 MSCT 检查发现气管右侧 TD，形态略饱满，DTS 较薄，内及纤细分隔；b)2019 年 6 月随访复查 MSCT 示 TD 壁、分隔明显增厚，体积缩小，DTS 变宽。 **图 3** TD 患者，男，66 岁。a)2018 年 1 月首次 MSCT 检查发现气管右侧 TD，形态略饱满，DTS 较厚，头臂干见钙化(箭)；b)2019 年 7 月随访复查 MSCT 示 TD 形态较饱满，体积增大，DTS 稍变薄，AFDT 充气再现，DTS 变窄，头臂干见钙化(箭)。 **图 4** TD 患者，男，76 岁。a)2017 年 11 月首次 MSCT 检查胸部矢状面 MPR 示 TD 充气，AFDT 与水平线夹角为 91.8°；b)2019 年 4 月随访复查 MSCT 示 TD 充气，AFDT 与水平线夹角为 99.8°。

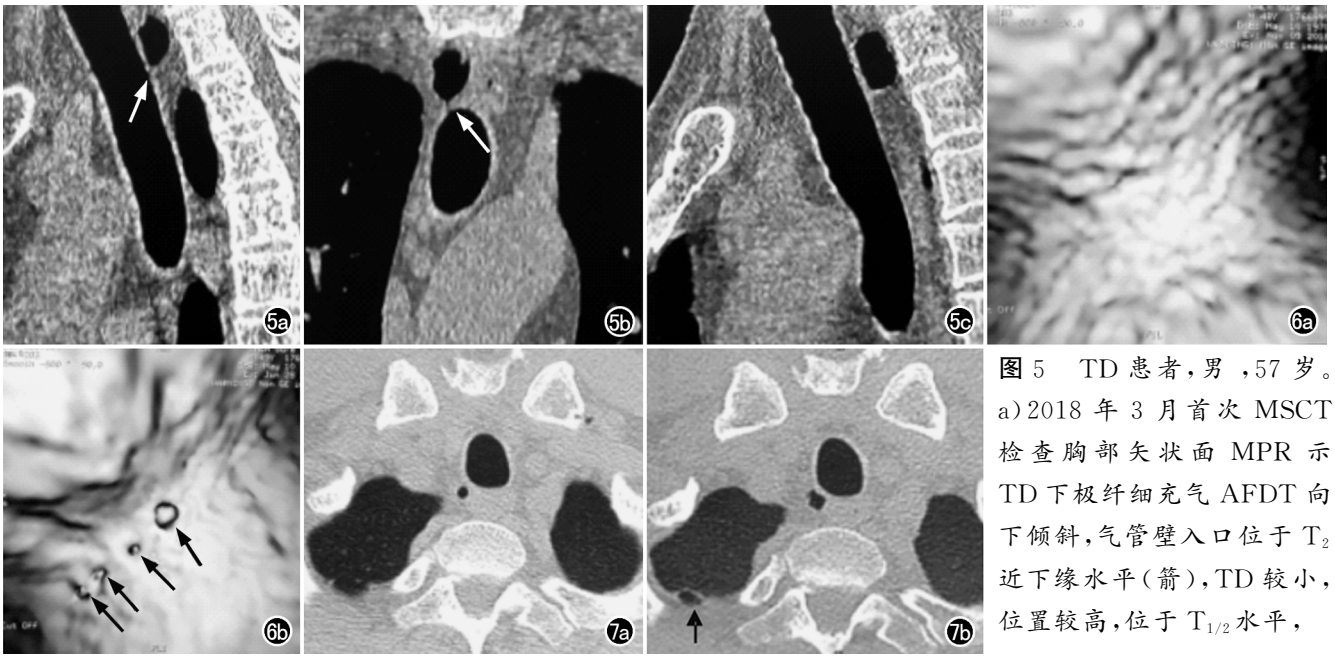

图 5　TD 患者，男，57 岁。a)2018 年 3 月首次 MSCT 检查胸部矢状面 MPR 示 TD 下极纤细充气 AFDT 向下倾斜，气管壁入口位于 T_2 近下缘水平(箭)，TD 较小，位置较高，位于 $T_{1/2}$ 水平，气管稍有曲屈；b)冠状面 MPR 图像示气管壁入口位于 T_2 近下缘水平(箭)；c)2019 年 6 月随访复查 MSCT 示充气 AFDT 向上倾斜，足侧方向与冠状面夹角＞100°，气管壁入口位于 T_2 近中部水平，TD 较大，位置较低，位于 $T_{1/2}$ 水平以下，气管较直。　**图 6**　TD 患者，男，72 岁。a)2017 年 9 月首次检查 CTVE 未显示 TD 内口；b)2019 年 4 月随访复查 CTVE 显示 4 个 TD 内口(箭)。　**图 7**　TD 患者，女，67 岁。a)2017 年 8 月首次检查 MSCT 胸部横轴面图像示气管右后缘 TD；b)2019 年 6 月随访复查 MSCT 示 TD 增大，DTS 变薄，可见右上肺胸膜下肺大泡(箭)。

口，最多 5 个。随访新增内口 7 个，其中 1 例新增 4 个(图 6)，闭塞 2 个 。

DTS 变化：本组 78 例 TD 随访复查共 41 例出现 DTS 形态或宽度变化，形态改变主要表现由弧形右侧后方外凸变化为平直或凸向气管，DTS 宽度首次检查平均值为(3.68±1.53)mm，随访复查为(3.56±1.52)mm，差异无统计学意义($t=2.85$，$P>0.05$)。增宽组中首次检查与随访复查的 DTS 宽度差异无统计学意义($t=2.61$，$P>0.05$)，缩小组中首次检查与随访复查的 DTS 宽度差异亦无统计学意义($t=2.55$，$P>0.05$)；但在首次检查和随访复查中，增宽组与缩小组间的 DTS 宽度比较差异均有统计学意义(P 值均＜0.05，表 3)。

表 3　DTS 宽度随访变化情况　(mm)

组别	增宽组	缩小组	t 值	P 值
首次检查	3.51±1.24	2.78±1.12	4.23	＜0.05
随访复查	3.92±1.68	2.36±0.96	4.87	＜0.05

气管、肺变化：本组 44 例 TI 比值增大，其中 31 例 TD 增大，显著多于 TI 比值未增大组的 11 例($\chi^2=5.12$，$P<0.05$)。28 例 DTS 变薄，显著多于 TI 比值未增大组的 8 例($\chi^2=4.13$，$P<0.05$)，32 例 AFDT 形态走向发生变化，显著多于 TI 比值未增大组的 10 例($\chi^2=5.27$，$P<0.05$)，5 例出现感染征象(图 2)，6 例出现肺大泡(图 7)。

讨　论

1.概述

TD 为胸腔入口气管旁气囊最主要成员之一，多为 CT 检查偶然发现，多位于气管右侧，发生率为 1%～4%，男性多于女性，可能与慢性阻塞性肺病(chronic obstructive pulmonary disease，COPD)有关，确切病因及病理生理机制尚未完全明确[6-9]。先天性 TD 可能为残余肺组织或为早产患儿初始肺芽异常的高位隔离，也可能是气管后壁发育过程中内胚层分化缺陷或胎龄第 6 周气管软骨发育缺陷引起，憩室壁结构与气管壁相同；后天性 TD 多见于成人，一般认为是在增高的气管内压长期作用下，气管黏膜通过气管壁薄弱部分局限性囊袋状突出而形成，其内壁由柱状纤毛上皮组成，囊壁缺乏平滑肌和软骨，多见于慢性咳嗽患者。本组显示高龄患者 TD 体积较大，可能与获得性者壁柔软及长期气管内压作用有关；本组 TD 体积增大组患者的平均年龄[(65.7±28.5)岁]显著高于缩小组[(56.2±21.8)岁]，也证明了这一结论。TD 经病理证实的国内外研究多为个案报道，手术的主要原因在于出现了一些严重的临床症状，包括声音嘶哑、反复感染、呕血、吞咽困难、难以与肿瘤鉴别、复查增大

等[2-5,10-12]。CT 是 TD 的主要检查方法，约半数患者显示 AFDT，诊断明确；未显示 AFDT 者，因其发生部位特殊，易与喉气囊肿、咽膨出、Zenker's 憩室、肺尖疝、肺尖肺大泡等相鉴别而进行诊断[6,13]。

2.TD 形态随访变化及机制

关于 TD 形态特征随访变化的报道少见。赵亚春等[14]对一组 40 例小 TD 进行了随访观察，其他多为个案报道。赵亚春等[14]观察到气管小憩室的发生、发展、消失及消失后再生的复杂过程。本组随访观察也发现 TD 体积或形态结构如形状、分隔、AFDT 或 DTS 都可发生变化，而且多相互关联。由于 TD 尤其是获得性者壁柔软，周围多为含气肺及纵隔脂肪，缺乏有效支撑，且与气管相通，不同时间检查、屏气幅度不同及肺功能变化均可通过气管内压变化影响 TD 大小和形态。气管内压增高，一方面通过 AFDT 空气压直接影响 TD 大小和形态，同时气管扩张压迫也可影响 TD 形态。

本组 TD 体积以增大为主，形态更趋于饱满，且增大组 TD 体积无论是首次检查[(344.7±121.6)mm^3]还是随访复查[(352.7±126.1)mm^3]，均显著大于缩小组[分别为(316.4±117.9)mm^3 和(326.7±118.2)mm^3]，这可能与以下因素有关：体检人群均为成人，年龄较大，本组平均年龄为(56.7±24.5)岁，获得性 TD 居多，此类囊肿壁菲薄无软骨，易受肺功能降低气道增高的内压影响，且随着年龄增加这种影响效果愈来愈明显[15]；TI 与 TD 变化关系及随访新出现肺大泡均为有力佐证。部分 TD 体积缩小，可能与反复轻微感染、分隔增厚机化粘连疤痕收缩及 AFDT 斜行于 DTS 易受压塌陷致气流不畅有关。本研究增大组和缩小组中，随访前、后 TD 体积差异均无统计学意义，这可能与随访时间间隔较短，绝大多数体检人员健康状况稳定，没有出现肺部严重疾患，1～2 年内肺功能变化轻微及肺内压对 TD 影响小有关。

DTS 主要由气管壁、TD 囊壁及其间脂肪组织组成，前两者可塑性小，脂肪组织可塑性较大，易受压变薄或被挤出。TD 体积增大，压变挤出 TD 气管间脂肪，两者接触面增大，DTS 变薄变长；开始 DTS 凹面与气管一致，随着压力改变和转化，一定时间后可以变平直，最后凸向气管。本研究中 DTS 缩小组的 DTS 宽度首次检查(2.78±1.12)mm 和随访复查(2.36±0.96)mm 均小于增宽组的(3.51±1.24)mm 和(3.92±1.68)mm，差异均有统计学意义(P 值均<0.05)；而在增宽组和缩小组中，首次检查与随访复查的 DTS 宽度差异均无统计学意义(P 值均>0.05)，其原因与导致 TD 体积变化的原因相似。

获得性 TD 的 AFDT 壁仅由气管黏膜组成，极其柔软，特别是具有一定长度，足够的气管内压是其充气重要条件[16]；TD 变化改变 TDS 宽窄间接影响 AFTD 充气状态和走向：可表现为 AFDT 消失或再现或充气程度变化，CTVE 内口也可消失或再现或大小改变，横轴面和矢状面 AFDT 长轴与冠状面夹角大小也可改变。本组 1 例 AFDT 长轴与冠状面夹角大小发生了改变，与冠状面夹角的方向发生了上下逆转，原因是体位变化影响了气管位置，即气管稍屈曲时，气管轻度足侧方向移位，气管-椎前间隙相对宽敞，TD 趋于上移，AFDT 趋于前下倾斜；气管稍伸展时，气管轻度头侧方向移位，气管-椎前间隙相对狭窄，TD 趋于下移，AFDT 趋于水平甚至前上倾斜。头足方向受多种因素影响可能是 AFTD 矢状面倾斜角变化量(|21.7±11.5|°)明显大于横轴面(|11.6±6.7|°)的原因。一般来说 TD 均借助于 AFDT 与气管相通，即使约半数患者 CT 没有显示 AFDT[6,7,9]，气体仍可通过潜在 AFDT 而影响 TD 形态和结构。

TD 体积变化自然导致其内分隔拉伸或褶皱，表现为变直变细或增粗扭曲。TI 一定程度反映气管内压[15]。本组 TI 比值增大患者中，随访 TD 体积增大、DTS 变薄、AFDT 形态走向变化患者明显增多，且 6 例出现肺大泡，均为随访 TD 变化与肺功能降低相关的有力佐证。

3.TD 随访观察的意义

赵亚春等[14]对一组 42 例小 TD 进行随访观察，对其可能机制进行了分析，但未进行有关意义方面的探讨，TD 与 COPD 关系的报道并不完全一致[6,7,16]。本研究虽未对有无 TD 与肺功能关系进行分析，但随访观察发现 TD 增大组 TI 增大，且 2 例两肺内新出现肺大泡，提示气道阻力增加，肺功能下降。由于 AFDT 常斜行于 DTS 内，如果气道阻力增加，有可能导致其受压闭塞，TD 可能由于其内气体弥散溢出而缩小，本组 4 个 CTVE 发现 AFDT 内口闭塞，TI 增大；因此，如果 TD 缩小 AFDT 闭塞，也可能是肺功能下降的表现；但如果 TD 内分隔增粗模糊，囊壁毛糙，TD 缩小可能是炎症性渗出物机化粘连的结果，总之，随访观察 TD 变化对评价肺功能有一定参考价值。随着胸部 CT 体检越来越普遍，TD 形态变化检测简单可靠，关注肺部影像的同时注重 TD 变化有助于协同评估肺功能变化，对临床具有一定指导价值；特别是 TD 为唯一异常征象时意义更大，毕竟 MSCT 肺功能检查既耗时费力，又增加辐射损害，还需数字肺特殊软件支撑。

参考文献：

[1] Gayer G. Tracheal diverticula[J]. Semin Ultrasound CT MR, 2016, 37(3): 190-195.

[2] Lee SY, Joo S, Lee GD, et al. A case of symptomatic tracheal di-

verticulum and surgical resection as a treatment modality[J].Korean J Thorac Cardiovasc Surg,2016,49(5):405-407.

[3] Ichimura H,Ozawa Y,Shiigai M,et al.Enlarged mediastinal air cyst in a patient with bronchial diverticula localized in the left main bronchus:a case report with surgical and bronchoscopic findings[J].Surg Case Rep,2017,3(1):1-4.

[4] Sahin N,Solak A,Genc B.A rare cause of odynophagia:infected tracheal diverticulum[J].Kulak Burun Bogaz Ihtis Derg,2015,25(2):126-130.

[5] 徐才国,张杰华,尹雪军,等.气管憩室的 CT 表现三例[J].放射学实践,2005,20(7):624.

[6] 曹和涛,黄春锋,赵金丽.胸腔入口平面气管右旁气囊影:临床与影像初步观察[J].临床放射学杂志,2011,30(7):970-973.

[7] Cheng HM,Chang PY,Chiang KH,et al.Prevalence and characteristics of paratracheal air cysts and their association with emphysema in a general population[J].Eur J Radiol,2012,81(10):2673-2677.

[8] Gu S,Deng X,Li Q,et al.Gender differences of chronic obstructive pulmonary disease associated with manifestations on HRCT[J].Clin Respir J,2017,11(1):28-35.

[9] Polat AV,Elmali M,Aydin R,et al.Paratracheal air cysts:prevalence and correlation with lung diseases using multi-detector CT[J].J Med Imaging Radiat Oncol,2014,58(2):144-448.

[10] Gorgas DL,Miller B.Tracheal diverticulum masquerading as pneumomediastinum in a trauma victim[J].Am J Emerg Med,2015,310(33):e1-e3.

[11] Ahn JH,Jeong JY,Suh JH,et al.A rare cause of respiratory distress:a huge tracheal diverticulum[J].Ann Thorac Surg,2012,93(5):e135.

[12] Takhar RP,Bunkar M,Jain S,et al.Tracheal diverticulum:an unusual cause of chronic cough and recurrent respiratory infections[J].Tuberk Toraks,2016,64(1):77-82.

[13] Sayit AT,Elmali M,Saglam D,et al.The diseases of airway- tracheal diverticulum:a review of the literature[J].J Thorac Dis,2016,8(10):1163-1167.

[14] 赵亚春,贺文,金焱,等.气管小憩室 CT 表现[J].放射学实践,2014,29(7):778-781.

[15] Sverzellati N,Ingegnoli A,Calabro E,et al.Bronchial diverticula in smokers on thin-section CT[J].Eur Radiol,2010,20(1):88-94.

[16] Miyara T,Oshiro Y,Yamashiro T,et al.Bronchial diverticula detected by multidetector-row computed tomography:incidence and clinical features[J].J Thorac Imaging,2011,26(3):204-208.

(收稿日期:2020-01-26 修回日期:2020-06-14)