·乳腺影像学·

基于 MR 早期动态增强的影像组学标签鉴别乳腺良恶性病变的价值

徐凡，彭丽君，梁莹莹，程梓轩，梁治平，曾旭文

【摘要】 **目的**：探讨基于 MR 早期动态增强的影像组学标签鉴别乳腺良恶性病变的价值。**方法**：回顾性搜集通过乳腺动态对比增强 MRI(DCE-MRI)检查，发现乳腺结节或肿块的 144 例患者(146 个病变)，146 个病变按照样本量 7:3 随机抽样选取良性病变与恶性病变(102 个作为训练组，44 个作为验证组)。所有病例基于病变的三维图像对影像组学特征进行提取，然后采用 Lasso logistic 回归模型进行特征降维及筛选，以建立影像组学标签。采用 ROC 曲线对乳腺良恶性病变的诊断效能进行评价。**结果**：3 个主要的影像组学特征与乳腺良恶性病变的鉴别诊断相关($P=0.0005$)。建立的影像组学标签对鉴别乳腺良恶性病变具有较高的诊断效能，在训练组中的 ROC 曲线下面积(AUC)为 0.909(95%CI：0.843～0.975)，在验证组中的 AUC 为 0.877(95%CI：0.743～1.000)。**结论**：基于 MR 早期动态增强构建的影像组学标签对乳腺良恶性病变具有较高的鉴别诊断效能，可辅助临床进行更精准的良恶性分层，为临床治疗方案的制订提供参考。

【关键词】 乳腺病变；乳腺肿瘤；影像组学；磁共振成像；诊断，鉴别

【中图分类号】R655.8；R445.2 【文献标志码】A 【文章编号】1000-0313(2021)01-0066-05

DOI：10.13609/j.cnki.1000-0313.2021.01.013 开放科学(资源服务)标识码(OSID)：

DCE-MRI-based radiomics signature in distinguishing benign and malignant breast diseases XU Fan, PENG Li-jun, LIANG Ying-ying, et al. Department of Radiology, Guangzhou Red Cross Hospital, Medical College, Jinan University, Guangzhou 510220, China

【Abstract】 **Objective**: To explore the value of early dynamic contrast-enhanced imaging radiomics signature in the diagnosis of benign and malignant breast lesions. **Methods**: The data of 144 patients with breast nodules or masses (n=146) detected through breast DCE-MRI were retrospectively collected. The benign and malignant breast lesions were randomly assigned into training group (n=102) and verification group (n=44) according to a sample size of 7: 3. In all cases, the radiomics signature were extracted based on the three-dimensional images of the lesions, and then Lasso logistic regression model was used to reduce the dimensions and filter the features to establish the radiomics signature. The diagnostic efficacy of benign and malignant breast lesions was evaluated by ROC curve. **Results**: The three main imaging radiomics features were related to the differential diagnosis of benign and malignant breast lesions ($P=0.0005$). The established imaging radiomics signature has a good diagnostic ability for identifying benign and malignant breast lesions. The AUC in the training group is 0.909 (95% CI: 0.843 to 0.975) while the AUC in the verification group is 0.877 (95% CI: 0.743～1.000). **Conclusion**: Radiomics signature based on early dynamic magnetic resonance enhanced imaging can be used to identify benign and malignant breast lesions and enhance precise benign and malignant stratification in clinical practice, which can provide a reference for the formulation of clinical treatment plans.

【Key words】 Breast lesions; Breast tumors; Radiomics; Magnetic resonance imaging; Diagnosis, differentiate

乳腺癌是最常见的恶性肿瘤之一，发病率在中国女性恶性肿瘤中居首位，死亡率高[1-3]，5 年生存率为 80%～84%[4,5]，因此早期诊断及治疗至关重要。目前，临床上以病理活检作为乳腺癌诊断的金标准[6]，但

作者单位：510220 广州，广州市红十字会医院，暨南大学医学院附属广州红十字会医院放射科(徐凡，彭丽君，梁治平，曾旭文)；510180 广州，广州市第一人民医院，华南理工大学附属第二医院放射科(梁莹莹，程梓轩)

作者简介：徐凡(1989－)，男，湖北天门人，硕士，主治医师，主要从事胸腹部疾病影像诊断工作。

通信作者：曾旭文，E-mail：gzshszhyyfsk@163.com

基金项目：广州市卫生健康科技项目(20191A011006)

活检是一种侵入性组织学检查方法，有感染和软组织损伤的风险，可重复性差；而且手术活检确诊的恶性乳腺肿瘤不到 30%[7]，因此如何在术前准确鉴别乳腺良恶性病变，尽可能避免不必要的活检，成为目前研究的热点。动态对比增强磁共振成像（dynamic contrast-enhanced magnetic resonance imaging，DCE-MRI）是检测乳腺癌的灵敏方法，但部分良恶性结节在 DCE-MRI 上的影像征象重叠，且不同医生对征象的认知存在一定主观性，在鉴别诊断上仍存在较大困难。随着影像组学的发展，这种新的技术手段可以在磁共振早期动态增强图像中提取出一系列肉眼无法直接观察到的信息，这些信息可能与肿瘤的良恶性存在一定的关系，从而提供对病灶特征评估有益的附加信息[8,9]。本研究采用基于影像组学的方法，在不额外增加患者经济负担的前提下，进一步挖掘乳腺病变 MRI 早期动态增强图像数据中蕴含的信息，旨在探讨基于 MR 早期动态增强的影像组学标签在鉴别乳腺良恶性病变中的价值。

材料与方法

1.研究对象

回顾性搜集广州市红十字会医院 2017 年 1 月至 2019 年 9 月通过乳腺 DCE-MRI 检查，发现乳腺结节或肿块的患者 144 例（共 146 个病灶，2 例存在 2 个病灶），病变经手术切除或活检病理证实。所有患者均为女性，其中恶性病变 98 个，患者年龄 29～76 岁，平均（48±9）岁，中位年龄 48 岁；良性病变 48 个，患者年龄 21～65 岁，平均（45±7）岁，中位年龄 45 岁。良性病变包括纤维腺瘤 35 个，导管内乳头状瘤 8 个，肿块型乳腺炎 5 个；恶性病变均为乳腺癌，其中浸润性乳腺癌 74 个，导管内乳头状癌 23 个，神经内分泌癌 1 个。病例纳入标准：①乳腺结节或肿块型病变经手术和/或活检组织病理学证实；②具有术前动态增强 MRI 扫描图像。病例排除标准：①病例相关临床和病理资料不完整；②扫描图像质量不佳，影响病灶观察及勾画。将病变按照样本量 7∶3 随机抽样选取良性病变与恶性病变作为训练者及验证组，其中训练组 102 例，验证组 44 例。

2.检查方法

MRI 检查采用西门子 1.5T 超导磁共振扫描仪，选择双侧乳腺阵列线圈，患者取俯卧位。平扫序列扫描参数：T_1WI，TR 8.6 ms，TE 4.7 ms，层厚 1.0 mm；抑脂 T_2WI，TR 5600 ms，TE 59 ms，TI 150 ms，层厚 4.0 mm。DCE-MRI 采用快速小角度激发三维动态成像 T_1WI 抑脂序列，TR 4.43 ms，TE1.73 ms，层厚 1.7 mm，扫描时间 60 s/次，重复扫描 6 次，采用高压注射器经肘静脉以 2.0～2.5 mL/s 流率注射对比剂钆喷酸葡胺（Gd-DTPA），剂量 0.15 mmol/kg。

3.影像组学特征提取

检索 PACS 系统上符合入组标准的病例并以 DICOM 格式导出动态增强图像，由 2 位经验丰富的乳腺 MRI 诊断医师分别使用 itk-snap 软件（http://www.Itksnap.org）手动完成感兴趣区（ROI）的勾画。选取早期 MRI 增强图像（增强扫描第 2 期），逐层手动勾画出 ROI，每一层 ROI 尽量包括整个病灶，避开坏死、囊变区，最终通过软件计算得出整个瘤体感兴趣体

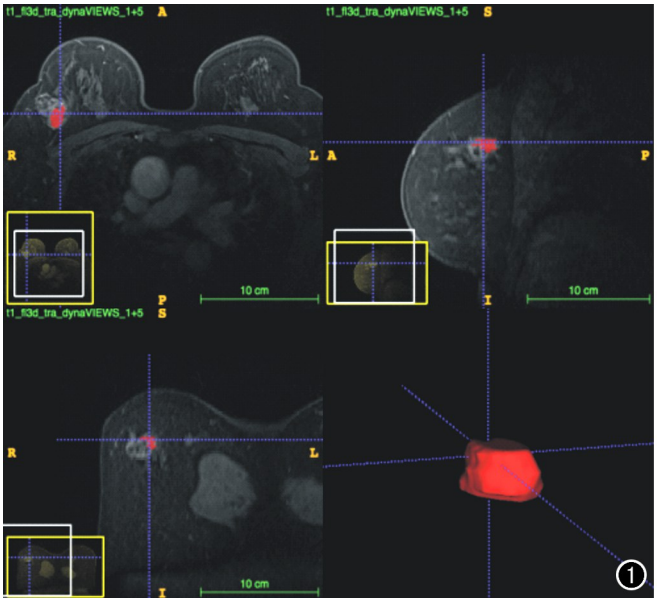

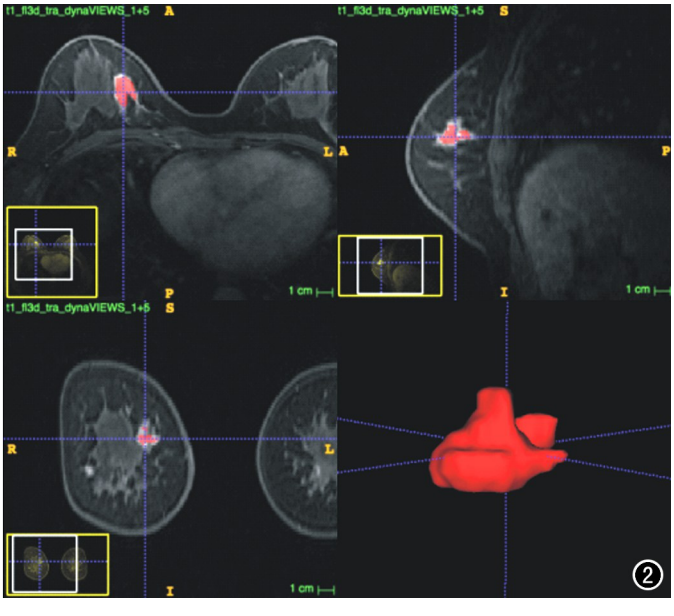

图 1　右侧乳腺外上象限浸润性导管癌患者，女，61 岁，右侧乳腺外上象限浸润性导管癌，避开坏死区，全瘤 VOI，范围约 1.5×1.2×0.8cm。　**图 2**　右侧乳腺内上象限纤维腺瘤患者，女，43 岁，右侧乳腺内上象限纤维腺瘤，全瘤 VOI，范围约 1.0×2.2×0.5cm。

积(volume of interest, VOI)(图1、2)。将每个 VOI 导入 Life X 软件(https://www.lifexsoft.org/)提取出 41 个特征(表 1)。

4.评估测量者自身及测量者之间的一致性

两位医师随机选择 30 例病例放置 ROI 并提取影像组学特征。医生 1 首次放置 ROI 并提取影像组学特征,2 周后第二次放置 ROI 并再次提取影像组学特征;医生 2 只进行一次放置 ROI 及提取影像组学特征。采用组内和组间相关系数(intra and interclass correlationcoefficients, ICCs)评估测量者自身和测量者之间的一致性。测量者自身的 ICC 采用医生 1 的两次测量结果进行计算;测量者之间的 ICC 采用医生 1 的第一次测量结果与医生 2 的测量结果进行计算;ICC>0.75认为一致性较好。

表 1 影像组学特征

特征类型	名称
一阶灰度直方图特征	Histo-skewness; Histo-kurtosis; HISTO_Entropy_log10; HISTO_Entropy_log2; HISTO_Energy
一阶形态学特征	SHAPE_Volume (mL); SHAPE_Volume (# vx); SHAPE_Sphericity; SHAPE_Compacity
灰度纹理特征	GLCM; GLRM; GLZLM; NGLDM

5.影像组学标签的建立

通过 Lasso-Logistic 回归模型筛选出与乳腺良恶性鉴别相关的影像组学特征,将这些特征与之相应的系数乘积的线性组合构建影像组学标签(公式 1)。

6.统计学分析

采用 R 软件进行统计学分析。应用受试者工作特征(receiver operator characteristic, ROC)曲线评估建立的影像组学标签对乳腺良、恶性病变的鉴别诊断效能,其中曲线下面积(area under curve, AUC)越大表明其诊断效能越高。计算出训练组及验证组相应的 AUC、敏感度、特异度,根据最大约登指数(敏感度+特异度-1)确定以上分析的界值。以 $P<0.05$ 为差异有统计学意义。

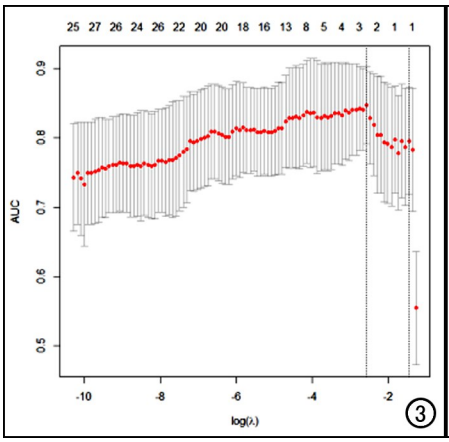

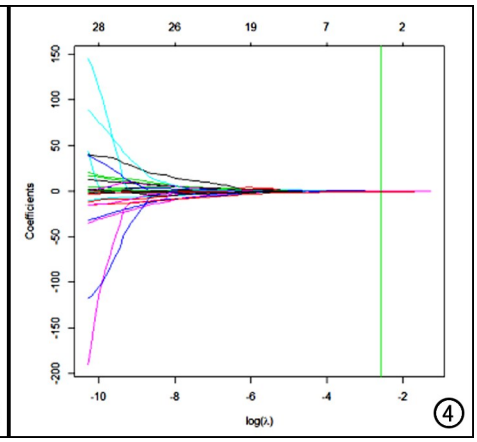

图 3 Lasso 模型中调节参数(λ)的选择。 图 4 影像组学特征筛选的系数收敛图。

结 果

1.影像组学特征提取的可重复性

基于医生 1 两次提取的特征计算观察者内的一致性较好(ICC 为 0.835~0.998),基于医生 1 及医生 2 提取的特征计算观察者间的一致性亦较好(ICC 为 0.788~0.998)。因此,本研究结果采用医生 1 提取的影像组学特征。

2.影像组学标签的建立

采用公式 1 构建影像组学标签,通过 Lasso-Logistic 回归模型共筛选出 3 个影像组学特征(灰度纹理特征 GLZLM_SZHGGE、NGLDM_Coarseness、GLRLM_LRLGE)与乳腺的良恶性病变相关(图 3、4)。

影像组学标签:1.1227-0.4267×GLZLM_SZHGE-1.7060×NGLDM_Coarseness+0.9503×GLRLM_LRLGE (1)

3.诊断效能评估

本研究建立的影像组学标签对乳腺良恶性病变具有较好的鉴别诊断效能。训练组中 ROC 曲线的 AUC 为 0.909(95%CI:0.843~0.975),敏感度为 0.853,特

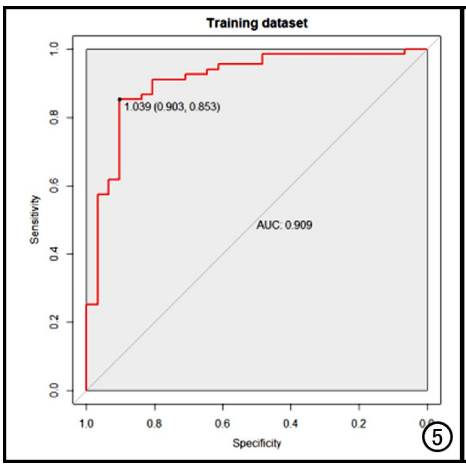

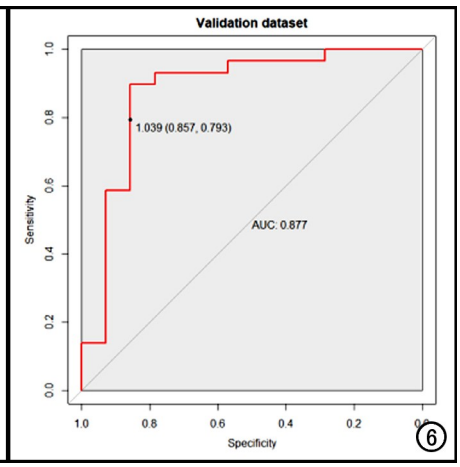

图 5 训练组影像组学标签的 ROC 曲线。 图 6 验证组影像组学标签的 ROC 曲线。

异度为 0.903，阳性预测值为 0.951，阴性预测值为 0.737；验证组中 ROC 曲线的 AUC 为 0.877（95%CI：0.743～1.000），敏感度为 0.793，特异度为 0.857，阳性预测值为 0.92，阴性预测值为 0.667（图 5、6）。

讨 论

乳腺良恶性病变的影像学鉴别诊断对于指导临床治疗具有非常重要的意义。近年来，乳腺 MRI 在乳腺癌的诊断中已变得非常重要[10]，但对其诊断特异度的报道差异很大，导致假阳性结果的比例很高[11]。近年来随着影像组学的发展，它能从放射影像中高通量地提取大量的影像特征，应用大量的自动化数据特征化算法将 ROI 的影像数据转化为具有高分辨率的可发掘的特征空间数据[12]。本研究探讨了基于 MR 早期动态增强的影像组学标签鉴别乳腺良恶性病变的价值，旨在为临床治疗决策提供参考及指导。

美国癌症协会发布了一项指南，建议对罹患乳腺癌风险高于 20%～25%的女性进行年度乳腺 MRI 检查。乳腺 MRI 表现出高敏感度，但特异度差异较大，文献报道为 37%～97%[13-18]。假阳性过高可能会导致不必要的活检或过度治疗。MR 增强图像的纹理分析联合 MR 乳腺影像报告和数据系统（BI-RADS）可以提高乳腺良恶性病变的诊断符合率[19]。本研究通过 3 个特征构建的影像组学标签作为鉴别诊断的影像生物标志，成功将乳腺良恶性病变进行分层（$P=0.0019$），在临床工作中提供了实用的诊断帮助，特别是对于在乳腺 MRI 诊断方面经验有限的医生。此外，本研究提取得到的影像组学特征，在解决高通量计算中普遍存在的预测因子筛选问题中，采用了一种惩罚估计技术 Lasso-Logistic 回归模型实现变量筛选[20]，筛选后得到了 3 个影像组学特征，构建的影像组学标签具有良好的诊断效能，训练组中的 AUC 为 0.909（95%CI：0.843～0.975），敏感度为 0.853，特异度为 0.903，阳性预测值为 0.951，阴性预测值为 0.737。针对可能存在的过拟合现象，本研究对所用影像组学标签进行了内部验证，验证组的 AUC 为 0.877（95%CI：0.743～1），敏感度为 0.793，特异度为 0.857，阳性预测值为 0.92，阴性预测值为 0.667，实验结果更为可靠。本研究结果表明基于早期增强 MR 影像组学分类器在术前预测乳腺癌良恶性方面具有较高的效能，可提供有效的补充信息，有利于在治疗前辅助临床决策。

本研究存在以下局限性：只是针对我院获得的乳腺 MRI 图像进行回顾性分析，因此在后续研究中，需联合其他医院进行大样本多中心前瞻性数据研究，进而对本研究结果进行外部验证。

综上所述，本研究基于 MR 早期动态增强的影像组学标签对乳腺良恶性病变进行鉴别，构建的影像组学标签可以较好地个体化鉴别乳腺良恶性病变，可辅助临床进行更精准的良恶性分层，为临床治疗方案的制订提供较高的附加参考价值。

参考文献：

[1] Siegel RL, Miller KD, Jemal A. Cancer statistics, 2019[J]. CA Cancer J Clin, 2019, 69(1): 7-34.

[2] Ferlay J, Colombet M, Soerjomataram I, et al. Estimating the global cancer incidence and mortality in 2018: GLOBOCAN sources and methods[J]. Int J Cancer, 2019, 144(8): 1941-1953.

[3] Ouyang Y, Tsui PH, Wu SC, et al. Classification of benign and malignant breast tumors using H-scan ultrasound imaging[J]. Diagnostics (Basel), 2019, 9(4): 182.

[4] Chen W, Sun K, Zheng R, et al. Cancer incidence and mortality in China, 2014[J]. Chin J Cancer Res, 2018, 30(1): 1-12.

[5] Allemani C, Matsuda T, Di Carlo V, et al. Global surveillance of trends in cancer survival 2000-14 (CONCORD-3): analysis of individual records for 37513025 patients diagnosed with one of 18 cancers from 322 population-based registries in 71 countries[J]. Lancet, 2018, 391(10125): 1023-1075.

[6] Qu XX, Song Y, Zhang YH, et al. Value of ultrasonic elastography and conventional ultrasonography in the differential diagnosis of non-mass-like breast lesions[J]. Ultrasound Med Biol, 2019, 45(6): 1358-1366.

[7] Huang Q, Hu B, Zhang F. Evolutionary optimized fuzzy reasoning with mined diagnostic patterns forclassification of breast tumors in ultrasound[J]. Inf Sci, 2019, 502(7): 525-536.

[8] Valdora F, Houssami N, Rossi F, et al. Rapid review: radiomics and breast cancer[J]. Breast Cancer Res Treat, 2018, 169(2): 217-229.

[9] 张文，何兰，范志豪，等.基于术前分期 CT 的影像组学标签预测三阴性乳腺癌[J].放射学实践，2019，34(9)：947-951.

[10] Morris E. Diagnostic breast MR imaging: current status and future directions[J]. Radiol Clin North Am, 2007, 45(5): 863-880.

[11] Hoogerbrugge N, Kamm YJ, Bult P, et al. The impact of a false-positive MRI on the choice for mastectomy in BRCA mutation carriers is limited[J]. Ann Oncol, 2008, 19(4): 655-659.

[12] 吴佩琪，刘再毅，何兰，等.影像组学与大数据结合的研究现状[J].中华放射学杂志，2017，51(7)：554-558.

[13] Fischer U, Kopka L, Grabbe E. Breast carcinoma: effect of preoperative contrast-enhanced MR imagingon the therapeutic approach[J]. Radiology, 1999, 213(3): 881-888.

[14] Schelfout K, Van GM, Kersschot E, et al. Contrast-enhanced MR imaging of breast lesions and effect on treatment[J]. Eur J Surg Oncol, 2004, 30(5): 501-507.

[15] Mumtaz HH, Hall-Craggs MA, Davidson T, et al. Staging of symptomatic primary breast cancer withMR imaging[J]. AJR Am J Roentgenol, 1997, 169(2): 417-424.

[16] Esserman L, Hyton N, Yassa L, et al. Utility of magnetic resonance imaging in the management of breast cancer: evidence for improved preoperative staging[J]. J Clin Oncol, 1999, 17(1): 110-119.

[17] Zhang Y, Fukatsu H, Naganawa S, et al. The role of contrast-en-

hanced MR mammography fordetermining candidates for breast conservation surgery[J].Breast Cancer,2002,9(3):231-239.

[18] Rieber A, Schirrmeister H, Gabelmann A, et al. Pre-operative staging of invasive breast cancer withMR mammography and/or PET:boon or bunk? [J].Br J Radiol,2002,75(898):789-798.

[19] 陈文静,牟玮,张文馨,等.MR 动态增强图像纹理分析判断乳腺结节良恶性的价值[J].中国医学影像技术,2017,33(5):647-651.

[20] Daghir-Wojtkowiak E, Wiczling P, Bocian SA, et al. Least absolute shrinkage and selection operator and dimensionality reduction techniques in quantitative structure retention relationship modeling of retention in hydrophilic interaction liquid chromatography[J].J Chromatogr A,2015,17(7):54-62.

(收稿日期:2020-04-12 修回日期:2020-06-29)

本刊可直接使用的医学缩略语

医学论文中正确、合理使用专业名词可以精简文字,节省篇幅,使文章精炼易懂。现将放射学专业领域为大家所熟知的专业名词缩略语公布如下(按照英文首字母顺序排列),以后本刊在论文中将对这一类缩略语不再注释其英文全称和中文。

ADC (apparent diffusion coefficient):表观扩散系数

ALT:丙氨酸转氨酶;AST:天冬氨酸转氨酶

BF (blood flow):血流量

BOLD (blood oxygenation level dependent):血氧水平依赖

BV (blood volume):血容量

b:扩散梯度因子

CAG (coronary angiography):冠状动脉造影

CPR (curve planar reformation):曲面重组

CR(computed radiography):计算机 X 线摄影术

CT (computed tomography):计算机体层成像

CTA (computed tomography angiography):CT 血管成像

CTPI(CT perfusion imaging):CT 灌注成像

DICOM (digital imaging and communication in medicine):医学数字成像和传输

DR(digital radiography):数字化 X 线摄影术

DSA (digital subtraction angiography):数字减影血管造影

DWI (diffusion weighted imaging):扩散加权成像

DTI (diffusion tensor imaging):扩散张量成像

ECG (electrocardiography):心电图

EPI (echo planar imaging):回波平面成像

ERCP(endoscopic retrograde cholangiopancreatography):经内镜逆行胰胆管造影术

ETL (echo train length):回波链长度

FLAIR (fluid attenuation inversion recovery):液体衰减反转恢复

FLASH (fast low angel shot):快速小角度激发

FOV (field of view):视野

FSE (fast spin echo):快速自旋回波

fMRI (functional magnetic resonance imaging):功能磁共振成像

IR (inversion recovery):反转恢复

Gd-DTPA:钆喷替酸葡甲胺

GRE (gradient echo):梯度回波

HE 染色:苏木素-伊红染色

HRCT(high resolution CT):高分辨率 CT

MPR (multi-planar reformation):多平面重组

MIP (maximum intensity projection):最大密(强)度投影

MinIP (minimum intensity projection):最小密(强)度投影

MRA (magnetic resonance angiography):磁共振血管成像

MRI (magnetic resonance imaging):磁共振成像

MRS (magnetic resonance spectroscopy):磁共振波谱学

MRCP(magnetic resonance cholangiopancreatography):磁共振胰胆管成像

MSCT (multi-slice spiral CT):多层螺旋 CT

MTT (mean transit time):平均通过时间

NEX (number of excitation):激励次数

PACS (picture archiving and communication system):图像存储与传输系统

PC (phase contrast):相位对比法

PET (positron emission tomography):正电子发射计算机体层成像

PS (surface permeability):表面通透性

ROC 曲线(receiver operating characteristic curve):受试者操作特征曲线

SPECT (single photon emission computed tomography):单光子发射计算机体层摄影术

PWI (perfusion weighted imaging):灌注加权成像

ROI (region of interest):兴趣区

SE (spin echo):自旋回波

STIR(short time inversion recovery):短时反转恢复

TACE(transcatheter arterial chemoembolization):经导管动脉化疗栓塞术

T_1WI (T_1 weighted image):T_1 加权像

T_2WI (T_2 weighted image):T_2 加权像

TE (time of echo):回波时间

TI (time of inversion):反转时间

TR (time of repetition):重复时间

TOF (time of flight):时间飞跃法

TSE (turbo spin echo):快速自旋回波

VR (volume rendering):容积再现

WHO (World Health Organization):世界卫生组织

NAA(N-acetylaspartate):N-乙酰天门冬氨酸

Cho(choline):胆碱

Cr(creatine):肌酸

(本刊编辑部)