·乳腺影像学·

基于分段读出 DWI 序列 ADC 图的全肿瘤直方纹理分析参数与乳腺癌预后因子的相关性研究

李雪，朱宏，孙琨，柴维敏，傅彩霞，严福华

【摘要】 **目的：**探讨基于分段读出扩散加权成像序列(rs-EPI-DWI)的全肿瘤直方纹理分析参数与乳腺癌预后因子的相关性。**方法：**搜集 123 例术前行乳腺 MRI 检查，术后经组织病理证实为乳腺癌的女性患者。在 1.5T MR 扫描仪上采用 rs-EPI-DWI 序列获得 DWI 及相应 ADC 图，经全肿瘤直方纹理分析软件得到全肿瘤直方图参数及纹理参数。将手术标本送病理检查并进行免疫组化分析，记录每例患者雌激素受体(ER)、孕激素受体(PR)、人表皮生长因子受体-2(HER-2)和细胞增殖抗原标志物(Ki-67)的表达情况。采用 t 检验比较预后因子不同表达状态间全肿瘤直方纹理分析参数的差异，采用组间及组内相关系数评价全肿瘤直方纹理分析的可重复性。**结果：**除组间及组内的 $ADC_{Kurtosis}$、组间的 $ADC_{Skewness}$ 具有中等的可重复性外，其余直方纹理分析参数均具有较好或极好的可重复性(相关系数为 0.801～0.987)。除 PR 阳性组的 $ADC_{Kurtosis}$ 值大于 PR 阴性组外，ER、PR 阳性组中各定量参数值均小于 ER、PR 阴性组，其中 ADC_{95th} 和 $ADC_{Skewness}$ 在 ER 阳性与阴性组、PR 阴性与阳性组间差异均有统计学意义[ADC_{95th}：ER 阴性组和阳性组分别为(1513.09±390.47)和(1327.71±290.36)，PR 阴性组和阳性组分别为(1481.95±371.58)和(1323.28±294.63)；$ADC_{Skewness}$：ER 阴性组和阳性组分别为(0.73±0.61)和(0.32±0.66)，PR 阴性组和阳性组分别为(0.61±0.63)和(0.34±0.68)，P 值均<0.05]；除 $ADC_{Meadian}$、ADC_{5th} 外，Ki-67 高表达组中各直方纹理分析参数值均大于 Ki-67 低表达组，其中 $ADC_{Diffentropy}$ 和 $ADC_{Entropy}$ 值在两组间的差异具有统计学意义[$ADC_{Diffentropy}$ 值分别为(1.75±0.29)和(1.89±0.25)，$ADC_{Entropy}$ 值分别(2.73±0.35)和(2.88±0.29)，P 值均<0.05]；各定量参数与 HER-2 表达状态无明显相关性(P>0.05)。**结论：**基于分段读出扩散加权成像序列的全肿瘤直方纹理分析参数与乳腺癌预后因子 ER、PR、Ki-67 具有一定相关性，提示其在乳腺癌个体化治疗、疗效预测及预后方面具有潜在应用价值。

【关键词】 乳腺肿瘤；磁共振成像；扩散加权成像；表观扩散系数；预后因子；纹理分析

【中图分类号】R737.9；R445.2 【文献标志码】A 【文章编号】1000-0313(2021)01-0053-07

DOI：10.13609/j.cnki.1000-0313.2021.01.011 开放科学(资源服务)标识码(OSID)：

Correlation of whole-tumor histogram and texture parameters based on the apparent diffusion coefficient map of readout-segmented diffusion-weighted echo-planar imaging with prognostic factors of breast cancers

LI Xue, ZHU Hong, SUN Kun Sun, et al. Department of Radiology, Ruijin Hospital, Shanghai Jiao Tong University School of Medicine, Shanghai 200025, China

【Abstract】 **Objective:** To investigate the correlation between prognostic factors of breast cancer and whole-tumor histogram and texture parameters based on the apparent diffusion coefficient (ADC) map of readout-segmented diffusion-weighted echo-planar imaging sequence (rs-EPI-DWI). **Methods:** This retrospective study included 123 patients who underwent preoperative breast MRI and confirmed as breast carcinoma by histopathology. DWI and ADC images were obtained using rs-DWI-EPI sequence on a 1.5T MR scanner. Whole-tumor histogram and texture parameters were extracted by using a prototype MR multiparametric analysis software. The surgical specimens were sent for pathological examination and immunohistochemical analysis, and the expressions of estrogen receptor (ER), progesterone receptor (PR), human epidermal growth factor receptor-2 (HER-2) and cell proliferation antigen markers (KI-67) were recorded in each patient. T-test was used for statistical analysis. Intra-

作者单位：200025 上海，上海交通大学医学院附属瑞金医院放射科(李雪，朱宏，孙琨，柴维敏，严福华)；518057 深圳，西门子(深圳)磁共振有限公司应用开发部(傅彩霞)

作者简介：李雪(1995－)，女，四川成都人，硕士研究生，主要从事乳腺疾病影像诊断工作。

通信作者：严福华，E-mail：yfh11655@rjh.com.cn

and interclass agreement were used to evaluate the reliability for the measurement of each parameter from the whole-tumor histogram and texture analysis. **Results**: The intra- and interclass agreement of kurtosis and the interclass agreement of skewness were of moderate reliability, other parameters showed good-to-excellent repeatability (ICC, 0.801～0.987). Except for $ADC_{Kurtosis}$ value, all the other ADC-derived histogram and texture parameters in ER-positive group and PR-positive group were lower than those in ER-negative group and PR-negative group, among which the differences of ADC_{95th} and $ADC_{Skewness}$ were significant (ADC_{95th}: 1513.09±390.47 vs. 1327.71±290.36, 1481.95±371.58 vs. 1323.28±294.63; $ADC_{Skewness}$: 0.73±0.61 vs. 0.32±0.66, 0.61±0.63 vs. 0.34±0.68; $P<0.05$). Except $ADC_{Meadian}$ and ADC_{5th}, all the ADC-derived histogram and texture parameters in Ki-67 positive group were higher than those in Ki-67 negative group, among which the differences of $ADC_{Diffentropy}$ and $ADC_{Entropy}$ were significant ($ADC_{Diffentropy}$: 1.75±0.29 vs. 1.89±0.25; $ADC_{Entropy}$: 2.73±0.35 vs. 2.88±0.29; $P<0.05$). There was no significant correlation between the quantitative parameters and her-2 expression ($P>0.05$). **Conclusion**: Significant correlations existed between whole-tumor histogram and texture parameters based on the ADC map of rs-EPI sequence and the prognostic factors (ER、PR、Ki-67) in breast cancers, These imaging tools may be useful for personalized therapy, efficacy prediction and prognosis of breast cancer.

【Key words】 Breast tumors; Magnetic resonance imaging; Diffusion weighted imaging; Apparent diffusion coefficient; Prognostic factors; Texture analysis

乳腺癌是全球女性最常见的恶性肿瘤之一，具有高度异质性[1]。随着乳腺癌的诊疗逐渐走向精准医疗时代，乳腺癌的精准分型、精准治疗及精准预后也变得尤为重要[2,3]。相较于传统的预后因子，雌激素受体(estrogen receptor，ER)、孕激素受体(progesterone receptor，PR)、人表皮生长因子受体-2(human epidermal growth factor receptor 2，HER-2)和细胞增殖抗原标志物(Ki-67)等分子预后因子可反映肿瘤的生长方式、生长速度、恶性程度以及复发转移等，并且能够更准确地判断乳腺癌预后、指导内分泌治疗及化疗[4]。然而，这些分子预后指标的表达状态目前仍需通过穿刺或术后病理获得。

基于像素灰度值的空间分布特征的纹理分析和基于像素灰度值的概率分布的直方图分析可为肿瘤异质性评估提供更多参数定量信息[5]，已有研究证实其在鉴别乳腺肿块良恶性、预测乳腺癌疗效以及区分乳腺癌分子分型等方面的作用[6,7]。然而，过往大部分研究仅在肿瘤单一层面或多个层面绘制兴趣区(region of interest，ROI)，难以准确评估整个肿瘤的异质性。因此，以整个病灶作为 ROI 分析乳腺肿瘤的异质性，消除了 ROI 位置、形状的主观性，可全面且无创地获得乳腺病灶的生物学信息[8,9]。此外，良好的空间分辨率对全肿瘤直方纹理分析至关重要。与单次回波平面扩散成像序列相比，分段读出平面回波扩散成像序列(readout-segmented diffusion-weighted echo-planar imaging，rs-EPI-DWI)拥有更高的空间分辨率和更清晰的对比分辨率，对乳腺恶性结节的发现更敏感[10]。因此，本文拟采用具有更高空间分辨率的 rs-EPI-DWI 序列，评估全肿瘤直方纹理分析参数与乳腺癌预后因子的相关性。

材料与方法

1.病例资料

搜集我院 2018 年 12 月－2019 年 10 月术前行乳腺 MRI，术后经组织病理证实为乳腺癌的女性患者 142 例。病例排除标准：①MRI 检查前已行病灶穿刺等有创检查者(n＝9)；②影像或病理资料有缺失者(n＝3)；③DWI 图像上难以显示病灶或存在严重运动伪影影响图像分析者(n＝7)。经过筛选，最终 123 例乳腺癌患者(共 123 个病灶)纳入本研究。123 例患者年龄 24～84 岁，平均(52.62±12.01)岁；其中绝经 58 例(47.15％)，未绝经 59 例(47.97％)，子宫切除术后 6 例(4.88％)。纳入的乳腺癌病灶均为肿块型，平均大小为(2.42±1.23) cm，最大径 1.10～8.70 cm。

2.检查方法

MRI 检查采用 1.5T MR 扫描仪(Magnetom Aera，Siemens Healthcare，Erlangen，Germany)，18 通道双侧乳腺相控线圈。患者取俯卧位，头先进，双侧乳腺自然悬垂于专用的乳腺线圈内。在行磁共振动态增强扫描(dynamic contrast-enhanced MRI，DCE-MRI)前，先行双侧乳腺 rs-EPI-DWI 序列扫描。rs-EPI-DWI 序列扫描参数：TR 4210 ms，TE 63 ms，视野 340 mm×340 mm，矩阵 160×160，分段读出次数 5，b 值取 0、800 s/mm^2，扫描时间 3 min 3 s。扫描后自动

重建出表观扩散系数（apparent diffusion coefficient，ADC）图。

3.图像处理与分析

由两位放射科医师（阅片者 1 与阅片者 2 从事乳腺影像诊断工作时间分别为 2 年及 7 年）分别使用磁共振多参数分析软件（Siemens Healthcare，Erlangen，Germany）进行全肿瘤直方纹理分析，各分析两次。遇到多中心或多灶性肿瘤时，由两位医师共同讨论，选择最大的病灶进行分析。操作流程如下：①导入数据。将 b 值为 800 s/mm^2 的 DWI 图及 ADC 图导入分析软件。②分割病灶。在 b 值为 800 s/mm^2 的 DWI 多平面重建（multi planar reformation，MPR）图像上于瘤体内外分别勾画初始种子点，其分别代表肿瘤内的体素和肿瘤周围的体素。然后软件根据初始种子点对肿瘤进行三维分割。必要时使用该软件内的轮廓编辑工具对分割结果进行人工手动校正。③直方纹理分析。基于肿瘤的三维分割结果，软件自动计算出 7 个直方图参数（Mean、SD、Median、5th、95th、Skewness、Kurtosis）及 4 个纹理参数（Diffentropy、Diffvariance、Contrast、Entropy）。对由两位放射科医师处理得到的结果，即四次测量值，取平均值后进行后续分析。

4.病理组织学分析

所有纳入研究的患者均行手术切除并将手术标本送病理检查，HE 染色结果及手术标本的免疫组化分析结果记录在每例患者的电子病历系统里，其中 ER、PR、HER-2、Ki-67 的表达情况被常规记录。根据 2010 年《ASCO/CAP 乳腺癌激素受体 IHC 检测指南》[11]，ER、PR 表达以 1%作为分界值，细胞核染色阳性≥1%为阳性，<1%为阴性；HER-2 的评估方法：HER-2 表达以 3＋为阳性，0－1＋为阴性，当表达为 2＋时需进一步行 FISH 检测判断是否有基因扩增，HER-2 基因扩增者也列为阳性[12]；Ki-67 的评判标准：Ki-67<14%定义为低表达组，Ki-67≥14%定义为高表达组[13]。

5.统计学分析

采用 SPSS 24.0 软件进行统计学分析。对计量资料行 shapiro-wilk 正态性检验及方差齐性检验，符合正态分布者以均值±标准差（$\bar{x}\pm s$）表示，非正态分布数据以中位数（四分位数间距）表示。采用独立样本 t 检验对 ER、PR、HER-2 阳性与阴性组间、Ki-67 高表达与低表达组间的定量参数进行比较。采用组内相关系数（将阅片者 1 的两次全肿瘤直方纹理分析结果进行比较）及组间相关系数（将阅片者 1 的第 1 次全肿瘤直方纹理分析结果与阅片者 2 的第 1 次全肿瘤直方纹理分析结果进行比较）评价全肿瘤直方纹理分析的可重复性：相关系数值<0.40 时，可重复性较差；0.40≤相关系数值≤0.75 时，可重复性中等；>0.75 时，可重复性较好；>0.90 时，可重复性极好。以 $P<0.05$ 为差异有统计学意义。

结　果

1.免疫组化及病理结果

本组 123 例乳腺癌患者的免疫组化结果显示，ER 阳性 84 例（68.29%），阴性 39 例（31.71%）；PR 阳性 74 例（60.16%），阴性 49 例（39.84%）；HER-2 阳性 31 例（25.20%），阴性 92 例（74.80%）；Ki-67 阳性 102 例（82.93%），阴性 21 例（17.07%）。肿块病理类型：浸润性导管癌 99 例（图 1），黏液癌 4 例，实性乳头状癌 3 例，化生性癌 2 例，浸润性小叶癌 5 例，导管内乳头状癌 1 例，浸润性微乳头状癌 2 例，高级别导管原位癌 7 例。

2.ER 阳性组与 ER 阴性组的全肿瘤直方纹理分析参数比较

ER 阳性组中各参数值均小于 ER 阴性组（表 1），其中两组间 ADC_{95th} 和 $ADC_{Skewness}$ 差异有统计学意义（$P<0.05$）。

表 1　两组的全肿瘤直方纹理分析参数比较

参数	ER 阴性组	ER 阳性组	t 值	P 值
Mean	1006.00±181.99	941.09±250.65	1.448	0.150
SD	264.88±124.81	224.48±64.37	1.907	0.063
Meadian	956.92±175.04	926.92±260.43	0.654	0.515
5th	657.27±163.48	599.36±239.86	1.366	0.174
95th	1513.09±390.47	1327.71±290.36	2.943	0.004*
Skewness	0.73±0.61	0.32±0.66	3.314	0.001*
Kurtosis	0.99±1.74	0.86±1.52	0.427	0.670
Diffentropy	1.90±0.27	1.85±0.26	1.002	0.318
Diffvariance	3.01±1.54	2.86±1.33	0.526	0.600
Contrast	8.71±4.49	8.07±3.82	0.816	0.416
Entropy	2.90±0.31	2.83±0.31	1.047	0.297

注：* $P<0.05$。

3.PR 阳性组与 PR 阴性组的全肿瘤直方纹理分析参数比较

除 $ADC_{Kurtosis}$ 外，PR 阳性组中各参数值均小于 PR 阴性组（表 2），其中两组间 ADC_{SD}、ADC_{95th}、$ADC_{Skewness}$ 差异有统计学意义（$P<0.05$）。

表 2　两组的全肿瘤直方纹理分析参数比较

指标	PR 阴性组	PR 阳性组	t 值	P 值
Mean	994.39±181.72	940.00±259.43	1.274	0.205
SD	259.12±115.72	222.84±63.87	2.002	0.049*
Meadian	953.83±168.85	924.91±272.59	0.663	0.509
5th	640.34±187.91	602.74±238.25	0.929	0.355
95th	1481.95±371.58	1323.28±294.63	2.632	0.010*
Skewness	0.61±0.63	0.34±0.68	2.219	0.028*
Kurtosis	0.81±1.61	0.96±1.58	−0.507	0.613
Diffentropy	1.89±0.25	1.85±0.27	0.957	0.341
Diffvariance	3.10±1.53	2.78±1.29	1.264	0.209
Contrast	8.68±4.23	8.00±3.91	0.921	0.359
Entropy	2.89±0.29	2.83±0.32	0.927	0.356

注：* $P<0.05$。

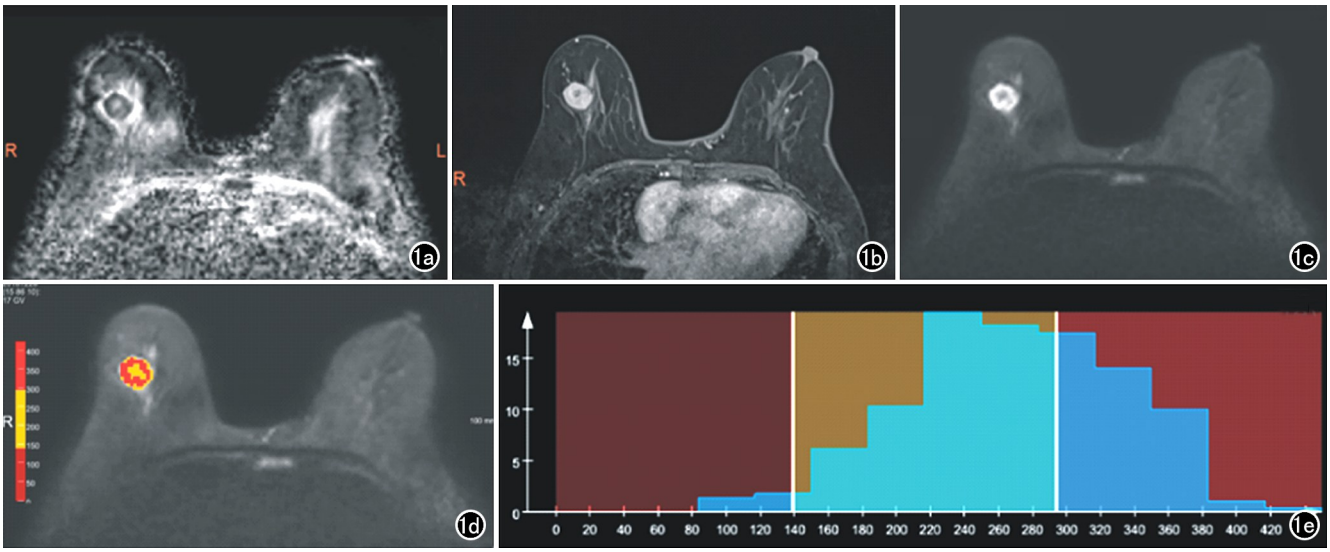

图 1 乳腺癌患者,女,23 岁,病理诊断为浸润性导管癌,非特殊类型。免疫组化结果:ER(90%+,强),PR(5%+,强),Her-2(2+),Ki-67(约 60%+)。a) ADC 图示右乳外上象限局部区域信号减低(箭);b) 横轴面早期增强图像示右乳外上象限形态不规则肿块,早期增强可见不均匀强化(箭);c) DWI 图示右乳外上象限肿块信号明显增高,边界相对清晰;d) 肿块的三维分割图片:在肿瘤内外勾画初始种子点进行全肿瘤的三维分割(色彩填充部分);e) 该肿块的全肿瘤直方纹理分析图。

4.HER-2 阳性组与 HER-2 阴性组的全肿瘤直方纹理分析参数比较

HER-2 阳性组的 ADC_{Mean}、$ADC_{Meadian}$、ADC_{5th}、ADC_{95th}、$ADC_{Skewness}$、$ADC_{Diffentropy}$ 及 $ADC_{Entropy}$ 值大于阴性组,ADC_{SD}、$ADC_{Kurtosis}$、$ADC_{Diffvariance}$ 及 $ADC_{Contrast}$ 值小于阴性组(表 3),但差异均不具有统计学意义($P>0.05$)。

表 3 两组的全肿瘤直方纹理分析参数比较

指标	HER-2 阴性组	HER-2 性组	t 值	P 值
Mean	947.62±233.20	1003.37±228.38	−1.157	0.250
SD	237.99±94.52	235.21±74.43	0.149	0.882
Meadian	920.91±237.63	982.50±230.29	−1.258	0.211
5th	604.21±224.55	657.82±202.07	−1.178	0.241
95th	1370.05±336.71	1435.27±331.20	0.937	0.351
Skewness	0.44±0.69	0.46±0.64	−0.133	0.894
Kurtosis	0.91±1.61	0.88±1.55	0.068	0.946
Diffentropy	1.86±0.28	1.90±0.19	−0.759	0.449
Diffvariance	2.96±1.44	2.75±1.27	0.749	0.455
Contrast	8.28±3.98	8.25±4.28	0.042	0.967
Entropy	2.83±0.33	2.91±0.24	−1.187	0.237

5.Ki-67 高表达组与 Ki-67 低表达组的全肿瘤直方纹理分析参数比较

除 $ADC_{Meadian}$、ADC_{5th} 外,Ki-67 高表达组中各直方纹理分析参数值均大于 Ki-67 低表达组(表 4),其中两组间 ADC_{SD}、$ADC_{Diffentropy}$、$ADC_{Entropy}$ 差异具有统计学意义($P<0.05$)。

表 4 两组的全肿瘤直方纹理分析参数比较

指标	Ki-67 低表达组	Ki-67 高表达组	t 值	P 值
Mean	953.46±246.93	963.36±230.46	−0.177	0.860
SD	192.36±60.67	246.54±91.99	−2.582	0.011*
Meadian	939.98±260.49	935.70±232.51	0.075	0.940
5th	669.64±212.35	607.03±220.49	1.192	0.236
95th	1265.88±281.98	1411.32±341.05	−1.828	0.070
Skewness	0.24±0.68	0.49±0.67	−1.530	0.129
Kurtosis	0.77±1.69	0.93±1.57	−0.411	0.628
Diffentropy	1.75±0.29	1.89±0.25	−2.168	0.032*
Diffvariance	2.62±1.65	2.97±1.34	−1.035	0.303
Contrast	6.95±4.03	8.54±4.01	−1.660	0.099
Entropy	2.73±0.35	2.88±0.29	−2.048	0.043*

注:* $P<0.05$。

表 5 全肿瘤直方纹理分析组内及组间一致性比较结果

指标	组内相关系数	P	组间相关系数	P
Mean	0.974(0.963,0.982)	0.00	0.973(0.962,0.981)	0.00
SD	0.864(0.811,0.903)	0.00	0.871(0.820,0.908)	0.00
Meadian	0.985(0.979,0.990)	0.00	0.987(0.981,0.991)	0.00
5th	0.985(0.978,0.989)	0.00	0.984(0.977,0.988)	0.00
95th	0.883(0.837,0.917)	0.00	0.898(0.857,0.928)	0.00
Skewness	0.833(0.770,0.880)	0.00	0.745(0.654,0.814)	0.00
Kurtosis	0.743(0.651,0.813)	0.00	0.685(0.579,0.768)	0.00
Diffentropy	0.923(0.892,0.946)	0.00	0.918(0.885,0.942)	0.00
Diffvariance	0.932(0.905,0.952)	0.00	0.922(0.891,0.945)	0.00
Contrast	0.948(0.926,0.963)	0.00	0.945(0.923,0.962)	0.00
Entropy	0.889(0.845,0.921)	0.00	0.801(0.728,0.857)	0.00

注:括号内数值为 95%置信区间。

6.全肿瘤直方纹理分析的可重复性分析

全肿瘤直方纹理分析组内相关系数值为 0.743～0.985，组间相关系数值为 0.685～0.987(表 5)，除组间及组内的 $ADC_{Kurtosis}$、组间的 $ADC_{Skewness}$ 具有中等可重复性外，其余直方纹理分析参数均具有较好或极好的可重复性。

讨 论

目前已有大量文献证实 DWI 在鉴别乳腺肿块良恶性、区分乳腺癌分子分型及预测新辅助化疗疗效等方面的可行性[14,15]。扩散加权成像 ADC 值与预后因子之间的相关性也有文献报道，但目前尚未达成共识。同时，有学者采用 3.0T MR 扫描仪证实基于 ADC 值图的直方图参数与乳腺癌的预后相关[5]。探讨基于 ADC 值图的全肿瘤直方纹理分析参数与乳腺癌预后因子的相关性，有望在术前通过无创性手段为乳腺癌预后因子状态的判断提供新的量化指标，有助于准确评价乳腺癌预后及选择个体化治疗方案。

以往研究对于肿瘤 ADC 值的测量多限于单个或多个层面的测量，而全肿瘤分析相较于以往研究能较好地避免勾画局部 ROI 时引起的采样偏差[16]，可更准确地反映整个肿瘤的异质性[17]，从而使测量结果更加稳定、可靠。足够的空间分辨率对全肿瘤直方纹理分析至关重要，乳腺 DWI 在临床上最常用的序列为单次激发平面回波成像序列(single-shot echo-planar diffusion-weighted imaging，ss-EPI-DWI)，然而该序列回波间隙大，对磁场不均匀性及磁敏感性较为敏感，产生的图像常表现为几何变形及图像模糊，且常伴有磁敏感伪影，极易影响病灶 ADC 值计算的准确性。本研究采用的 rs-EPI-DWI 序列为多次激发分段读出的高清扩散序列，通过分段激发并填充 K-空间数据缩小回波间隙，从而减少临床常规 DWI 的图像伪影，提高图像信噪比及空间分辨率，使得 rs-EPI-DWI 对病灶边界、微小病变的显示更为清晰[10]，从而有利于克服部分容积效应，使全肿瘤的边界勾画及半自动分割结果更为准确。本研究结果显示，全肿瘤直方纹理分析中的百分位数及纹理参数具有较好或极好的可重复性。此外，本研究通过对量化指标进行分析，主要结果如下：① 百分位参数 ADC_{95th} 对鉴别 ER 阴性(1513.09±390.47)与阳性(1327.71±290.36)、PR 阴性(1481.95±371.58)与阳性(1323.28±294.63)有一定价值；②纹理参数 $ADC_{Skewness}$ 对 ER[阴性组和阳性组分别为(0.73±0.61)和(0.32±0.66)]、PR[阴性组和阳性组分别为(0.61±0.63)和(0.34±0.68)]不同表达状态的鉴别亦具有参考意义；③ 纹理参数 $ADC_{Diffentropy}$ 和 $ADC_{Entropy}$ 值对 Ki-67 的低表达与高表达状态[低表达组与高表达组分别为(1.75±0.29)与(1.89±0.25)、(2.73±0.35)与(2.88±0.29)]的鉴别均有一定价值。

ER 和 PR 为乳腺上皮细胞内的激素受体，其表达状态为阳性时，常提示内分泌治疗疗效好、复发率低且生存率高[18]。本研究结果显示，ER、PR 阳性组中直方图参数值及纹理参数值均小于 ER 阴性组，其中 ADC_{95th} 和 $ADC_{Skewness}$ 的差异有统计学意义，这与过往研究中发现的乳腺癌低 ADC 值与 ER、PR 的阳性表达相关一致[19,20]。由于肿瘤的异质性及其生物学特征的多样化，百分位数可较传统 ADC 值的平均值、中位数更敏感、全面地反映整个瘤体内灰度值的分布特征[21]。百分位数 95th 表示在整个肿瘤中有 95%区域的灰度值小于 ADC_{95th} 所对应的参数值，本研究结果显示 ADC_{95th} 在 ER、PR 阳性组中的数值均明显低于阴性组。ER 阳性表达抑制血管生成，导致肿瘤血流灌注减少，同时 ER 阳性表达肿瘤细胞的数目较 ER 阴性增多[22]。PR 阴性的乳腺癌与更大的肿瘤体积及更丰富的血供有关，预后通常较差[5]，且 PR 阴性乳腺癌微血管生长较快。由于 DWI 检测水分子的随机微观运动受多种因素影响，不仅取决于细胞密度，还受微血管灌注及扩散不均匀等因素影响，因此推测上述原因均可能导致 ER 和 PR 阳性组的 ADC 值相对减低。以上结果表明百分位数 ADC_{95th} 可为评估 ER、PR 的表达状态提供一定的参考信息。偏斜度 $ADC_{Skewness}$ 是用于描述灰度值数据曲线分布特征的直方图参数之一，它代表曲线分布的不对称程度[21]，一般正偏斜度值所对应的不对称曲线形态的尾部位于平均值右侧，本研究中 ER、PR 阳性组中的 $ADC_{Skewness}$ 值均明显小于阴性组，代表 ER、PR 阳性组中 ADC 值相较于阴性组偏低，这一解释与上述 ADC 值的相关推测亦相符。

HER-2 是跨膜酪氨酸激酶生长因子受体，其阳性表达常提示细胞增殖旺盛，侵袭力强，易转移，预后差，可指导辅助化疗方案的制定，作为乳腺癌预后的独立预测因素。本研究结果显示，乳腺全肿瘤直方纹理分析参数值与 HER-2 阳性表达无明显相关性($P>0.05$)。关于乳腺癌的 ADC 值与 HER-2 表达状态是否具有相关性目前尚未达成共识。过往大量研究认为 ADC 值与 HER-2 的表达状态无显著相关性[23,24]，这与本研究结果一致。然而也有文献报道 HER-2 阴性肿瘤相较于 HER-2 阳性肿瘤的 ADC 值更低[5]。HER-2 阳性表达可使血管生成增加，除了肿瘤细胞密度增加使细胞外间隙减少外，肿瘤内血管灌注增高，新生血管通透性增加及血管源性水肿等均可使细胞外间隙增大。因此，HER-2 阳性乳腺癌的血供及细胞外液增加使 ADC 值升高与细胞密度增加使 ADC 值降低，

两者相互作用决定 ADC 值是增高还是减低。本研究结果亦表明，纳入的 4 个纹理参数对 ER、PR 及 HER-2 表达状态的辨别能力尚不足，有待纳入更多更高级的纹理参数对其与预后因子的相关性进行定量研究。

Ki-67 抗原是增殖细胞核抗原，是判断恶性肿瘤细胞增殖活性程度最可靠的指标之一，其高表达反映了肿瘤的高增殖性、高恶性程度以及相对较差的预后[25]。Jeh 等[20]认为低 ADC 值与 ER 阳性表达、HER2 阴性表达相关，而与其他因子如 PR 及 Ki-67 等无相关性。Kim 等[26]也曾报道 ADC 值与 Ki-67 的表达状态无相关性。而部分研究认为 Ki-67 的表达状态与乳腺肿瘤的 ADC 值有显著相关性[24,27]。本研究结果显示仅 Ki-67 高表达组中部分纹理参数（$ADC_{Diffentropy}$、$ADC_{Entropy}$）大于低表达组（$P<0.05$）。$ADC_{Entropy}$ 用于描述灰度值空间分布的随机性，而 $ADC_{Diffentropy}$ 为熵的差异的测量值，两者均为肿瘤异质性的评价指标[21]。由于 Ki-67 高表达肿瘤内的微血管数量增多、血管壁通透性增加[19]，推测 Ki-67 阳性肿瘤内部异质性可能更为复杂。

目前，基于 ADC 值图的纹理参数与预后因子的相关性研究仍然较少，而关于 ADC 值及基于 ADC 值图的直方图参数与预后因子的相关性，不同研究之间得出的结论差异较大，其原因可能与磁共振场强、扩散序列参数、扫描技术、研究样本、病种数量以及 ROI 的选择等不同有关。直方纹理分析是一种可以评估肿瘤异质性的数学方法，相较于传统的平均值及中位数的测量，直方纹理分析参数可从多方面反映肿瘤的异质性，可更加敏感地反映不同病灶间微小但重要的差异。

本研究存在以下局限性：①样本量仍相对较少，病理类型分布欠均衡，分析结果可能存在一定误差；②本文为单中心回顾性研究，可能存在不可避免的选择偏倚；③本文纳入的直方图参数和纹理参数相对单一，未来将考虑纳入更多直方图参数及更高级的纹理参数，以更全面评估其与乳腺癌预后因子的相关性；④全肿瘤直方纹理分析参数与乳腺癌预后因子的相关性研究尚处于初步阶段，仅采用 t 检验对不同组别间的参数进行比较，缺乏两者相关性的量化指标。rs-EPI-DWI 序列近几年逐步应用于临床，加快扫描速度是使其能广泛应用于临床的重要发展方向。本研究初步探讨了 rs-EPI-DWI 序列与乳腺癌预后因子的相关性，未来可尝试将其与近两年新兴的加速技术（同时多层成像技术）[28]相结合，在控制扫描时间的基础上进一步提高图像层面空间分辨率，同时扩大样本量，以进一步更准确评估其与乳腺癌分子分型及预后因子间的相关性，争取探究出更适用于临床工作的乳腺癌诊断模型。

参考文献：

[1] Bray F, Ferlay J, Soerjomataram I, et al. Global cancer statistics 2018: GLOBOCAN estimates of incidence and mortality worldwide for 36 cancers in 185 countries[J]. CA Cancer J Clin, 2018, 68(6): 394-424.

[2] Zurrida S, Veronesi U. Milestones in breast cancer treatment[J]. Breast J, 2015, 21(1): 3-12.

[3] 武峰，李亚光，胡益祺，等. CDT-VIBE 序列 DCE-MRI：血流动力学参数与乳腺癌预后因子的相关性[J]. 放射学实践，2019，34(1)：36-40.

[4] 彭腾飞，罗娅红. 乳腺浸润性导管癌 MRI 特征及与预后因子相关性研究[J]. 放射学实践，2017，32(6)：578- 581.

[5] Kim EJ, Kim SH, Park GE, et al. Histogram analysis of apparent diffusion coefficient at 3.0T: Correlation with prognostic factors and subtypes of invasive ductal carcinoma[J]. J Magn Reson Imaging, 2015, 42(6): 1666-1678.

[6] Li Z, Ai T, Hu Y, et al. Application of whole-lesion histogram analysis of pharmacokinetic parameters in dynamic contrast-enhanced MRI of breast lesions with the CAIPIRINHA-Dixon-TWIST-VIBE technique[J]. J Magn Reson Imaging, 2018, 47(1): 91-96.

[7] Sun K, Zhu H, Chai W, et al. Whole-lesion histogram and texture analyses of breast lesions on inline quantitative DCE mapping with CAIPIRINHA-Dixon-TWIST-VIBE[J]. Eur Radiol, 2020, 30(1): 57-65.

[8] Waugh SA, Lerski RA, Bidaut L, et al. The influence of field strength and different clinical breast MRI protocols on the outcome of texture analysis using foam phantoms[J]. Med Phys, 2011, 38(9): 5058-5066.

[9] Ma C, Liu L, Li J, et al. Apparent diffusion coefficient (ADC) measurements in pancreatic adenocarcinoma: A preliminary study of the effect of region of interest on ADC values and interobserver variability[J]. J Magn Reson Imaging, 2016, 43(2): 407-413.

[10] Kim YJ, Kim SH, Kang BJ, et al. Readout-segmented echo-planar imaging in diffusion-weighted MR imaging in breast cancer: comparison with single-shot echo-planar imaging in image quality[J]. Korean J Radiol, 2014, 15(4): 403-410.

[11] Hammond ME, Hayes DF, Dowsett M, et al. American Society of Clinical Oncology/College of American Pathologists guideline recommendations for immunohistochemical testing of estrogen and progesterone receptors in breast cancer[J]. J Clin Oncol, 2010, 28(16): 2784-2795.

[12] Wolff AC, Hammond ME, Hicks DG, et al. Recommendations for human epidermal growth factor receptor 2 testing in breast cancer: American Society of Clinical Oncology/College of American Pathologists clinical practice guideline update[J]. J Clin Oncol, 2013, 31(31): 3997-4013.

[13] Goldhirsch A, Wood WC, Coates AS, et al. Strategies for subtypes-dealing with the diversity of breast cancer: highlights of the St. Gallen International Expert Consensus on the Primary Therapy of Early Breast Cancer 2011[J]. Ann Oncol, 2011, 22(8): 1736-1747.

[14] Partridge SC, Nissan N, Rahbar H, et al. Diffusion-weighted breast MRI: clinical applications and emerging techniques[J]. J Magn Reson Imaging, 2017, 45(2): 337-355.

[15] Ohlmeyer S, Laun FB, Palm T, et al. Simultaneous multislice ech-

o planar imaging for accelerated diffusion-weighted imaging of malignant and benign breast lesions[J].Invest Radiol,2019,54(8):524-530.

[16] Priola AM,Priola SM,Parlatano D,et al.Apparent diffusion coefficient measurements in diffusion-weighted magnetic resonance imaging of the anterior mediastinum: inter-observer reproducibility of five different methods of region-of-interest positioning[J].Eur Radiol,2017,27(4):1386-1394.

[17] Bickel H,Pinker K,Polanec S,et al.Diffusion-weighted imaging of breast lesions:region-of-interest placement and different ADC parameters influence apparent diffusion coefficient values[J].Eur Radiol,2017,27(5):1883-1892.

[18] Dunnwald LK,Rossing MA,Li CI.Hormone receptor status,tumor characteristics,and prognosis:a prospective cohort of breast cancer patients[J].Breast Cancer Res,2007,9(1):R6.

[19] Suo S,Cheng F,Cao M,et al.Multiparametric diffusion-weighted imaging in breast lesions:association with pathologic diagnosis and prognostic factors[J].J Magn Reson Imaging,2017,46(3):740-750.

[20] Jeh SK,Kim SH,Kim HS,et al.Correlation of the apparent diffusion coefficient value and dynamic magnetic resonance imaging findings with prognostic factors in invasive ductal carcinoma[J].J Magn Reson Imaging,2011,33(1):102-109.

[21] Just N.Improving tumour heterogeneity MRI assessment with histograms[J].Br J Cancer,2014,111(12):2205-2213.

[22] Tezcan ş, Uslu N, Öztürk FU,et al.Diffusion-weighted imaging of breast cancer:correlation of the apparent diffusion coefficient value with pathologic prognostic factors[J].Eur J Breast Health,2019,15(4):262-267.

[23] Martincich L,Deantoni V,Bertotto I,et al.Correlations between diffusion-weighted imaging and breast cancer biomarkers[J].Eur Radiol,2012,22(7):1519-1528.

[24] Kitajima K,Yamano T,Fukushima K,et al.Correlation of the SUVmax of FDG-PET and ADC values of diffusion-weighted MR imaging with pathologic prognostic factors in breast carcinoma[J].Eur J Radiol,2016,85(5):943-949.

[25] Kontzoglou K,Palla V,Karaolanis G,et al.Correlation between Ki-67 and breast cancer prognosis[J].Oncology,2013,84(4):219-225.

[26] Kim SH,Cha ES,Kim HS,et al.Diffusion-weighted imaging of breast cancer:correlation of the apparent diffusion coefficient value with prognostic factors[J].J Magn Reson Imaging,2009,30(3):615-620.

[27] Choi SY,Chang YW,Park HJ,et al.Correlation of the apparent diffusion coefficiency values on diffusion-weighted imaging with prognostic factors for breast cancer[J].Br J Radiol,2012,85(1016):e474-479.

[28] Frost R,Jezzard P,Douaud G,et al.Scan time reduction for read-out-segmented EPI using simultaneous multislice acceleration:diffusion-weighted imaging at 3 and 7 Tesla[J].Magn Reson Med,2015,74(1):136-149.

(收稿日期:2020-03-13 修回日期:2020-07-04)