·影像技术学·

压缩感知不同加速因子对肝脏 3D-mDixon 序列成像质量的影响

王诗瑜,刘爱连,王家正,宋清伟,肖晓啸,王楠,高冰冰

【摘要】 **目的:**探讨压缩感知技术(CS)的不同加速因子(AF)对肝脏 3D-mDixon 序列图像质量的影响。**方法:**招募 10 例健康志愿者采用 3.0T MR 仪行肝脏 3D-mDixon 序列扫描,设计 6 组扫描方案:SENSE2 及 AF 为 2～6 的 CS 技术(CS2～CS6 组),扫描时间分别为 20.5、18.7、12.9、10.0、8.5 和 7.1s,6 组的其它扫描参数保持一致。由两位观察者分别在第一肝门水平的肝左外叶、左内叶、右前叶、右后叶及右侧竖脊肌处放置勾画 ROI,分别测量各 ROI 的信号强度及其标准差,并计算相应的信噪比(SNR)和对比噪声比(CNR)。两位观察者分别对 6 组的图像质量进行 5 分制主观评分。对 6 组图像质量的主观评分和客观评价指标进行统计学分析。**结果:**两位观察者对图像质量的客观评价指标的测量结果及主观评分的一致性均达到了良好(ICC>0.75)。6 组间 SNR 和 CNR 的差异有统计学意义($P<0.05$)。SENSE2 组及 CS2～CS4 组:4 组的 SNR 分别为 44.1±3.6、47.9±6.8、47.6±6.2 和 48.0±6.7,CNR 分别为 16.0±1.8、16.9±4.0、17.0±4.4 和 17.4±4.4,4 组间 SNR 和 CNR 的差异均无统计学意义($P>0.05$)。CS5 和 CS6 组图像的 SNR 分别为 40.5±3.9 和 40.7±4.6,CNR 分别为 12.3±3.2 和 13.4±2.4,均显著低于 CS2～CS4 组,组间差异均有统计学意义($P<0.05$)。SENSE2 组和 CS2～CS4 组的图像质量评分均高于 CS5 和 CS6 组,组间差异均有统计学意义($P<0.05$)。**结论:**基于压缩感知技术的 3D-mDixon 序列肝脏扫描,随着加速因子的增加,扫描时间缩短,但肝脏的 SNR 及图像质量下降,加速因子为 4 时能在确保图像质量的前提下使扫描时间降低约 50%,可作为肝脏检查的最佳扫描方案。

【关键词】 肝脏;磁共振成像;压缩感知技术;加速因子;图像质量

【中图分类号】R445.2;R575.5 【文献标志码】A 【文章编号】1000-0313(2020)12-1605-05

DOI:10.13609/j.cnki.1000-0313.2020.12.021 开放科学(资源服务)标识码(OSID):

Study on the influence of compressed sense technique with different acceleration factors on the image quality of 3D modified-Dixon sequence of liver

WANG Shi-yu, LIU Ai-lian, WANG Jia-zheng, et al. Department of Radiology, the First Affiliated Hospital of Dalian Medical University, Liaoning 116011, China

【Abstract】 **Objective:** The purpose of this study was to investigate the effect of compressed sense (CS) technique with different acceleration factors (AF) on the quality of 3D modified Dixon (mDixon) sequence images of liver. **Methods:** In this study, ten healthy volunteers were recruited for liver MRI scan using 3D mDixon sequence at an 3.0T MR scanner. 6 scan protocols for 6 groups of volunteers were designed: SENSE2 and CS technique with AF of 2～6, and the other scan parameters were kept the same in the 6 groups. The scan time in turn was 20.5, 18.7, 12.9, 10.0, 8.5 and 7.1s. Two observers placed ROIs on the left lateral lobe, left medial lobe, right anterior lobe, right posterior lobe and right erector muscle at the level of the first hepatic hilum on the mDixon images in the 6 groups. The signal intensity and standard deviation (SD) of each ROI were measured, and then signal noise ratio (SNR) and contrast noise ratio (CNR) were calculated. The image quality of all six groups were evaluated by two observers respectively using a 5-point subjective scale. The objective index and subjective scores of the 6 groups were compared statistically. **Results:** The results of objective index and subjective scores by the two observers showed good agreement (all ICC>0.75). There was significant difference in SNR and CNR among the 6 groups ($P<0.05$). The SNR of SENSE2 group and CS2～CS4 groups were

作者单位:116011 辽宁,大连医科大学附属第一医院放射科(王诗瑜,刘爱连,宋清伟,肖晓啸,王楠,高冰冰);100000 北京,飞利浦医疗(中国)(王家正)

作者简介:王诗瑜(1986－),女,辽宁营口人,主管技师,主要从事医学影像技术工作。

通信作者:刘爱连,E-mail:cjr.liuailian@vip.163.com

44.1±3.6, 47.9±6.8, 47.6±6.2 and 48.0±6.7, respectively; and the CNR was 16.0±1.8, 16.9±4.0, 17.0±4.4 and 17.4±4.4, respectively; there was no significant difference in SNR and CNR among the 4 groups ($P>0.05$). The SNR and CNR of CS5 and CS6 group were 40.5±3.9 and 40.7±4.6, 12.3±3.2 and 13.4±2.4. both the values of SNR and CNR were significantly lower than those of SENSE2 and CS2 to CS4 groups ($P<0.05$). The image score of SENSE2 and CS2 to CS4 groups were all higher than those of CS5 and CS6 groups (all $P<0.05$). **Conclusion**: As the acceleration factor increases, the scan time is shortened while the SNR and image quality of liver is decreased. With accelerator factor of 4, the scan time is reduced about 50% on the premise of ensuring the image quality. We recommend a 3D mDixon sequence with accelerator CS 4 as the best scheme for clinical liver MRI scan.

【Key words】 Liver; Magnetic resonance imaging; Compressed sense technique; Acceleration factor; Image quality

磁共振成像是临床常用的影像学检查方法，具有多参数、多序列、多方位成像和软组织分辨率高等特点，在肝脏疾病的诊断中具有不可替代的优势。肝脏 3D mDixon 序列扫描效率高，一次扫描可获得 4 种对比度图像（同相位、反相位、水相、脂相），且脂肪抑制效果稳定，但亦有一定的缺点，包括扫描时间长及对运动较敏感，肝脏位于膈肌下方易受呼吸伪影影响，并且邻近肠道，肠蠕动伪影也会对其产生一定影响，因此如何提高肝脏 3D mDixon 序列扫描成功率至关重要。

压缩感知（compressed sensing，CS）技术是基于应用数学的一种创新性的信号采集和处理的前沿技术，可以显著提升磁共振扫描速度和空间分辨率。在 k 空间欠采样情况下，利用信号处理的优化算法，得到 MR 图像[1]，与常规方法比较可缩短信号采集时间，此技术近年来已成为 MR 技术领域的研究热点[2]。国外已有 CS 在 MR 成像中的应用报道，如对比增强 MRA、心脏电影成像等[3-4]，国内有学者将其应用于肝脏多动脉期（16 倍加速连续获得 8 期相图像，其中 1～4 期为动脉早、中期，5～8 期为动脉晚期）增强扫描[5]。目前研究者在各个领域开展了 CS 相关实验和临床研究，结果不尽相同，共同的观点是在开展 CS 的临床应用之前，必须在不同的临床场景下进行测试，以验证其可行性及诊断效能。目前国内关于 CS 临床研究的报道尚少，本研究拟探讨压缩感知技术的不同加速因子对肝脏 3D mDixon 序列图像质量的影响。

材料与方法

1. 一般材料

于我院招募 10 例健康志愿者进行肝脏磁共振扫描。其中，男 4 例，女 6 例；年龄 22～34 岁，平均（25±4）岁；体质指数（20.7±2.5）kg/m^2。排除标准：a）肝脏局灶性或弥漫性病变者；b）检查过程中呼吸配合不佳，影响数据测量者。

2. MRI 检查方法

使用 Philips Ingenia CX 3.0T 磁共振扫描仪和 16 通道腹部专用表面线圈。各受检者明确无 MRI 检查禁忌证，检查前 4 h 禁食，以减少胃内容物对肝左叶信号的影响。受检者取仰卧位、头先进、双手自然下垂置于身体两侧，人体正中矢状面与检查床中线重合，定位于剑突所在平面。对受检者进行呼吸训练，于深呼气末屏气，同时加戴呼吸门控监测受检者呼吸情况。采用 3D mDixon 序列对每例被试行肝脏 MRI 扫描，设计 6 组扫描方案（A～F），分别使用 SENSE2（S2）和加速因子 2～6 的 CS 技术（记为 CS2～CS6），扫描时间分别为 20.5、18.7、12.9、10.0、8.5 和 7.1 s。各组间除加速因子外其它扫描参数的设置保持一致，扫描参数：TR 3.40 ms，TE 1.05 ms，翻转角 15°，视野 400 mm×320 mm×160 mm，矩阵 184×136，层数 80，层厚 4.0 mm，层间距－2.0 mm，信号平均次数 1，体素大小 1.64 mm×1.56 mm×4.00 mm。

3. 图像分析和数据测量

将图像传至飞利浦后处理工作站（IntelliSpace Portal，ISP），由两位医师（均具有 5 年以上腹部 MRI 诊断经验）独立进行 ROI 的选取和参数值的测量。在各序列图像中均选取第一肝门水平（保证测量 ROI 在同一层面），分别在肝脏的左外叶、左内叶、右前叶和右后叶内勾画长椭圆形 ROI，其长轴方向与肝内胆管走向一致，大小约 200 mm^2，距离肝包膜约 1 cm，注意避开血管和胆管；在相同层面同一相位方向于右侧竖脊肌内勾画 ROI，大小约 90 mm^2，注意避开脂肪间隙。分别测量肝脏和竖脊肌的信号强度（signal intensity，SI）和标准差（standard deviation，SD），所测数据分别取均值。按照公式（1）和（2）计算肝脏各叶的信噪比（signal to noise ratio，SNR）和对比噪声比（contrast to noise ratio，CNR）：

$$SNR=\frac{SI_{肝脏}}{SD_{竖脊肌}} \quad (1)$$

$$CNR=\frac{SI_{肝脏}-SI_{竖脊肌}}{Sqrt(SD_{肝脏}\times SD_{肝脏}+SD_{竖脊肌}\times SD_{竖脊肌})} \quad (2)$$

由两位观察者分别从影像整体质量、脂肪抑制效果、伪影、肝脏边缘的锐利度和血管清晰度等方面对 6 组图像进行评分(表 1)，采用 5 级评分，≥3 分为满足诊断需求。

表 1　图像质量主观评价标准

评分	评价内容
1 分	肝脏血管显示不清，肝边缘模糊，脂肪抑制效果较差，伪影及噪声极明显，细节不清
2 分	肝脏血管显示不清，肝边缘模糊，脂肪抑制效果不佳，伪影较明显，噪声较重，细节模糊
3 分	肝脏血管显示较清晰，肝边缘尚锐利图像略有伪影，脂肪抑制效果较好，噪声较多但可接受，大部分图像的细节可辨、能满足诊断要求，仅少数图像无法评价
4 分	肝脏血管显示清楚，肝边缘较为锐利、无伪影，脂肪抑制效果好，噪声较少能够评价
5 分	肝脏血管及细节显示清晰，肝边缘锐利，脂肪抑制充分，无伪影及明显噪声，解剖关系明确，能够准确评价

4. 统计分析

使用 SPSS 22.0 统计软件进行数据分析。对两位观察者所测数据及主观评分的一致性采用组内相关系数(intraclass correlation coefficient，ICC)进行检验，ICC<0.40 为一致性差，0.40～0.75 为一致性一般，>0.75 为一致性良好。若一致性良好，选择高年资医师的测量数据进行后续统计学分析。计量资料采用均数±标准差的形式表示。采用 Kolmogorov-Smirnov 检验对两位观察者测量数据及图像质量主观评分进行正态性检验。符合正态分布的数据采用单因素方差分析，并以 LSD 法进行组间两两比较；非正态分布的数据采用 Kruskal-Wallis H 检验，进行 6 组间总体差异的分析及组间两两比较。以 $P<0.05$ 为差异具有统计学意义。

结　果

1. 一致性分析

两位观察者对肝脏 SI 的测量值及一致性分析见表 2。结果显示，两位医师对肝脏 SI 及 SD 的测量结果的 ICC 均为良好(ICC 分别为 0.993～0.996 和 0.958～0.992)。两位观察者对图像质量主观评分的一致性检验结果见表 3。本组结果显示，两位观察者对图像质量主观评分的一致性较好，ICC 为 0.789～0.899。

表 2　两位医师对肝脏 SI 测量结果的一致性分析

指标	观察者 1	观察者 2	ICC
SENSE 2			
$SI_{肝脏}$	1120.62±188.09	1123.03±185.08	0.995
$SD_{肝脏}$	44.95±3.08	44.27±3.11	0.989
CS2			
$SI_{肝脏}$	1242.64±181.63	1235.61±178.17	0.996
$SD_{肝脏}$	38.75±1.94	38.43±1.58	0.968
CS3			
$SI_{肝脏}$	1205.96±178.57	1192.87±171.58	0.994
$SD_{肝脏}$	39.79±3.73	39.86±2.92	0.968
CS4			
$SI_{肝脏}$	1144.56±180.84	1146.95±179.40	0.996
$SD_{肝脏}$	39.61±4.71	39.93±3.90	0.986
CS5			
$SI_{肝脏}$	1173.28±158.82	1171.23±160.99	0.993
$SD_{肝脏}$	41.99±4.69	42.19±4.52	0.992
CS6			
$SI_{肝脏}$	1242.03±170.74	1235.92±176.77	0.994
$SD_{肝脏}$	48.84±2.72	48.79±2.95	0.958

表 3　主观评分及一致性检验(n=10)

成像序列	观察者 1	观察者 2	ICC
SENSE2	4.20±0.42	4.30±0.83	0.862
CS2	4.30±0.48	4.30±0.67	0.808
CS3	4.70±0.48	4.70±0.48	0.862
CS4	4.60±0.51	4.50±0.53	0.899
CS5	3.50±0.53	3.70±0.48	0.789
CS6	3.60±0.52	3.40±0.52	0.800

2. 各组间图像质量的比较

6 个序列图像上图像质量主观评分和定量指标测量结果见表 4 和图 1。6 组间肝脏 SD、SNR 和主观评分的差异均有统计学意义($P<0.05$)，而 CNR 的差异无统计学意义($P>0.05$)。

进一步对各组的 SD、SNR 和主观评分进行组间两两比较，P 值见表 5。结果显示 CS2～CS5 序列的肝脏 SD 值均小于 SENSE 2 和 CS 6 序列($P<0.05$)；SENSE2 及 CS2～CS4 序列各组间 SNR 的差异均无统计学意义($P>0.05$)；CS5 和 CS6 序列的 SNR 较 CS2～CS5 序列显著下降($P<0.05$)。用两名观察者主观评分的均值进行各组间的比较，结果显示 SENSE2 及 CS2～CS4 序列的主观评分高于 CS5 和 CS6 序列($P<0.05$)。

3. 各组间扫描时间的比较

上腹部 3D mDixon 序列扫描 CS2～CS6 序列的扫描时间分别为 20.5、18.7、12.9、10.0、8.5 和 7.1s，即随着加速因子的增加扫描时间逐渐减少。相较于

表 4　六组的肝脏 SD、SNR 和 CNR 及其比较

参数	SENSE2	CS2	CS3	CS4	CS5	CS6	F/H 值	P 值
SD	45.0±3.1	38.8±1.9	39.8±3.7	39.6±4.7	42.0±4.7	48.8±2.7	11.580	0.000
SNR	44.1±3.6	47.9±6.8	47.6±6.2	48.0±6.7	40.5±3.9	40.7±4.6	4.226	0.003
CNR	7.8±1.3	9.2±1.7	8.8±1.8	8.8±1.5	8.3±1.1	7.6±1.5	1.684	0.154
主观评分	4.2±0.4	4.3±0.5	4.7±0.5	4.6±0.5	3.5±0.5	3.6±0.5	28.424*	0.000

注：* 为 Kruskal-Wallis H 检验结果。

SENSE2 序列 20.5s 的扫描时间,CS4 序列的扫描时间仅为 10.0s,降低了 51.22%。

表 5 LSD 法进行 6 组间两两比较的 *P* 值

组间比较	SD	SNR	主观评分
A 与 B	0.000	0.118	0.716
A 与 C	0.002	0.157	0.069
A 与 D	0.002	0.114	0.145
A 与 E	0.073	0.157	0.054
A 与 F	0.020	0.175	0.026
B 与 C	0.525	0.879	0.145
B 与 D	0.599	0.984	0.275
B 与 E	0.051	0.004	0.022
B 与 F	0.000	0.005	0.010
C 与 D	0.913	0.863	0.716
C 与 E	0.180	0.006	0.000
C 与 F	0.000	0.007	0.000
D 与 E	0.148	0.004	0.001
D 与 F	0.000	0.004	0.000
E 与 F	0.000	0.951	0.764

注:A～F 分别代表 SENSE 和 CS2～CS6 序列。

讨 论

MRI 作为一种无辐射风险、组织分辨力高的成像方法,在腹部的应用越来越广泛,除了反映形态学和血供改变以外,各种功能 MR 成像技术是量化反映疾病特征的新方法,为腹部疾病诊断和鉴别提供重要的补充信息。但是腹部 MRI 检查对患者要求较高,在 T_1WI 和动态增强过程中需要患者屏气,有些心肺疾病或者年纪大的患者不能配合进行较长时间的屏气,图像质量易受呼吸频率及幅度的影响。mDixon 技术是改进的水脂分离技术,可以在一次扫描中获得同相、反相、水相和脂肪相图像,其中水相的脂肪抑制效果更均匀,压脂成功率更高。另外,此技术联合不同的加速因子可不同程度提高采集速度,应用于肝脏等器官的屏气扫描。因此如何选择加速因子,减少扫描时间,提高扫描功率及图像质量尤为重要。

在压缩感知技术出现之前,临床上多使用并行采集技术,能在一定程度上加快扫描速度、抑制运动伪影,但此技术是以牺牲图像信噪比或空间分辨力为代价的,因此称不上完美解决方案[6],而且此技术的一大劣势在于加速因子越大,图像信噪比越低,且容易产生卷褶伪影,不能在一次屏气过程中得到理想质量的图像。

压缩感知理论由菲尔茨奖获得者陶哲轩和两位美国科学院院士 Emmanuel Candes 及 David Donoho 联合提出,被誉为 21 世纪数学领域最重大的突破之一。压缩感知理论近年来在 MRI 领域的应用逐渐成为研究热点。通过数字化稀疏采样后进行小波变换,在希尔伯特空间(H 空间)上离散降噪后进行小波逆变换[7]。运用此项技术成像不仅具有出色的时间分辨率

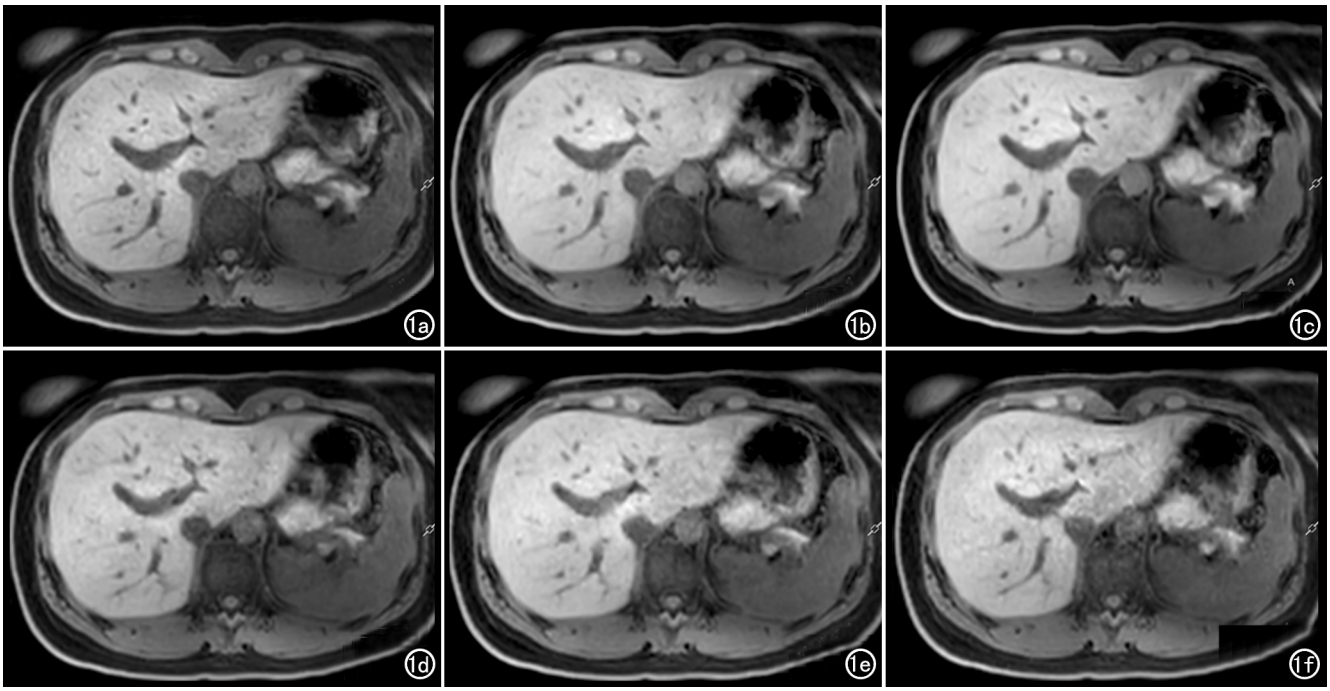

图 1 健康志愿者,男,24 岁,不同加速因子的同层面 CS 3D-mDixon 序列肝脏 MR 图像。a)扫描序列为 SENSE2,图像质量主观评分为 5 分,SNR 为 44.1±3.6,CNR 为 7.9±1.5;b)扫描序列为 CS2,图像质量主观评分为 5 分,SNR 为 47.9±6.8,CNR 为 9.4±2.0;c)扫描序列为 CS3,图像质量主观评分为 5 分,SNR 为 47.6±6.2,CNR 为 9.0±1.9;d)扫描序列为 CS4,图像质量主观评分分别为 5 分,SNR 为 48.0±6.7,CNR 为 8.8±1.6;e)扫描序列为 CS5,图像质量主观评分为 4 分,SNR 为 40.5±3.9,CNR 为 8.4±1.3;f)扫描序列为 CS6,图像质量主观评分为 3 分,SNR 为 40.7±4.6,CNR 为 7.7±1.6。

优势，同时具有满意的空间分辨率。近年来已经有了一些对 CS 序列的图像质量和诊断效果的进行分析的相关研究[8-12]。CS 序列可实现单次屏气全心周期实时电影成像，在心脏及大血管的磁共振成像方面也有所应用[13-15]。CS 快速 MRI 技术能显著缩短扫描时间，受检者更易配合检查，减少了运动伪影。CS 技术的应用意味着当今的临床工作流程也将发生转变，从传统的耗时、特定的采集向连续容积采集转变，且此项技术有灵活的重建能力，可根据临床和科研需求进行回顾性重建[6]。但是需要指出的是，虽然使用 CS 技术可以显著提高扫描速度，但是随着加速因子的增加，图像的信噪比也会有所降低，因此如何在保证图像质量的前提下，选择合适的加速因子是临床中首要关注的问题。

本研究中采用的肝脏 3D mDixon 序列正是使用的 CS 技术，根据加速原理，加速因子越高则 SNR 越低，但是在测量数据过程中发现，CS2～CS4 的图像上肝脏的信号强度依次降低，但在 CS5 和 CS6 序列上又逐渐增加，随着加速因子增加至 4，图像 SNR 及 CNR 逐渐增高。分析原因为随着加速因子的增加，可逐渐缩短扫描时间，志愿者检查过程中更容易耐受检查，故图像质量逐步提高；但当加速因子超过 5 时，图像噪声增加，SNR 及 CNR 明显下降，分析原因为加速因子过高导致采样不足，因此图像质量下降。

本研究存在不足之处：本研究仅纳入健康志愿者，在后续研究中需要纳入肝脏病变（如肿瘤）患者，以验证压缩感知技术是否对病变的检出产生影响。

综上所述，压缩感知技术作为新一代快速磁共振成像方法，有利于减少呼吸伪影。在临床实践中推荐使用加速因子 4 的 CS 3D mDixon 序列行肝脏扫描，在保证图像质量满足临床诊断需要的前提下，能够提高扫描速度，显著提高 MR 检查的成功率。

参考文献：

[1] Lustig M，Donoho D，Pauly JM. Sparse MRI：the application of compressed sensing for rapid MR imaging[J]. Magn Reson Med，2007，58(6)：1182-1195.

[2] Geethanath S，Reddy R，Konar AS，et al. Compressed sensing MRI：a review[J]. Crit Rev Biomed，2013，41(3)：183-204.

[3] Stalder AF，Schmidt M，Quick HH，et al. Highly under-sampled contrast-enhanced MRA with iterative reconstruction：integration in a clinical setting[J]. 2015，74(6)：1652-1660.

[4] Akçakaya M，Rayatzadeh H，Basha TA，et al. Accelerated late gadolinium enhancement cardiac MR imaging with isotropic spatial resolution using compressed sensing：initial experience[J]. 2012，264(3)：691-699.

[5] 刘锴，陈财忠，温喜喜，等. 压缩感知联合并行成像在肝脏多动脉期增强磁共振成像中的应用[J]. 放射学实践，2019，34(11)：1182-1185.

[6] Takatsu Y，Kyotani K，Ueyama T，et al. Assessment of the quality of breast MR imaging using the modified Dixon method and frequency-selective fat suppression：a phantom study[J]. Magn Reson Med Sci，2018，17(4)：350-355.

[7] Niendorf T，Sodickson DK. Highly accelerated cardiovascular MR imaging using many channel technology：concepts and clinical applications[J]. Eur Radiol，2008，18(1)：87-102.

[8] Lee SH，Lee YH，Suh JS. Accelerating knee MR imaging：compressed sensing in isotropic three-dimensional fast spin-echo sequence[J/OL]. Magn Reson Imaging，2018，46：e90-e97. DOI：10.1016/j.mri.2017.10.018.

[9] Furlan A，Bayram E，Thangasamy S，et al. Application of compressed sensing to 3D magnetic resonance cholangiopancreatography for the evaluation of pancreatic cystic lesions[J/OL]. Magn Reson Imaging，2018，52：e131-e136. DOI：10.1016/j.mri.2018.05.015

[10] Tao Y，Rilling G，Davies M，et al. Carotid blood flow measurement accelerated by compressed sensing：validation in healthy volunteers[J]. Magn Reson Imaging，2013，31(9)：1485-1491.

[11] Zhang T，Cheng JY，Potnick AG，et al. Fast pediatric 3D free-breathing abdominal dynamic contrast enhanced MRI with high spatiotemporal resolution[J]. J Magn Reson Imaging，2015，41(2)：460-473.

[12] Vasanawala SS，Alley MT，Hargreaves BA，et al. Improved pediatric MR imaging with compressed sensing[J]. Radiology，2010，256(2)：607-616.

[13] Kido T，Kido T，Nakamura M，et al. Compressed sensing real-time cine cardiovascular magnetic resonance：accurate assessment of left ventricular function in a single-breath-hold[J/OL]. J Cardiovasc Magn Reson，2016，18(1)：e50. DOI：10.1186/s12968-016-0271-0.

[14] Hsiao A，Lustig M，Alley MT，et al. Rapid pediatric cardiac assessment of flow and ventricular volume with compressed sensing parallel imaging volumetric cine phase-contrast MRI[J]. AJR，2012，198(3)：250-259.

[15] Nakamura M，Kido T，Kido T，et al. Non-contrast compressed sensing whole-heart coronary magnetic resonance angiography at 3T：a comparison with conventional imaging[J/OL]. Eur J Radiol，2018，104：e43-e48. DOI：10.1016/j.ejrad.2018.04.025.

[16] 张桂珊，肖刚，戴卓智，等. 压缩感知技术及其在 MRI 上的应用[J]. 磁共振成像，2013，4(4)：314-320.

（收稿日期：2020-01-06 修回日期：2020-06-02）