·腹部影像学·

CT 征象及能谱定量参数 Nomogram 模型鉴别直肠癌肠周脂肪癌性浸润与炎性浸润

王晗，程雯，杨鸣，陈光强，郭盛仁，范国华

【摘要】 **目的：**联合 CT 征象及能谱定量参数建立基于 Logistic 回归的 Nomogram 预测模型鉴别有浸润征象的直肠癌肠周脂肪是癌性浸润还是炎性浸润。**方法：**搜集能谱增强 CT 检查肠周脂肪具有浸润征象的直肠癌患者 62 例，根据病理结果分为癌性浸润组 32 例，炎性浸润组 30 例。比较两组 CT 征象及能谱参数的差异，筛选鉴别诊断意义较大的特征建立 Logistic 回归模型，绘制 Nomogram、ROC 曲线图及校准曲线图。**结果：**鉴别意义较大的特征为肠周淋巴结增大（短径≥5mm）、动脉期水浓度差（$Water_{差}$）和有效原子序数（Effective-Z）、静脉期 $Water_{差}$ 和碘浓度差（$Iodine_{差}$）、延迟期 Water 差和标准化碘浓度差（$NIC_{差}$）。上述七个特征纳入多因素 Logistic 回归模型绘制 Nomogram，模型符合率为 95.2%，ROC 曲线下面积（AUC）为 0.986，预测能力校准曲线示预测浸润和实际浸润一致性较高。**结论：**基于 CT 征象及能谱 CT 定量参数建立 Nomogram 预测模型在鉴别有浸润征象的直肠癌肠周脂肪是否伴随癌性浸润有重要价值。

【关键词】 直肠肿瘤；能谱 CT；CT 征象；肠周脂肪浸润；T 分期

【中图分类号】R814.42；R735.37 【文献标识码】A 【文章编号】1000-0313(2020)11-1447-06

DOI：10.13609/j.cnki.1000-0313.2020.11.015 开放科学（资源服务）标识码（OSID）：

A radiomic nomogram based on morphological CT features combined with quantitative dual-source CT dual-energy in distinguishing pericolic infiltration in rectal adenocarcinoma

WANG Han，CHENG Wen，YANG Ming，et al.Department of Medical Imaging，the Second Affiliated Hospital of Suzhou University，Jiangsu 215008，China

【Abstract】 **Objective：**To establish a morphological CT features combined with quantitative dual-source CT dual-energy-based radiomics nomogram for distinguishing pericolic fat infiltration in rectal adenocarcinoma.**Methods：**62 patients with signs of perirectal fat infiltration by energy spectrum contrast CT scan were divided into two groups according to pathology：cancerous infiltration group（N=32）；inflammatory infiltration group（N=30）.CT signs as well as energy spectrum parameters were compared，the most significant features were selected to establish a multivariate Logistic regression model，and nomogram，ROC curve and calibration curve were drawn.**Results：**Characteristics highly significant were presence of mesorectal lymph node enlargement（diameter ≥5mm），Water difference and Effective-Z（arterial phase），Iodine difference and Water difference（venous phase），and Water difference and NIC difference（delayed phase）.A multivariate Logistic regression analysis was applied to build a radiomics nomogram with seven characteristics.The diagnostic accuracy of this model was 95.2%，and the AUC was 0.986.The calibration curve revealed a high level of consistency between predicated infiltration and actual infiltration.**Conclusions：**The morphological CT features combined with quantitative dual-source CT dual-energy-based radiomics nomogram might be helpful for differentiating pericolic fat infiltration in rectal adenocarcinoma.

【Key words】 Rectal adenocarcinoma；Energy spectrum CT；CT signs；Perienteric fat infiltration；T stage

作者单位：215008 江苏，苏州大学附属第二医院影像诊断科
作者简介：王晗（1993－），女，江苏徐州人，硕士研究生，主要从事腹盆部影像学研究。
通讯作者：郭盛仁，E-mail：gshrgcm@21cn.com

直肠癌是消化道最常见的恶性肿瘤之一，其治疗方式根据肿瘤临床 T 分期不同而不同。T3 期以上的直肠癌转移及复发率大幅升高，临床主张辅以放化疗[1]。第 8 版 AJCC 癌症分期指南规定：肿瘤突破肌层达浆膜下层或侵犯无腹膜覆盖的直肠系膜即为 T3 期[2]，相应影像征象为肠周脂肪间隙密度增高，肠壁浆膜或外膜毛糙伴或不伴索条及结节突出[3-4]，但肠周炎性浸润亦可有上述表现，导致 T 分期错判[5]。双源能谱 CT(dual-energy CT，DECT)在传统 CT 时间及空间分辨率的基础上增加能量及理化性质分辨率，实现多参数成像[6-7]。Nomogram 可通过建立多因素回归分析整合预测指标的方式将回归方程可视化[8-10]。本研究着力于建立基于 CT 征象及能谱 CT 定量参数的多因素 Logistic 回归模型，通过 Nomogram 量化验证鉴别具有浸润征象的直肠癌患者肠周脂肪组织是癌性侵犯还是炎性浸润。

材料与方法

1. 一般资料

本研究属前瞻性研究，获苏州大学附属第二医院伦理委员会批准。2017 年 9 月－2019 年 3 月连续纳入疑似直肠癌患者。纳入标准：①患者未曾接受相关治疗，检查前签署知情同意书；②CT 检查与手术间隔时间小于 2 周；③CT 图像肠周脂肪呈浸润改变且肠周有足够的脂肪组织进行 ROI 的勾画；④手术标本按所取 CT 扫描层面获得，对肠周脂肪有无癌性侵犯诊断明确。排除标准：①碘对比剂过敏；②严重的心肝肾功能不全。本研究最终纳入 62 例。

2. 检查方法

对符合纳入标准的患者进行能谱 CT 检查，采用由 GE Discovery CT750 HD 宝石能谱 CT，扫描模式为能谱成像模式(Gemstone Spectral Imaging，GSI)。检查前日晚口服泻药(200 mL 10%甘露醇注射液＋200 mL 温水)清洁肠道，检查当日提前 2 h 口服温水 2500 mL。扫描范围：自膈顶到耻骨联合下缘。以能谱扫描模式进行。CT 扫描条件：螺旋扫描速度 0.7 s/r，螺距 0.984，探测器宽度 0.625 mm×64，高低能量(140、80 kVp)电压瞬时高速切换，管电流 360 mA。增强扫描为三期动态扫描，经肘静脉高压注射非离子型对比剂碘海醇(300 mg I/mL)，计量 1.6 mL/kg，注射流率 3.5 mL/s；以腹腔干水平腹主动脉内 CT 值监测促发扫描为动脉期扫描开始时间(Smart Prep 技术)，促发阈值 150 HU，达监测阈值后延迟 7 s 扫描，动脉期结束后 35 s 为静脉期开始时间，静脉期结束后 120 s 为延迟期开始时间。

3. CT 征象分析

120 keV 混合能量图像上传至 PACS 系统，两名具有丰富诊断经验的放射医师(分别具备 15 年和 5 年临床诊断经验)在不知患者病理结果的情况下共同分析图像：观察病灶所在肠壁浆膜/外膜层是否毛糙，肠周有无索条影，肠壁外有无结节突起，直肠系膜有无增大的淋巴结(短径≥5 mm)，病灶的最大层面三期强化是否均匀，测量直肠腺癌病变累及肠管长度，病变肠壁最厚径，结论不一致时由两名观察者商讨判定。

4. 能谱图像处理及分析

图像经 STND 重建，层厚 0.625 mm，层间距 0.5 mm，单能量 70 keV，上传至 GEAW4.6 工作站，采用 GSI Viewer 软件进行分析。两名分别具有 5 年和 10 年诊断经验的医师共同商讨决定 ROI 的放置及数据的提取。异常脂肪 ROI 置于距肠壁外缘 5 mm 范围内呈浸润改变的脂肪间隙处(肠壁浆膜/外膜层毛糙，肠周伴索条影，肠壁外结节突起)；正常脂肪 ROI 置于正常肠壁外缘 5 mm 范围内正常脂肪间隙处；ROI 设置为宽度≤5 mm 的圆形或椭圆形，避开肉眼可辨的血管，保持每例动脉期、静脉期及延迟期的 ROI 大小、形状、位置基本一致(图 1)，每个层面选取 3 个不同的 ROI 计算平均值，于同一层面髂动脉内放置 ROI 测碘含量。获得两组三期增强图像的物质浓度[碘浓度(Iodine)、水浓度(Water)、钙浓度(Calcium)、羟基磷灰石浓度(HAP)]、平均有效原子序数(Effective-Z)、能谱衰减曲线、同层面髂动脉碘含量(ICartery)。

数据分析包括：两组病变脂肪组织与正常脂肪物质浓度之差($Iodine_{差}$、$Water_{差}$、$Calcium_{差}$、$HAP_{差}$)、标准化碘浓度(NIC)之差($NIC_{差}$)，标准化碘浓度＝ROI 碘浓度/同层面髂动脉碘浓度；两组病变脂肪组织平均有效原子序数(Effective-Z)、能谱曲线斜率 K 值，K＝

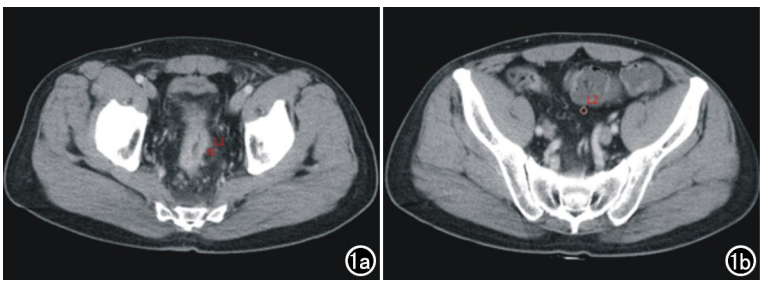

图 1 a)病变脂肪组织的 ROI(L1)置于距肠壁外缘 5 mm 范围内呈浸润改变的脂肪间隙处；b)正常脂肪组织的 ROI(L2)置于正常肠壁外缘 5mm 范围内的脂肪间隙处。获得病变脂肪组织的平均有效原子序数(Effective-Z)、能谱衰减曲线斜率 K 值。同时计算病变脂肪组织与正常脂肪组织物质浓度差值($Iodine_{差}$、$Water_{差}$、$Calcium_{差}$、$HAP_{差}$)及 $NIC_{差}$。

CT 值 40 keV－CT 值 70 keV/(70 keV－40 keV)。

5. 统计方法

采用 SPSS 24.0 进行统计学分析。采用 Kolmogorov Smirnov 检验对定量资料进行正态性检验，符合正态分布以 $\bar{x}\pm s$ 表示，采用独立样本 t 检验，不符合正态分布以中位数(上、下四分位数)表示，采用 Wilcoxon 秩和检验；定性资料采用 χ^2 检验。以 $P<0.05$ 为差异有统计学意义。分别构建 CT 征象及三期能谱定量参数差异有统计学意义的 Logistic 回归模型绘制模型 ROC 曲线，分别降维筛选鉴别意义较大的特征，绘制所筛特征的 ROC 曲线获取阈值，并计算曲线下面积(area under the curve，AUC)。R 软件(版本 3.0.1)将所筛选出的特征建立多变量 Logistic 回归模型，绘制 Nomogram、ROC 曲线、校正曲线。

结 果

1. 临床特征

CT 图像具有肠周脂肪浸润征象的 62 例直肠癌病例中，手术标本按所取 CT 层面共获 62 个石蜡切片，病理结果示 62 例患者均为直肠腺癌，肠周癌性浸润 32 例，炎性浸润 30 例。癌性浸润组男 19 例，女 13 例，年龄(63.13±12.12)岁；炎性浸润组男 18 例，女 12 例，年龄(59.63±10.08)岁。两组患者性别、年龄的差异无统计学意义($P>0.05$)。癌性浸润组肠道肿瘤指标均较炎性浸润组高，但仅 CA50、CA199 差异有统计学意义($P<0.05$，表 1)。

2. CT 征象

癌性浸润组比炎性浸润组肠壁更厚、强化不均，病灶易伴结节突出肠壁，且肠周易伴淋巴结的增大(短径≥5 mm)，差异有统计学意义($P<0.05$)。两组累及肠管长度、肠壁浆膜/外膜毛糙及肠周索条的有无差异无统计学意义($P>0.05$，表 2)。

3. 能谱相关定量参数

肠周脂肪癌性浸润时，病变脂肪与正常脂肪物质浓度差值($Iodine_{差}$、$Water_{差}$、$Calcium_{差}$、$HAP_{差}$)、标准化碘浓度差值($NIC_{差}$)、病变脂肪平均有效原子序数(Effective-Z)、能谱曲线斜率 K 值较炎性浸润组高，差异均有统计学意义($P<0.01$，表 3)。

4. 建模分析

分别建立的基于 CT 征象及增强能谱参数 Logistic 回归模型，符合率分别为 CT 征象 71%、动脉期 90.3%、静脉期 90.3%、延迟期 87.1%，AUC 分别为 CT 征象 0.709、动脉期 0.954、静脉期 0.967、延迟期 0.969(表 4)；降维筛选出诊断效能较高的特征：直肠系膜有无淋巴结增大(短径≥5 mm)、动脉期的 $Water_{差}$ 和 Effective-Z、静脉期的 $Iodine_{差}$ 和 $Water_{差}$、、延迟期的 $NIC_{差}$ 和 $Water_{差}$，绘制上述能谱参数 ROC 曲线并求截断值(表 5)。

上述七个特征纳入多变量 Logistic 回归模型中，绘制 Nomogram 将模型可视化(图 2)，ROC 曲线下面积为 0.986(图 3)，模型预测癌性浸润和炎性浸润的符合率为 95.2%，敏感度为 96.9%，特异度为 93.3%，阳性预测值为 93.9%，阴性预测值为 96.6%；校准曲线示预测浸润和实际浸润一致性较高(图 4)。

表 2 CT 征象分析

变量	癌性浸润组(n=32)	炎性浸润组(n=30)	统计值	P 值
累及肠管长度(mm)	43.5(37,55)	35(26.5,50)	$Z=-1.638$	0.101
肠壁最厚径(mm)	16.5(12,20.75)	11.5(8.7,17)	$Z=-2.31$	0.021
浆膜面毛糙	26	22	$\chi^2=0.555$	0.456
肠周多发索条	21	18	$\chi^2=0.21$	0.647
肠壁结节状突起	8	1	$\chi^2=5.858$	0.016
病灶强化不均	13	5	$\chi^2=4.314$	0.038
肠周淋巴结增大(短径≥5mm)	23	9	$\chi^2=10.872$	0.001

注：定量资料不服从正态分布，采用中位数(上、下四分位数)表示，采用 Wilcoxon 秩和检验；分类变量以 χ^2 检验比较其组间差异。

讨 论

临床资料术前分期价值有限，本研究仅肿瘤标志物 CA50 及 CA199 的升高有意义，故直肠癌术前分期主要依靠影像学，基于 CT 征象的 Logistic 回归模型符合率为 71.0%，最佳特征为直肠系膜有无增大的淋巴结(短径≥5 mm)，可能因为一旦直肠癌侵犯至肠周

表 1 临床基本资料

变量	癌性浸润组(n=32)	炎性浸润组(n=30)	统计值	P 值
男/女(例)	19/13	18/12	$\chi^2=0.003$	0.960
年龄(岁)	63.13±12.12	59.63±10.08	$t=1.229$	0.224
肿瘤指标 CEA(ng/mL)	4.070(2.64,9.22)	3.235(2.27,7.52)	$Z=-1.204$	0.228
CA50(IU/mL)	10.175(6.04,27.62)	6.355(4.40,7.78)	$Z=-2.620$	0.009
CA199(U/mL)	20.805(9.91,37.88)	10.655(7.18,18.37)	$Z=-2.423$	0.015
CA242(IU/mL)	6.205(4.02,13.05)	4.845(3.96,6.89)	$Z=-1.226$	0.220
TPS(U/mL)	68.610(49.04,164.92)	65.735(40.71,89.30)	$Z=-1.141$	0.254
TSGF(U/mL)	54.645(43.97,61.05)	52.100(47.51,60.00)	$Z=-0.183$	0.855

注：定量资料服从正态分布者以 $\bar{x}\pm s$ 表示，采用独立样本 t 检验；定量资料不服从正态分布，采用中位数(上、下四分位数)表示，采用 Wilcoxon 秩和检验；分类变量使用 χ^2 检验比较其组间差异。

表 3 能谱参数分析

能谱参数	癌性浸润组（n=32）	炎性浸润组（n=30）	t 值	P 值	差值 95% 置信区间
动脉期					
Calcium$_{差}$（mg/cm^3）	14.763±9.531	6.495±5.082	4.221	0.000	4.350～12.186
Iodine$_{差}$（mg/cm^3）	11.123±7.036	4.146±3.237	4.959	0.000	4.163～9.791
HAP$_{差}$（mg/cm^3）	32.487±20.344	4.146±9.677	5.216	0.000	13.153～29.518
Water$_{差}$（mg/cm^3）	34.780±18.220	4.456±14.963	7.139	0.000	21.841～38.845
NIC$_{差}$（mg/cm^3）	0.118±0.085	0.047±0.040	4.207	0.000	0.037～0.105
K 值	−1.096±1.092	−2.652±0.735	6.537	0.000	1.080～2.033
Effective-Z	6.885±0.636	5.933±0.613	5.989	0.000	0.634～1.270
静脉期					
Calcium$_{差}$（mg/cm^3）	16.474±7.973	6.222±4.482	6.184	0.000	6.936～13.568
Iodine$_{差}$（mg/cm^3）	13.154±5.726	4.156±2.904	7.723	0.000	6.667～11.328
HAP$_{差}$（mg/cm^3）	36.377±14.789	12.688±9.563	7.434	0.000	17.315～30.062
Water$_{差}$（mg/cm^3）	33.064±14.916	8.382±10.173	7.562	0.000	18.153～31.211
NIC$_{差}$（mg/cm^3）	0.373±0.197	0.113±0.072	6.781	0.000	0.183～0.336
K 值	−0.786±1.060	−2.340±0.842	6.364	0.000	1.065～2.042
Effective-Z	7.008±0.584	6.177±0.719	5.014	0.000	0.499～1.164
延迟期					
Calcium$_{差}$（mg/cm^3）	16.438±7.129	6.488±4.382	6.567	0.000	6.919～12.980
Iodine$_{差}$（mg/cm^3）	10.944±5.457	4.290±2.795	5.983	0.000	4.430～8.880
HAP$_{差}$（mg/cm^3）	31.261±15.858	13.421±8.817	5.424	0.000	11.261～24.419
Water$_{差}$（mg/cm^3）	33.722±13.621	8.816±9.950	8.176	0.000	18.813～31.000
NIC$_{差}$（mg/cm^3）	0.441±0.225	0.117±0.069	7.564	0.000	0.239～0.410
K 值	−0.879±1.107	−2.340±0.842	5.821	0.000	0.959～1.963
Effective-Z	6.989±0.647	6.177±0.719	4.678	0.000	0.465～1.159

注：定量资料服从正态分布者以 $\bar{x}\pm s$ 表示，采用独立样本 t 检验。

表 4 增强能谱参数、CT 征象 Logistic 回归模型的 ROC 曲线分析

诊断模型	敏感度（%）	特异度（%）	阳性预测值（%）	阴性预测值（%）	预测符合率（%）	AUC（95% 置信区间）
动脉期	90.6	90.0	90.6	90.0	90.3	0.954(0.906～1.000)
静脉期	90.6	90.0	90.6	90.0	90.3	0.967(0.931～1.000)
延迟期	84.4	90.0	90.0	84.4	87.1	0.969(0.935～1.000)
CT 征象	71.9	70.0	71.9	70.0	71.0	0.709(0.578～0.841)

表 5 增强能谱参数的 ROC 曲线分析

能谱特征参数	阈值（mg/cm^3）	敏感度（%）	特异度（%）	预测符合率（%）	AUC（95% 置信区间）
动脉期					
Water$_{差}$	24.245	78.1	83.3	80.6	0.894(0.813～0.974)
Effective-Z	6.015	71.9	76.7	74.2	0.861(0.774～0.949)
静脉期					
Iodine$_{差}$	12.465	81.3	83.3	82.3	0.924(0.860～0.988)
Water$_{差}$	11.920	81.3	83.3	82.3	0.924(0.858～0.990)
延迟期					
Water$_{差}$	8.565	90.6	86.7	88.7	0.930(0.867～0.994)
标准化碘$_{差}$	0.264	84.4	90.0	87.1	0.925(0.855～0.995)

脂肪组织，淋巴结转移概率将大幅提高，而其余特征重叠之处过多，即便对软组织显示效果最佳的 MRI 检查也难以准确区分，文献报道 MRI 的 T 分期与病理符合率约 78.9%～91.7%[11-12]，而 T2 及 T3 的诊断符合率仅为 74.09%及 58.55%[13]。

能谱 CT 所获取的能谱曲线、多种物质密度值和有效原子序数相比于传统影像征象更为客观[7,14-15]，基于三期能谱 CT 定量参数所分别建立的 Logostic 回归模型符合率均在 85%以上，高于 CT 及 MRI。原理在于，肠周脂肪组织一旦受肿瘤侵犯，会新生诸多血管汲取养分完成肿瘤细胞的浸润性生长及远处转移，而单纯的炎性浸润所增生的小血管数目少，且不会积聚大量肿瘤细胞[16]，故反映疾病异质性的衰减曲线及有效原子序数可对两种病变作出区分[17-18]。物质密度值主要反映被检组织内某种物质的含量，由于脂肪组织内的物质含量受个体差异的影响，计算病变脂肪与正常脂肪物质浓度和标准化碘浓度差值可在一定程度上削减这种偏差，所筛选出的特征以水浓度差值（Water$_{差}$）诊断效能较高，水浓度与肿瘤细胞数目呈正相关。分别基于动脉期、静脉期及延迟期的能谱定量参

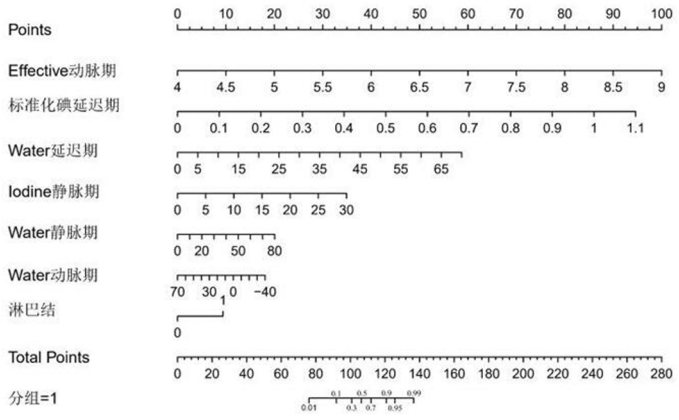

②

图 2　基于 Logistic 回归建模绘制的 Nomogram，在各特征横轴上分别进行定位，绘制一条到分数值的垂直线，该垂线在分数轴上的交点即为变量的分数，将每个变量的分数求和得到总分，将总分做一垂线于风险轴上，交点处的分数即为该患者肠周脂肪癌性浸润的可能性。

数建立的 Logistic 回归模型 ROC 曲线下面积分别为 0.954、0.967 和 0.969，静脉期和延迟期的诊断效能优于动脉期，可能因受癌性浸润的脂肪间隙内增生的微血管由于肿瘤细胞的破坏而基底膜不完整，通透性更高，且淋巴引流系统功能受破坏，增强后随时间延长出现碘对比剂及肿瘤细胞的滞留，而有研究认为动脉期碘浓度在判断直肠癌是否发生浆膜外浸润时的敏感度及特异度最高[19]，可能因其所做研究主要比较正常脂肪组织与癌性浸润脂肪组织之间的差异，且仅做了碘浓度的比较。

联合能谱参数及 CT 征象构建 Logistic 回归模型，绘制 Nomogram，每位肠周脂肪浸润征象的患者可得到各自肿瘤侵犯的概率，模型诊断符合率高达 95.2%，AUC 为 0.986，校准曲线显示预测浸润和实际浸润有较高的一致性，相比既往单纯依靠 CT 及 MRI 征象相比更益于临床应用。

研究的局限性：①由于直肠黏液癌及黏液腺癌病例较少，故此次研究仅针对直肠腺癌进行探讨，下一步准备讨论直肠黏液癌肠周脂肪组织的能谱参数及 CT 征象，以及其与直肠腺癌之间的差别。②研究所作的 Nomogram 缺乏对模型的外部验证，需要进一步收集更大样本量来进行评价。

综上所述，在鉴别直肠癌肠周脂肪组织浸润性征象是由于受癌性侵犯所致还是受炎性浸润所致方面，基于能谱 CT 定量参数联合 CT 征象建立多因素 Logistic 回归模型，绘制 Nomogram 将模型可视化，为临床 T 分期判定、初步制定治疗方案提供更为客观的影像依据。

参考文献：

[1]　Ng F，Ganeshan B，Kozarski R，et al. Assessment of primary colorectal cancer heterogeneity by using whole-tumor texture analysis：contrast-enhanced CT texture as a biomarker of 5-year survival

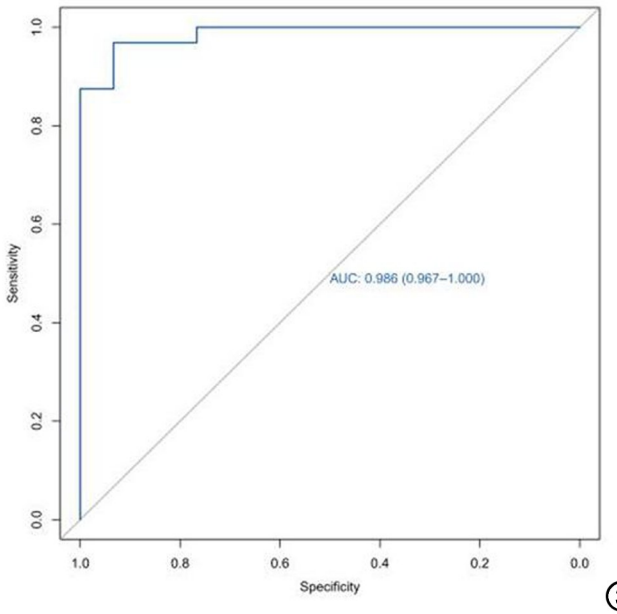

③

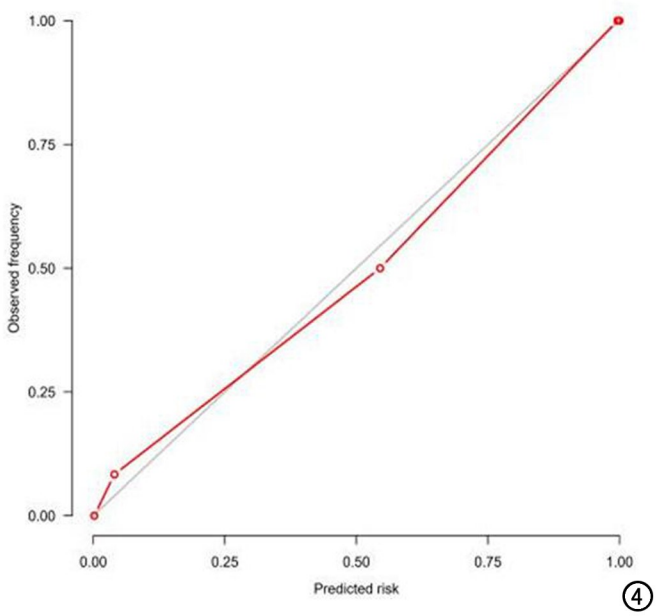

④

图 3　基于能谱多参数及 CT 征象建立多变量 logistic 回归分析的 ROC 曲线，AUC 为 0.986。　**图 4**　Nomogram 预测肠周脂肪肿瘤侵犯的校准曲线（X 轴为发生癌性浸润列线图预测概率，Y 轴为发生癌性浸润实际概率），45°灰线表示理想预测性能，非 45°红线表示列线图的实测预测性能，预测红线越靠近理想灰线，列线图的预测性越好。

[J].Radiology,2013,266(1):177-184.

[2] Amin MB,Greene FL,Edge SB,et al.The eighth edition AJCC cancer staging manual:continuing to build a bridge from a population-based to a more "personalized" approach to cancer staging [J].CA Cancer J Clin,2017,67(2):93-99.

[3] Narayanan S,Kalra N,Bhatia A,et al.Staging of colorectal cancer using contrast-enhanced multidetector computed tomographic colonography[J].Singapore Med J,2014,55(12):660-666.

[4] Chen CY,Hsu JS,Jaw TS,et al.Utility of the iodine overlay technique and virtual nonenhanced images for the preoperative T staging of colorectal cancer by dual-energy CT with tin filter technology[J].PLoS One,2014,9(12):e113589.

[5] Kijima S,Sasaki T,Nagata K,et al.Preoperative evaluation of colorectal cancer using CT colonography,MRI,and PET/CT[J]. World J Gastroenterol,2014,20(45):16964-16975.

[6] Pan Z,Pang L,Ding B,et al.Gastric cancer staging with dual energy spectral CT imaging[J].PLoS One,2013,8(2):e53651.

[7] 林晓珠,沈云,陈克敏.CT 能谱成像的基本原理与临床应用研究进展[J].中华放射学杂志,2011,45(8):798-800.

[8] 甄丽,李宸羽,徐翎钰,等.肝切除术后继发急性肾损伤的术前评估[J].中华肾脏病杂志,2019,35(1):18-24.

[9] Yang P,Qiu J,Li J,et al.Nomograms for pre- and postoperative prediction of long-term survival for patients who underwent hepatectomy for multiple hepatocellular carcinomas[J]. Ann Surg, 2016,263(4):778-786.

[10] 舒震宇,方松华,邵园,等.基于 T_2WI 图像的影像组学列线图预测直肠癌同步肝转移的价值[J].中华放射学杂志,2019,53(3):205-211.

[11] 吴明晓,戴维德,李晨,等.经直肠腔内超声实时组织弹性成像在老年人进展期直肠癌分期诊断中的初步应用[J].中华老年医学杂志,2016,35(5):521-524.

[12] 宋幸鹤,杨素行,王屹.高分辨率 MRI 检查诊断直肠癌淋巴结转移及分期的准确性[J].中华消化外科杂志,2017,16(8):865-873.

[13] 任圣会,孙晓峰,王权,等.直肠腔内超声与 MRI 检查对直肠癌术前 T 分期及环周切缘的评估价值[J].中华消化外科杂志,2019,18(1):96-101.

[14] Lv P,Lin XZ,Li J,et al.Differentiation of small hepatic hemangioma from small hepatocellular carcinoma: recently introduced spectral CT method[J].Radiology,2011,259(3):720-729.

[15] 王俊,王水,王艳,等.双源 CT 能谱参数在肠道肿瘤转移性淋巴结及反应增生性淋巴结鉴别中的应用[J].放射学实践,2018,33(6):593-597.

[16] Chuang-Bo Y,Tai-Ping H,Hai-Feng D,et al.Quantitative assessment of the degree of differentiation in colon cancer with dual-energy spectral CT[J].Abdom Radiol (NY),2017,42(11):2591-2596.

[17] Matsumoto K,Jinzaki M,Tanami Y,et al.Virtual monochromatic spectral imaging with fast kilovoltage switching:improved image quality as compared with that obtained with conventional 120kVp CT[J].Radiology,2011,259(1):257-262.

[18] 辛小燕,朱斌,陈君坤,等.CT 能谱成像在胸腔渗出液与漏出液定性鉴别中的作用[J].中华放射学杂志,2011,45(8):723-726.

[19] 李淑娟,杨鹏飞,鲁仁财,等.能谱 CT 诊断直肠癌浆膜外浸润[J].中国医学影像学杂志,2018,26(7):531-534.

(收稿日期:2019-10-25 修回日期:2020-03-28)