·病例报道·

原发性肝癌乳腺转移误诊一例

孙雨美，李丹阳，张清

【关键词】 原发性肝癌；乳腺转移瘤；磁共振成像

【中图分类号】R735.7；R445.2　【文献标识码】D　【文章编号】1000-0313(2020)09-1209-02

DOI：10.13609/j.cnki.1000-0313.2020.09.028　开放科学(资源服务)标识码(OSID)：

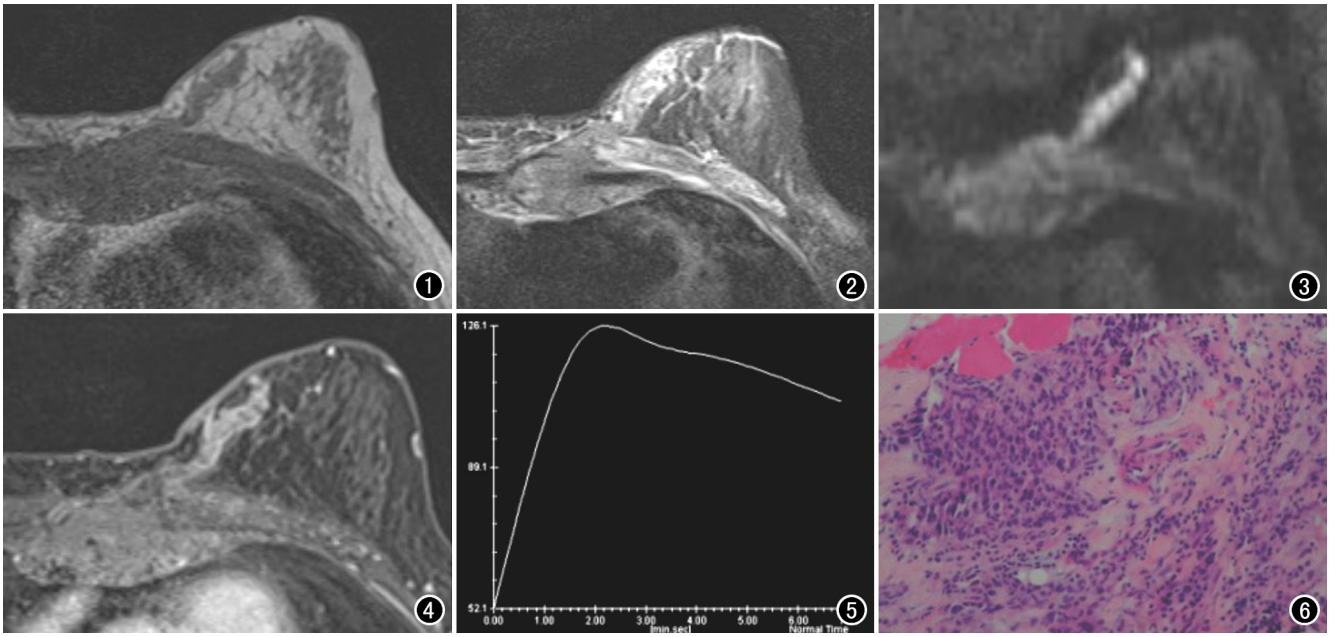

图 1　T_1WI 示病灶呈等信号。　**图 2**　T_2WI 示病灶呈稍高信号。　**图 3**　DWI 示病灶呈高信号(ADC 信号减低)。　**图 4**　MRI 增强扫描示病灶呈导管样明显强化。　**图 5**　时间-信号曲线呈流出型。　**图 6**　镜下示肿瘤细胞呈圆形或卵圆形，大小不等，核大深染，排列成巢状，弥漫浸润在肌纤维组织内(×200，HE)，AFP(＋)，Hepper-1(＋)。

病例资料　患者，女，47 岁。因发现左乳肿物 1 个月，于 2019 年 3 月 18 日入住我院。患者 2 年前于外院行肝脏肿瘤切除术，术后病理报告为“肝细胞癌，粗梁型”。2019 年 1 月入院检查影像学提示肺转移，胸骨及左侧第 5 前肋转移。本次入院查体发现左乳内象限胸骨旁触及大小约 5.5 cm×3.5 cm 肿物，质韧，边界欠清，尚光滑，活动可，腋下、锁骨上窝未触及肿大淋巴结，乳头无内陷。超声检查考虑为胸骨前方胸壁及左乳多发实性占位，部分考虑为乳管内病变，BI-RADS 4c 类。乳腺 MRI 平扫＋增强扫描示左乳内上象限不规则形长条状异常信号影，边界清楚，呈 T_1WI 等、T_2WI 稍高、DWI 高信号影，ADC 信号减低(图1～3)；增强扫描病灶呈导管样明显不均匀强化，时间-信号曲线呈流出型(图 4～5)，邻近左乳皮肤略增厚；所示胸骨及左侧肋骨骨质破坏，其内及左前胸壁内可见团块状软组织信号影，边界不清，增强扫描呈明显不均匀强化(图 1～4)；前纵膈内可见多发肿大淋巴结影。考虑为左乳内上象限占位，BI-RADS 4c 类；胸骨、左侧肋骨及左前胸壁转移瘤；前纵膈淋巴结转移瘤。左侧乳腺肿物穿刺：镜下示肿瘤细胞呈圆形或卵圆形，大小不等，核大深染，排列成巢状，弥漫浸润在肌纤维组织内(图 6)。免疫组化结果：ER(－)、PR(－)、C-erb2(0)、TOPOⅡ(5%强＋)、ki-67 index 20%、GATA-3(－)、Mammaglobin(－)、AFP(＋)、Hepper-1(＋)、TTF1(－)。病理结合免疫组织化学诊断为乳腺转移瘤，考虑肝来源。

讨论　乳腺转移癌非常罕见，仅占乳腺恶性肿瘤的 0.3%～2.7%[1]，这可能与乳房含有大量纤维组织

作者单位：116001　大连，大连大学附属中山医院放射科
作者简介：孙雨美(1992－)，女，河南人，硕士研究生，住院医师，主要从事中枢神经影像研究工作。
通讯作者：张清，E-mail：zhangqingsmile@163.com

且血液供应相对较差有关[2]，最常见的是从对侧乳腺转移而来，其他部位的原发肿瘤依次为黑色素瘤、淋巴瘤、卵巢癌、肺癌、神经内分泌肿瘤和肉瘤等[3]，原发性肝癌发生乳腺转移的报道罕见，仅有 6 篇国外文献报道了 8 例原发性肝癌乳腺转移[4,5]，其影像学表现缺乏明显特征性，常表现为类圆形或椭圆形肿块，边界清楚，由于没有促纤维增生反应[3]，肿块边缘毛刺及皮肤或乳头凹陷少见，Lee 等[5]首次报道原发性肝癌乳腺转移病灶内含有微钙化。有文献报道，乳腺转移瘤 MRI 常表现为 T_1WI、T_2WI 等信号，增强扫描初期呈快速明显均匀强化，平台型或流出型时间-信号曲线常见[6]。

本例术前误诊为原发性乳腺癌，两者影像学表现极为相似，如病灶呈 T_1WI 等、T_2WI 稍高信号，DWI 呈高信号，动态增强扫描呈明显不均匀强化，时间-信号曲线呈“流出型”[7]。但本例患者有原发性肝癌伴远处多发转移瘤病史，如胸骨、左侧肋骨、左前胸壁及前纵膈淋巴结多发转移瘤，而原发性乳腺癌淋巴结转移的主要途径是腋窝淋巴结，本例患者腋窝未见明显肿大淋巴结影，这可能成为两者重要的鉴别点。回顾分析本病例，乳腺内病灶与胸壁病灶分界不清，似经胸壁软组织以爬行方式蔓延至乳腺，病理证实乳腺肿块穿刺物内含有癌组织及肌肉组织。

综上所述，原发性肝癌的乳腺转移瘤非常罕见，可表现为乳腺原发良、恶性病变的影像特征，鉴别诊断困难。当原发性肝癌病史明确，且出现多部位转移瘤时，应考虑到乳腺转移瘤的可能性。

参考文献：

[1] 谢林颖，吴海涛，梁婷婷，等.直肠癌乳腺转移病例报告并文献回顾[J].中华肿瘤防治杂志，2019，26(3)：194-198.

[2] Jochimsen PR，Brown RC.Metastatic melanoma in the breast masquerading as fibroadenoma[J].JAMA，1976，236(24)：2779-2780.

[3] Bitencourt AGV，Gama RRM，Graziano L，et al.Breast metastases from extramammary malignancies：multimodality imaging aspects[J].Br J Radiol，2017，90(1077)：20170197.

[4] Nasit J，Shah B，Shah M.Metastatic hepatocellular carcinoma presenting as gynecomastia in male：A diagnostic dilema in fine needle aspiration cytology[J].Cytojournal，2012，9(1)：21.

[5] Lee SK，Kim WW，Kim SH，et al.Characteristics of metastasis in the breast from extramammary malignancies[J].J Surg Oncol，2010，101(2)：137-140.

[6] Surov A，Fiedler E，Holzhausen，et al.Metastases to the breast from non-mammary malignancies[J].Acad Radiol，2011，18(5)：565-574.

[7] 蒋新华，李姣，蔡宏民，等.乳腺癌 MRI 影像组学特征与分子标记物的相关性研究[J].放射学实践，2019，34(2)：152-156.

（收稿日期：2019-08-22 修回日期：2019-09-12）