·腹部影像学·

CT 联合 MRCP 诊断肝包虫病胆道并发症的价值

王佳，李辉，马进，牛俊巧，李晓娟

【摘要】 **目的：**探讨 CT 联合磁共振胰胆管成像（MRCP）诊断肝包虫病胆道并发症的价值。**方法：**回顾性分析经手术、病理证实的 54 例囊型肝包虫病及 16 例泡型肝包虫病的胆道并发症的影像表现，并与病理进行对照。**结果：**54 例囊型肝包虫病患者中破入胆道 28 例（破入胆道组），压迫胆道 26 例（压迫胆道组）。无症状、腹痛/腹胀、黄疸、发热、合并包虫囊肿感染、急性化脓性胆管炎的发生率在破入胆道组与胆道受压组间差异有统计学意义（P 值均<0.05）。破入胆道组与胆道受压组在包虫位置（肝门、非肝门区）、单囊/多子囊型、实变/钙化型、邻近胆道扩张直径、胆管内包虫内容物、胆管壁异常增厚/强化、包虫囊壁异常增厚/强化、肝背景实质异常、舌样/尖角样突起、内外囊分离/内囊塌陷等方面差异有统计学意义（P 值均<0.05）。MRCP 对囊型肝包虫病患者胆道扩张、胆道内包虫内容物的显示率高，CT 对胆管壁、包虫囊壁、肝背景异常及内外囊分离、胆囊受累的显示率高，两者对舌状/尖角样突起、囊内脂肪的显示率一致。泡型肝包虫病侵犯胆道病理显示病灶内胆管闭塞、消失，CT、MRCP 示胆道截断/间断显影，远端胆道不同程度扩张；1 例重度扩张者病理显示肝内小胆管明显增生合并部分胆管萎缩、胆汁淤积及毛细胆管胆栓；2 例病变内液化坏死区与邻近胆管相通，病理显示病变内见褐色胆汁。**结论：**CT 联合 MRCP 对术前临床准确评估肝包虫病胆道并发症具有重要价值。

【关键词】 肝包虫病；胆道并发症；体层摄影术，X 线计算机；磁共振胰胆管成像

【中图分类号】R575.7；R814.42；R445.2 【文献标识码】A

【文章编号】1000-0313(2020)09-1132-06

DOI：10.13609/j.cnki.1000-0313.2020.09.011 开放科学（资源服务）标识码（OSID）：

Value of CT combined with MRCP in the diagnosis of hepatic hydatid biliary complications WANG Jia, LI Hui, MA Jin, et al. Radiographic Imaging Center, People's Hostipital of Xin jiang Uygur Autonomous Region, Urumqi 830001, China

【Abstract】 **Objective:** To analyze and summarize CT and MRCP manifestations of hepatic hydatid biliary complications. **Methods:** The imaging features of 54 cases of cystic hydatidosis and 16 cases of cystic hydatidosis confirmed by operation and pathology were analyzed retrospectively. **Results:** There were significant differences in the incidence of asymptomatic, abdominal pain/distention and jaundice between cystic hydatid and oppressed bile duct ($P<0.05$); The differences of fever, hydatid cyst infection and acute suppurative cholangitis between two groups were also statistically significant ($P<0.05$). There were statistically significant differences between two groups in the location ($\chi^2=23.059$, $P=0.000$), single cyst/multicapse、consolidation/calcification ($\chi^2=3.996$、4.515, $P=0.046$、0.034), diameter of adjacent bile duct dilatation ($t=5.003$, $P=0.000$), content of hydatid cyst in bile duct ($\chi^2=12.827$, $P=0.000$), abnormal wall of bile duct and hydatid cyst ($P=0.024$、0.004), abnormal background of liver ($\chi^2=9.152$, $P=0.002$), tongue like/cusp like protrusion ($P=0.024$), separation/collapse of cyst wall ($\chi^2=4.311$, $P=0.038$). The finding rates of MRCP of bile duct dilatation and hydatid content in bile duct were high, the finding rates of CT of bile duct wall, hydatid cyst wall, abnormal liver background, separation of internal and external cysts, gallbladder involvement were high. The finding rates of tongue/cusp like protrusion and fat in cyst were the same for CT and MRCP. The bile duct of hepatic alveolar echinococcus was pathologically occluded and disappeared due to bile duct invaded. However, there were cut off, developed intermittently, and dilated of distal bile duct in different

作者单位：830001 乌鲁木齐，新疆维吾尔自治区人民医院放射影像中心（王佳，李辉，牛俊巧，李晓娟），病理科（马进）
作者简介：王佳（1986－），女，湖北人，硕士研究生，主治医师，主要从事腹部影像诊断工作。
通讯作者：李辉，E-mail：lihui0035@163.com

degrees shown in CT and MRCP; For one case of severe dilatation, the intrahepatic small bile duct was obviously hyperplastic with some bile duct atrophy, cholestasis and bile capillary thrombus; In 2 cases, the liquefying necrotic area was connected with the adjacent bile duct, and brown bile was seen in the pathological lesions. **Conclusion**: There is important diagnostic value for preoperative clinical accurate evaluation of hydatid biliary complications for CT combined with MRCP.

【Key words】 Hepatic echinococcosis; Biliary complications; Tomography, X-ray computer; Magnetic resonance cholangiopancreatography

肝包虫病又称肝棘球蚴病，分为细粒棘球蚴和泡状棘球蚴[1]，中国以新疆、甘肃和青海等西北地区最为流行，是严重危害人体健康的公共卫生问题[2]。包虫病众多并发症中胆道并发症最常见，其中又以肝包虫囊肿破入胆道最常见，文献报道的发生率差异较大，为8.8%～65.8%[3]，一旦发生可危及生命。肝泡型包虫病发病率低，胆道并发症以病变直接侵犯胆道引起梗阻为主，导致梗阻性黄疸、胆系感染及肝功能衰竭[4]，上述胆道并发症严重危害包虫病患者的生命健康。近年来，影像技术快速发展，多平面重建(multiplanar reconstruction，MPR)可多平面、多角度观察包虫和胆道细节，非侵袭性的磁共振胰胆管成像(magnetic resonance cholangiopancreatography，MRCP)可多方位显示胆道的解剖结构和病变。由于肝包虫病胆道并发症的危害性和影像学研究较少，因此本研究采用 CT 联合 MRCP 分析肝包虫病胆道并发症，旨在为临床术前评估和术式选择提供可靠信息，术前可更直观、准确地评估包虫病胆道并发症。

材料与方法

1.病例资料

回顾性分析 2015 年 1 月－2019 年 9 月间新疆维吾尔自治区人民医院经临床、手术证实的肝包虫病胆道并发症患者 70 例，其中男 33 例，女 37 例，年龄 5～75 岁(中位数 44)；囊型肝包虫病 54 例，泡型肝包虫病 16 例。

2.检查方法

70 例患者均行 CT 平扫及增强检查，检查前禁食水 8 h，采用 GE Light Speed 64 排螺旋 CT 和 Siemens 双源 CT(Somatom Definition Flash)。扫描参数：管电压 80 kV，参考管电流 300 mAs，螺距 1.2，重建层厚 1 mm，矩阵 512×512。增强扫描对比剂为欧乃派克(350 mg I/mL)，注射流率 2.5～5.0 mL/s，常规行肝脏三期扫描，分别于注射对比剂后 20～25 s、60～65 s、2～4 min 行动脉期、门静脉期、延迟期扫描。

32 例患者行 MRCP 检查，检查前禁食水 8 h，采用 GE Signa Excite1.5T MRI 扫描仪，行肝脏常规 T_2WI 轴面、冠状面扫描，T_2WI 序列扫描参数：TE 70 ms，TR1100 ms，层数 26 层，层厚 8 mm，层间距 2 mm，视野 380 mm × 380 mm，矩阵 128 × 128。MRCP 扫描参数：TE 649 ms，TR 2400 ms，层厚 1 mm，视野 320 mm×320 mm。

3.图像分析

由 2 位具有十年以上肝包虫病诊断经验的主治、副主任医师共同分析患者的 CT 平扫、增强及 MRCP 图像资料，两者意见不一致时通过协商达成一致并记录。观察、分析包虫是否压迫、破入、侵犯、包埋胆道，包虫、胆道、胆管壁及胆囊形态、密度、信号特征，肝实质强化特征。

搜集 16 例侵犯胆道的肝泡状棘球蚴病患者，组织标本经 4%甲醛固定，常规取材、脱水、石蜡包埋切片、HE 染色，由 1 位具有 10 年以上工作经验的病理科医师阅片，观察包虫病灶及胆道结构，邻近肝组织结构、细胞学的改变，并与影像图像进行对照分析。

4.统计学分析

采用 SPSS 21.0 软件进行统计学分析。连续变量资料符合正态分布者以均值±标准差($\bar{x}\pm s$)表示，方差齐性资料的组间比较采用两独立样本 t 检验；计数资料以发生率或柱状图表示，组间比较采用卡方检验、连续校正、Fisher 确切概率法。以 $P<0.05$ 为差异有统计学意义。

结 果

1. 囊型肝包虫病破入胆道与压迫胆道的临床资料比较

54 例囊型肝包虫病患者中破入胆道 28 例(破入胆道组)，压迫胆道 26 例(压迫胆道组)。统计学分析结果显示，无症状、腹痛/腹胀、黄疸、发热、合并包虫囊肿感染、急性化脓性胆管炎的发生率在破入胆道组与胆道受压组间差异有统计学意义(P 值均<0.05)；年龄、性别、族别、休克在两组间差异均无统计学意义(P 值均>0.05，表 1)。

2.囊型肝包虫病破入胆道与压迫胆道的影像观察指标比较

统计学分析结果显示，破入胆道组与胆道受压组在包虫位置(肝门、非肝门区)、单囊/多子囊型、实变/

表 1 两组患者临床资料比较 (例)

指标	破入胆道组 (n=28)	压迫胆道组 (n=26)	统计量	P 值
年龄(岁)	42.04±17.68	44.92±14.90	0.646	0.521#
性别			0.069	0.793*
男	15	13		
女	13	13		
民族			1.499	0.860&
汉族	7	7		
维族	15	16		
哈族	5	3		
回族	1	0		
无症状	9	20	10.873	0.001*
腹痛/腹胀	23	2	30.055	0.000*
黄疸	18	1	21.595	0.000*
发热	8	0	—	0.004&
休克	2	0	—	1.000&
合并包虫囊肿感染	8	0	—	0.004&
合并急性化脓性胆管炎	6	0	—	0.024&

注:"#"为两独立样本 t 检验,"*"为卡方检验,"&"为 Fisher 确切概率法。

钙化型、邻近胆道扩张直径、胆管内包虫内容物(图1～3)、胆管壁异常增厚/强化(2b)、包虫囊壁异常增厚/强化(图 4)、肝背景实质异常(图 4)、舌样/尖角样突起(图 5、6)、内外囊分离/内囊塌陷等方面差异有统计学意义(P 值均<0.05);破入胆道组与胆道受压组在囊内脂肪(图 7)、囊内结石(图 8)、囊内/胆道积气(图 9)、胆囊受累等方面差异无统计学意义(P 值均>0.05,表 2)。24 例囊型肝包虫病患者行 MRCP 检查,其中 MRCP 较 CT 在胆道扩张、胆道内包虫内容物等方面显示率高,CT 较 MRCP 在胆管壁异常、包虫囊壁异常、肝背景异常、内外囊分离及胆囊受累等方面显示率高,在舌状/尖角样突起、囊内脂肪方面两者的显示率一致(图 10)。

3. 泡型肝包虫病胆道受侵的影像表现及与病理

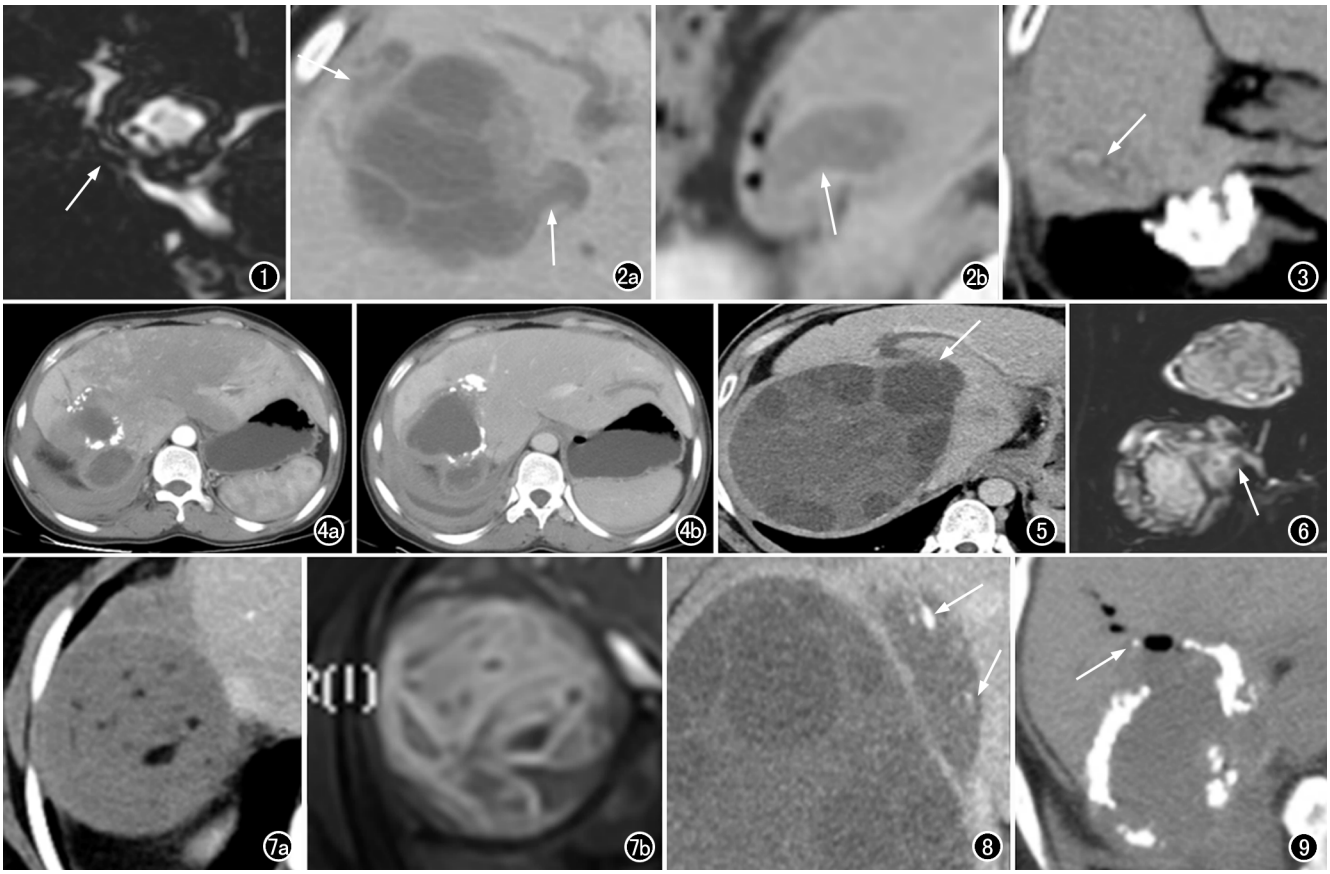

图 1 囊型肝包虫病患者,女,38 岁。MRCP 示胆管内包虫内容物呈低信号充盈缺损(箭)。 **图 2** 囊型肝包虫病患者,男,45 岁。a)CT 示包虫多处胆瘘及邻近胆管内包虫内容物(箭);b)CT 增强扫描示胆总管下段管腔内包虫内容物及胆管壁异常增厚、强化(箭)。 **图 3** 囊型肝包虫病患者,男,51 岁。CT 示肝内胆管内包虫残骸钙化(箭)。 **图 4** 囊型肝包虫病患者,男,44 岁。CT 示包虫破入胆道致急性化脓性胆管炎、包虫囊肿感染,肝内胆管扩张,包虫囊壁分离、皱缩、增厚及强化,增强扫描早期肝背景实质异常灌注,延迟期趋于均匀。a)增强扫描早期图像;b)延迟期图像。 **图 5** 囊型肝包虫病患者,男,40 岁。CT 示局部舌状突起与胆道相通及瘘口处包虫内容物(箭)。 **图 6** 囊型肝包虫病患者,男,57 岁。MRCP 示尖角样突起与胆道相通及瘘口处包虫内容物(箭)。 **图 7** 囊型肝包虫病患者,女,26 岁。a)CT 示包虫囊肿内多发脂肪密度灶;b)T_2 脂肪抑制序列示病灶呈低信号。 **图 8** 囊型肝包虫病患者,男,44 岁。CT 示包虫囊肿内结石(箭)。 **图 9** 囊型肝包虫病患者,女,67 岁。CT 示包虫囊内及胆道内积气及舌状突起、钙化外移(箭)。

表 2　两组患者影像观察指标比较　（例）

指标	破入胆道（n=28）	压迫胆道（n=26）	统计量	P 值
包虫囊肿直径(mm)	63.17±18.59	59.96±20.31	0.612	0.402#
位于肝门区	11	26	23.039	0.000*
分型			4.632	0.097&
单囊/多子囊型	39	22	3.996	0.046*
内囊塌陷型	4	3	—	1.000&
实变型/钙化型	13	19	4.515	0.034*
邻近胆道扩张直径(mm)	5.5±3.235	2.404±0.490	5.003	0.000#
胆管内包虫内容物	11	0	12.827	0.000*
胆管壁异常增厚/强化	6	0	—	0.024&
包虫囊壁异常增厚/强化	8	0	—	0.004&
肝背景实质异常	10	0	9.152	0.002@
舌状/尖角样突起	6	0	—	0.024&
内外囊分离/塌陷	10	3	4.311	0.038*
包虫囊内脂肪	4	0	—	0.112&
包虫囊内结石	2	0	—	0.491&
包虫囊内/胆道内及积气	1	0	—	1.000&
胆囊受累	8	7	0.018	0.893*

注："#"为两独立样本 t 检验，"*"为卡方检验，"&"为 Fisher 确切概率法，"@"为连续校正法。

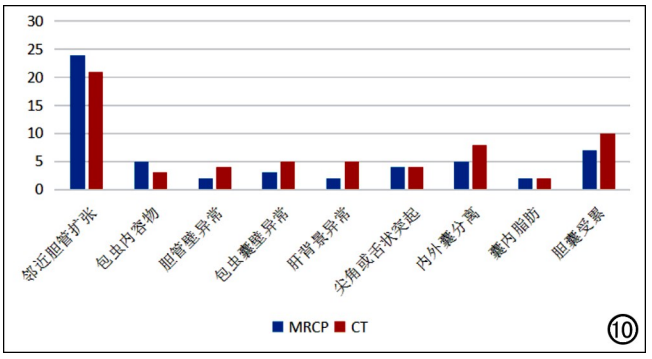

图 10　破入胆道组与胆道受压组患者的 MRCP 与 CT 影像观察指标比较。

对照

16 例泡型肝包虫病患者的病理大体分型为肿块型 11 例，结节型 3 例，混合型 2 例，病变直径为 10～135 mm。CT、MRCP 示肝泡球蚴包埋胆道引起截断、闭塞、间断显影合并远端胆道不同程度扩张（邻近胆管直径为 3.0～12.5 mm）。病理沿胆管纵轴剖面观察胆管被包虫包埋，引起胆管狭窄/闭塞及结构消失。CT、MRCP 示 6 例肿块型病灶内片状液化坏死区，病理显示病灶内亦可见液化坏死腔及灰黄色豆渣样坏死物，其中 2 例病灶液化坏死区与邻近胆管相通，病理显示病灶内见褐色胆汁。泡型肝包虫累及胆道，病理镜下可见汇管区小胆管增生及其周围纤维组织增生，淋巴细胞、浆细胞、嗜酸性粒细胞等炎性细胞浸润（图 11）。CT、MRCP 示 1 例肿块型泡型肝包虫侵犯肝门区大胆道致其闭塞及远端胆道重度扩张，病理示小胆管明显增生伴部分萎缩，胆汁淤积，小叶内肝细胞胞浆内见棕黄色胆色素颗粒淤积，毛细胆管内见胆栓（图 12）。

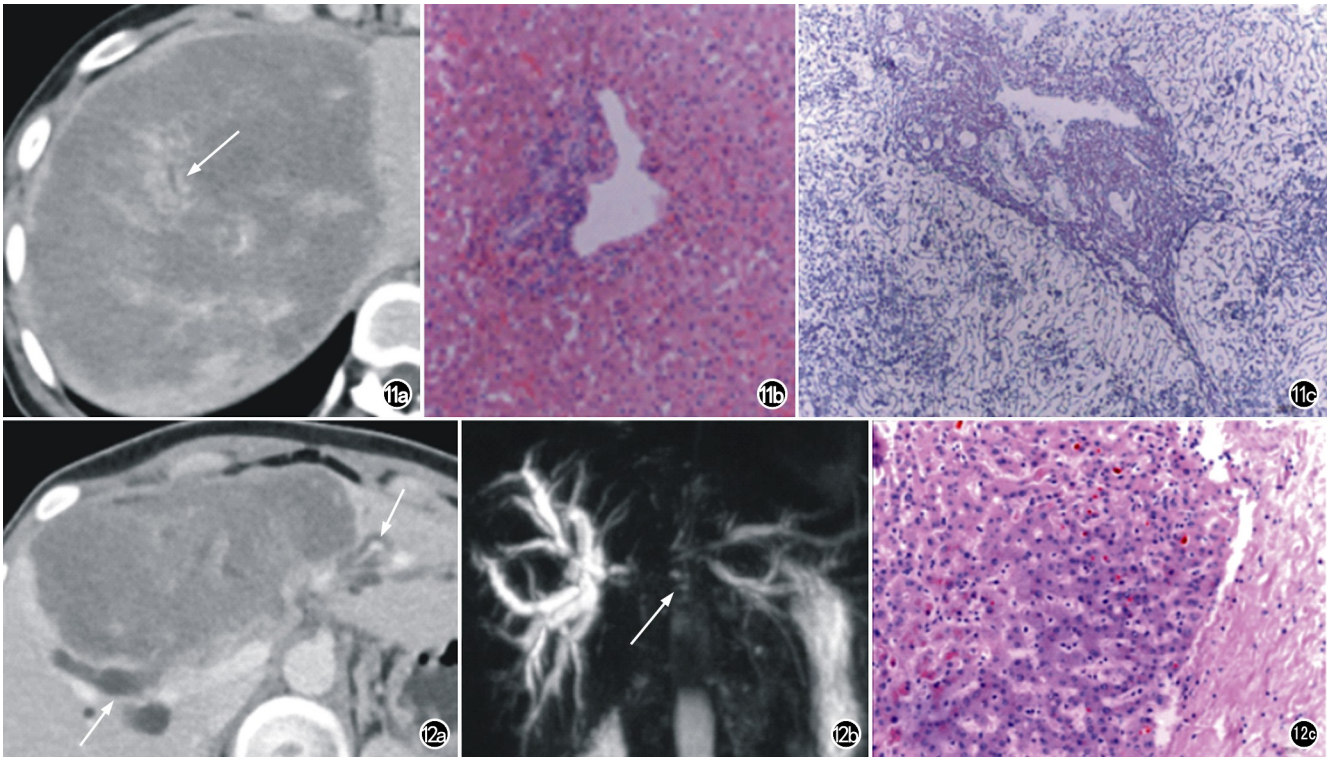

图 11　泡型肝包虫病患者，女，51 岁。a)CT 示受累胆管间断显影及边缘条片状异常强化（箭）；b）镜下示汇管区小胆管增生及周围炎性反应（×400，HE）；c）镜下示汇管区纤维增生（×200，网织纤维染色）。

图 12　泡型肝包虫病患者，女，33 岁。a)CT 示病变累及左、右肝管引起胆道梗阻扩张（箭）；b)MRCP 示侵犯胆管截断、间断显影（箭）；c)镜下示胆汁淤积（×200，HE）及毛细胆管内胆栓形成。

讨 论

肝包虫病引起的胆道并发症占所有并发症的80%～90%，一些中心推荐内镜逆行胆胰管造影（endoscopic retrograde cholangiopancreatography，ERCP）诊断包虫胆道并发症[5]，但因其创伤性和并发症，故临床常用 CT 或 MRI 来明确诊断。

本研究发现囊型肝包虫病位于肝门附近压迫较大胆道无胆瘘时，导致胆道轻度扩张，与包虫囊破入胆道致胆道扩张程度重有鉴别意义；两组临床症状的发生率也有差异，前者多无临床症状，后者症状、合并症多。MRCP 较 CT 能更清晰、敏感地显示轻度的胆管扩张、胆道的弧形压迹、囊肿-胆管的界面。囊型包虫病破入胆道是肝包虫病最常见、最严重的并发症，由于包虫囊肿膨胀性生长，外囊中含有的胆管受挤压、萎缩、坏死、破溃并开口于囊壁，形成胆管-包虫瘘，包虫囊的高压致囊液、囊皮、子囊进入胆道[6]。包虫囊肿破入胆道最直接的影像征象是囊肿与胆道的破口直接相通和胆道扩张。往往单囊型、多子囊型破口处呈“舌状”、“尖角样”突出与胆道相通，是由于这两型包虫活性强，生长过快、过大致囊肿张力高，胆道瘘口处包虫物质随高压进入胆道造成此征象。当胆汁进入包虫囊肿内，包虫退化、囊壁钙化，CT 可直观显示破口处钙化外移。进入囊肿的胆汁使包虫活性减低，部分内囊、子囊坏死，囊液减少，内外囊呈“新月形”、“环形”分离，囊内营养成份继续下降，活性进一步减低，内囊或子囊坏死，囊液浓缩，内外囊完全分离呈“飘带征”。本组 CT 发现 2 例破入胆道的包虫囊肿内含结石，这是由于胆盐使包虫的蚴虫死亡，内囊的残屑、子囊、原头蚴等形成结石核心，促使流入包虫囊肿内的胆固醇过饱和即可形成结石[7]，以及感染后的包虫囊肿内流入的胆汁中的胆红素在细菌的作用下与钙结合形成胆色素结石，这与胆管内结石成因相似。本组 4 例破入胆道的包虫囊肿内含多发脂肪密度/信号，有学者认为囊内脂肪成分与胆瘘有关[8]，由胆固醇结晶进入病灶所致，有研究经术后实验室分析证实胆瘘的包虫囊内含较多胆汁酸、胆固醇、磷脂及胆红素[9]；还有学者认为脂肪的成因是绦虫的退变、老化[10]。本组 4 例均有包虫胆瘘，CT 和 MRI 脂肪抑制序列对囊内脂肪的显示具有重要价值。

肝包虫病破入胆道分为隐匿型、交通型[11]，根据破口大小对应不同程度胆道扩张。较大交通型破口，胆道内大的包虫碎片、子囊等大量内容物填充，出现完全梗阻性黄疸并进行性加重、急性化脓性胆管炎，甚至脓毒性休克。CT、MRCP 表现为包虫内容物完全填塞胆道和胆道重度扩张，CT 可敏感显示胆管壁增厚、强化及肝实质异常灌注。肠道内细菌逆行感染包虫囊肿，母囊坏死，囊壁塌陷，囊壁及肝实质发生炎性反应，CT 表现为囊内、胆道内积气，囊壁塌陷、增厚、分离和强化，还可显示肝实质异常灌注和小坏死灶。较小交通型破口，CT、MRCP 显示胆道扩张程度轻，包虫内容物少或无，MRCP 较 CT 能更敏感地显示胆道内的少量包虫碎片，而 CT 可敏感显示胆道内钙化的包虫残骸。本研究还发现一个包虫囊肿可有多个大小不等胆瘘口，同一患者也可存在多个囊肿的胆瘘，所以应注意观察每个包虫囊肿与邻近每条胆道的关系，以免漏诊。包虫囊肿也可引起胆囊并发症，当破入胆道的包虫内容物经胆管进入胆囊内可引起急性化脓性胆囊炎。包虫囊肿位于胆囊附近时，CT 较 MRCP 能更好地显示病灶致胆囊窝、胆囊、邻近大网膜、腹膜炎性反应及粘连、包裹，甚至是包虫囊肿可直接破入胆囊引起胆囊积气、感染。

泡型肝包虫病起病隐匿，早期无明显临床症状，不少患者就诊时已发展到疾病终末期[12]；尤其是完全侵犯胆管使得根治性切除术、肝移植术脉管系统重建都很困难[1]。CT、MRCP 可在术前明确胆道是否受侵和受侵部位、程度、范围，从而决定术式、切除范围和是否行胆道重建。泡型肝包虫病胆管受侵的 CT 表现为包虫包埋胆管引起狭窄、闭塞和远端扩张，部分病例胆管周围可见异常强化；MRCP 表现为病变区内胆管突然截断、消失，部分病例胆管间断显影，远端胆管不同程度扩张。胆管树是胆管的管状系统，负责从肝脏运输胆汁到小肠，因此分为肉眼可见的肝内大胆管（肝段和肝区）和镜下肝内小胆管（间隔、小叶间、毛细胆管和赫令管），胆汁稳态与胆管细胞稳态密切相关，胆汁酸可调控胆管细胞的增殖[13]。泡型肝包虫病侵犯胆道引起的主要病理过程为胆管上皮的慢性持续损伤，出现邻近肝内小胆管代偿性增生伴部分小胆管萎缩、消失，汇管区周围炎性细胞浸润和纤维组织增生，所以 CT 增强对应的胆管周围会有条片状异常强化。当肝门区大胆管严重受侵时，远端梗阻加重，CT、MRCP 显示胆道重度扩张，病理上呈明显的胆汁淤积和毛细胆管内胆栓形成。CT、MRCP 显示部分病例液化坏死区与胆管相通，病理大体剖面可观察到液化坏死区内胆汁，这是因为肝泡状棘球蚴在肝内浸润性生长破坏了肝内胆管从而继发感染所致[14]。CT、MRCP 可术前准确评估胆道受侵情况、程度，且影像征象与手术标本的病理相对应，可为临床提供更多重要信息。

综上所述，肝包虫病所致不同类型的胆道并发症对应不同的 CT 和 MRCP 征象，CT 联合 MRCP 可为临床诊断、鉴别诊断各种包虫胆道并发症提供重要信息。

参考文献：

[1] 中国医师协会外科医师分会包虫病外科专业委员会.肝两型包虫病诊断与治疗专家共识(2015 版)[J].中华消化外科杂志,2015,14(4):253-264.

[2] 唐健,徐治国,赵明星,等.肝包虫病诊断及治疗进展[J].世界最新医学信息文摘,2019,19(43):73-76.

[3] 吐尔洪江·卡哈尔.经内镜逆行胰胆管造影术(ERCP)在治疗肝包虫病胆道并发症中的应用[D].新疆:新疆医科大学,2018.

[4] 四川省包虫病临床医学研究中心,四川省医师协会包虫病专业委员会.泡型肝包虫病诊疗专家共识(2020 版)[J].中国普外基础与临床杂志,2020,27(1):13-17.

[5] Kayaalp C,Bzeizi K,Demirbag AE,et al.Biliary complications after hydatid liver surgery:Incidence and risk factors[J].J Gastrointest Surg,2002,6(5):706-712.

[6] 龚瑞,尹姬,王锋,等.肝棘球蚴病破入胆系的 CT 诊断[J].中华放射学杂志,2003,37(4):56-58.

[7] 徐明谦.包虫病[M].乌鲁木齐:新疆人民出版社,1983:25-27.

[8] 刘文亚,刘新立,王健.肝包虫囊肿破入胆道的影像诊断[J].中华放射学杂志,2009,43(8):827-830.

[9] Marrone G,Crino F,Caruso S,et al.Multidisciplinary imaging of liver hydatidosis[J].World J Gastroenterol,2012,18(13):1438-1447.

[10] 谢天皓,吕海龙,车小双,等.肝包虫囊肿退行性变的 CT 诊断[J].实用放射学杂志,2013,29(7):1098-1101.

[11] Atahan K,Küpel H,Deniz M,et al. Can occult cystobiliary Fistulas in hepatic hydatid disease be predicted before surgery? [J]Int J Med Sci,2011,8(4):315-320.

[12] 张茜茹,依巴努·阿不都热合曼,王健,等.定量 MRI 评价肝泡型包虫病肝储备功能的初步探讨[J].放射学实践,2019,34(3):306-310.

[13] 蔡美洪,王绮夏,马雄.肝内胆管缺失的病理生理学研究进展[J].实用肝脏病杂志,2019,22(5):620-623.

[14] 丁爽,贾文霄,杨利霞,等.扩散加权成像在肝包虫病鉴别诊断中的作用[J].放射学实践,2011,26(8):853-856.

(收稿日期:2019-10-18 修回日期:2020-02-26)

《请您诊断》栏目征文启事

《请您诊断》是本刊 2007 年新开辟的栏目,该栏目以临床上少见或容易误诊的病例为素材,杂志在刊载答案的同时配发专家点评,以帮助影像医生更好地理解相关影像知识,提高诊断水平。栏目开办 13 年来受到广大读者欢迎。《请您诊断》栏目荣获第八届湖北精品医学期刊“特色栏目奖”。

本栏目欢迎广大读者踊跃投稿,并积极参与《请您诊断》有奖活动,稿件一经采用稿酬从优。

《请您诊断》来稿格式要求:①来稿分两部分刊出,第一部分为病例资料和图片;第二部分为全文,即病例完整资料(包括病例资料、影像学表现、图片及详细图片说明、讨论等);②来稿应提供详细的病例资料,包括病史、体检资料、影像学检查及实验室检查资料;③来稿应提供具有典型性、代表性的图片,包括横向图片(X 线、CT 或 MRI 等不同检查方法得到的影像资料,或某一检查方法的详细图片,如 CT 平扫和增强扫描图片)和纵向图片(同一患者在治疗前后的动态影像资料,最好附上病理图片),每帧图片均需详细的图片说明,包括扫描参数、序列、征象等,病变部位请用箭头标明。

具体格式要求请参见本刊(一个完整病例的第一部分请参见本刊正文首页,第二部分请参见 2 个月后的杂志最后一页,如第一部分问题在 1 期杂志正文首页,第二部分答案则在 3 期杂志正文末页)

栏目主持:石鹤 联系电话:027—69378385 15926283035