·病例报道·

副肿瘤性天疱疮纵隔肿物 CT 及 PET/CT 二例

岑国荣，关键，张皓钦

【关键词】 天疱疮；假淋巴瘤；树突状细胞肉瘤，滤泡；体层摄影术，X 线计算机

【中图分类号】R814.4；R733.1；R758.66；R551.2 【文献标识码】D

【文章编号】1000-0313(2020)06-0825-03

DOI：10.13609/j.cnki.1000-0313.2020.06.028 开放科学(资源服务)标识码(OSID)：

病例资料 患者 1，男，42 岁，反复口腔糜烂 2 个月，全身红斑、丘疹 20 余天。患者 2 个月前无明显诱因下出现口腔糜烂并加重。外院诊断为“扁平苔藓”。体查：全身红斑、丘疹、颜面红肿，伴瘙痒。患者自起病以来偶有气促，无发热、畏寒。精神、睡眠、食欲较差，有便秘，小便正常，近 2 个月体重减轻 6 kg。实验室检查：WBC 26.99×10^9/L(4.0～10.0)，中性分叶粒细胞比值 0.955(0.46～0.75)，抗核抗体 ANA 140.99 U/mL(0.00～12.00 U/mL)，抗双链 DNA 抗体 30.23 IU/mL(0.00～12.00 IU/mL)，特异性神经元烯醇酶 22.68 ng/mL(0.00～16.30 ng/mL)，CA125 38.3 U/mL(0.0～35.0 U/mL)，其他实验室检查未见明显异常。

影像学检查：胸部 CT 平扫及增强(图 1a～c)示中后纵隔偏右侧相对应气管隆突下水平见一软组织密度肿块影，大小约 76 mm×45 mm×50 mm，CT 值约 48～72 HU，内见多发斑点状钙化影，肿块境界清楚，周围脂肪间隙尚清楚，右肺中间段支气管及右肺下叶支气管受压，管腔变窄。PET/CT(图 1d)肿块内异常 FDG 摄取，最大 SUV 值约 2.6。CT 及 PET/CT 诊断考虑 Castleman 病。

1 个月后行开胸右中纵隔肿物切除术，病理(图 1e)示少许胶原纤维中见多量淋巴细胞、浆细胞浸润，间质小血管明显增生。皮肤活检术病理(图 1f)示表皮棘层松懈，见表皮内疱及表皮下裂隙形成，基底细胞液化变性，海绵水肿，见表皮坏死及单个坏死角质形成细胞，淋巴细胞、中性粒细胞浸润，真皮浅层血管周围见淋巴细胞及较多嗜酸粒细胞浸润，呈天疱疮样改变。最终诊断：副肿瘤性天胞疮并感染；后纵隔 Castleman 病。该患者于 2 个月后因脓毒血症、多器官衰竭死亡。

患者 2，女，47 岁，主因“咳嗽、气促 7 个月，全身皮疹 6 个月，再发 1 个月余”入院。患者 7 个月前无明显诱因出现咳嗽，活动后明显，平卧休息能自行缓解。6 个月前出现口腔糜烂，全身水疱疹，一直予激素治疗，皮疹好转，1 个月余前患者气促加重，伴有心慌。予抗感染、强的松治疗无好转。体查：全身皮肤及黏膜散在色斑沉着，口腔黏膜糜烂，无溃疡。实验室检查：CA125 73.4 U/ml(0.0～35.0 U/ml)，抗核抗体 ANA 13.7 U/ml(0.0～12.0 U/ml)，余实验室检查未见异常。

影像学检查：胸部 CT 平扫及增强(图 2a～d)示纵隔隆突下-右肺门团块软组织影，大小约 30 mm×26 mm×63 mm，密度不均匀，推压右肺下叶支气管，与同层食管分界不清，局部管腔狭窄。增强扫描明显强化。双肺下叶支气管扩张合并肺不张。PET/CT(图 2e)：^{68}Ga-DOTANOC 显像示肿块明显摄取。CT 及 PET/CT 均倾向于恶性肿瘤，未能进一步定性。

手术过程：开胸于后纵隔气管隆突下水平见 40 mm×60 mm×40 mm 肿物，包膜较完整，周围见较多毛细血管，质韧，肿瘤与隆突及肺门关系密切，完整游离后切除肿物并取出。术后镜下病理(图 2f)示肿物表面为厚壁纤维组织，并深入肿块内，包膜下见少量淋巴滤泡样结构，由小 B 细胞组成，无滤泡生发中心，符合 Castleman 病。肿物绝大部分由厚壁小血管和多量小淋巴细胞、较多浆细胞和少量分散嗜酸性白细胞构成，形态类似于透明血管型 Castleman 的滤泡间结构。紧贴小血管壁见多量滤泡树突细胞，核大，圆形或卵圆形，空泡状，核仁显著，无明显核分裂。免疫组化：CD21 阳性，成网状紧贴小血管壁，符合增生的滤泡树突细胞。部分细胞 SSTR2 阳性，S-100、CD68、CD30 部分细胞阳性，Ki-67(+)约 10%。TdT、Syn、CK、CK19 均阴性。病变符合由 Castleman 病发展(或转变)的滤泡树突/间质细胞肿瘤。本例患者未做皮肤活检术。

讨论 肿瘤性天疱疮(paraneoplastic pemphigus，PNP)，又称副肿瘤自身免疫性多器官综合征(paraneoplasticautoimmunemultiorgansyndrome，PAMS)[1]。

作者单位：510300 广州，广州新海医院影像科(岑国荣)；510080 广州，中山大学附属第一医院医学影像科(关键，张皓钦)

作者简介：岑国荣(1987－)，男，广东肇庆人，住院医师，主要从事胸腹部影像诊断工作。

通讯作者：关键，E-mail：usefulkey0077@163.com

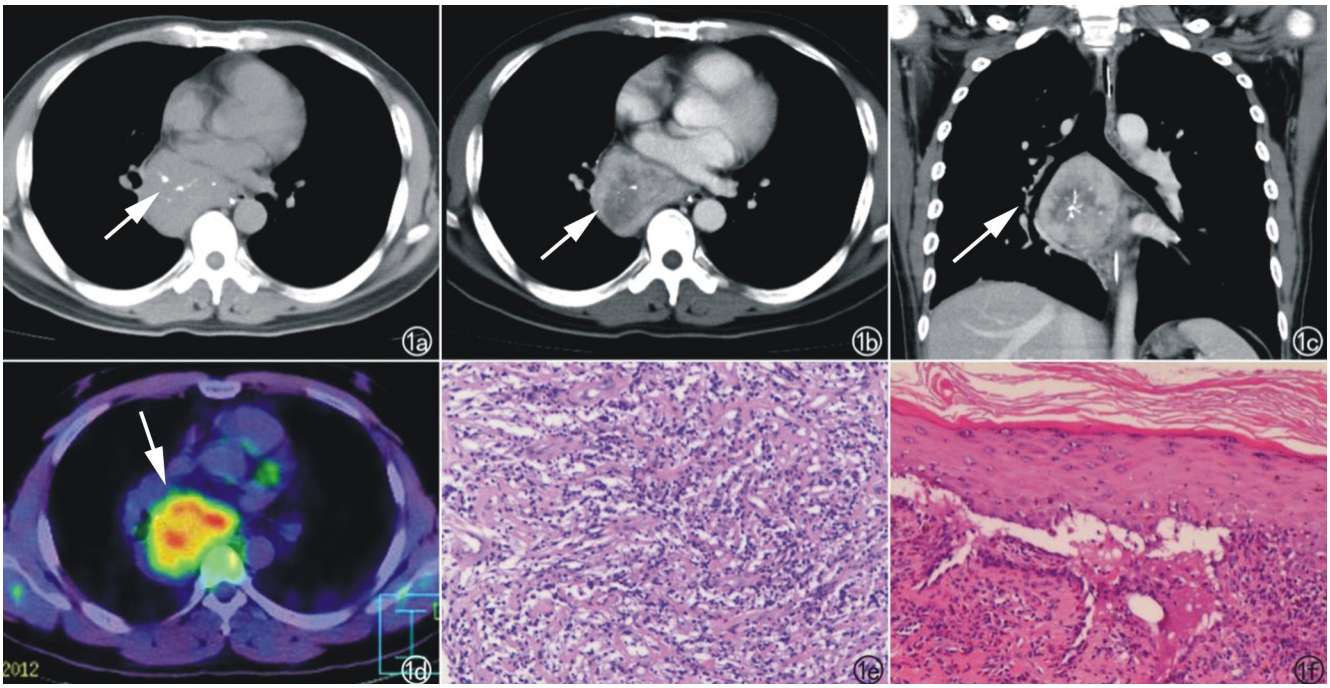

图 1 a)CT 平扫纵隔窗示右中后纵隔软组织密度肿块影，密度不均，见多发斑点状钙化灶(箭)；b)CT 增强扫描示肿块呈明显不均匀强化，内见片状低密度影(箭)；c)冠状面重组图示右肺中间段支气管及右肺下叶支气管受压(箭)；d)^{18}F-FDG 显像示肿块内异常 FDG 摄取(箭)，最大 SUV 值约 2.6；e)后纵隔肿物病理示少许胶原纤维中多量淋巴细胞、浆细胞浸润，间质小血管明显增生；f) 皮肤活检病理示表皮棘层松懈，基底细胞液化变性、坏死，淋巴细胞、中性粒细胞浸润，真皮浅层血管周围见淋巴细胞及较多嗜酸粒细胞浸润。

1990 年 Anhalt 首先报道[2]，是一种具有自身免疫性并且伴发肿瘤的大疱性皮肤病。临床上罕见，该疾病常常合并潜在肿瘤，并在多个方面有其特征性的改变，分别表现在临床表现、免疫学及组织病理方面[3]。临床上天疱疮有多个分型，PNP 属于其中一个分型，皮肤及黏膜损害、糜烂为其最典型的临床表现[4]。伴发 PNP 的潜在肿瘤主要包括非霍奇金淋巴瘤(42%)、慢性淋巴细胞白血病(29%)、Castleman 病(10%)、胸腺瘤(6%)、华氏巨球蛋白血症(6%)、肉瘤(6%)[5]，国外文献报道以非霍基金淋巴瘤较多见，而我国最多见于 Castleman 病[6]。我国 PNP 伴发的肿瘤中 Castleman 占的比例约 77%[7]，好发部位常见为纵隔[8]，其次为颈部及腹部，Castleman 病理分型有透明血管型、浆细胞型及混合型[9]。除了淋巴组织增生性肿瘤以外，PNP 还可伴发非淋巴细胞增生性肿瘤，包括乳腺癌、前列腺等腺癌，脂肪肉瘤、皮肤或黏膜的鳞状细胞癌及恶性黑色素瘤等[10]。本文例 1 术后病理为经典 Castleman 病，例 2 则考虑为由 Castleman 病发展(或转变)成滤泡树突细胞肉瘤。滤泡树突状细胞肉瘤(follicular dendritic cell sarcoma，FDCS)是一种临床上非常罕见，原发于淋巴组织的滤泡树突状细胞的恶性肿瘤[11]。该病与 Castleman 病的发生部分相同。研究提示 FDCS 与 Castleman 病有关，尤其是与透明血管型关系密切，认为其产生增生，发展为异常增生，进而形成 FDCS[12-13]。

Castleman 病形成天疱疮的机制：Castleman 病的肿瘤 B 细胞分泌 IgG 自身抗体作用于皮肤表皮的棘层细胞连接蛋白而形成棘层细胞松解或水疱，作用于基底层使基底细胞液化坏死，同样真皮浅层淋巴细胞浸润引起血管扩张充血[14]。PNP 患者血清中存在能识别复层鳞状上皮、移行柱状上皮和单层上皮蛋白的自身抗体。除了累及口腔、口唇黏膜及皮肤，还可累及支气管，导致闭塞性细支气管炎[15]。CT 见外周细支气管壁增厚，细支气管扩张，马赛克灌注气体滞留征及肺不张，可引发难以控制的肺部感染，从而发生呼吸衰竭[17]。Castleman 患者并发肺部损害者预后不良[16]，本文例 2 双肺下叶同时存在支气管扩张与肺不张，考虑因为闭塞性细支气管炎造成。

本文 2 例患者均于纵隔隆突下发现肿块，边界大部分清晰，增强扫描不均匀强化，核医学检查示肿块内核素明显摄取。此 2 例影像特点应鉴别以下疾病：①神经源性肿瘤(副神经节细胞瘤或神经鞘瘤；②肺隔离症(肺外型)；③转移瘤。上述 2 例影像诊断均倾向于恶性肿瘤，未能进一步定性，但如果了解 Castleman 病及其相关肿瘤与天疱疮的内在联系，则有助于术前诊断。临床上不同内脏肿瘤可以产生相关的皮肤损害，

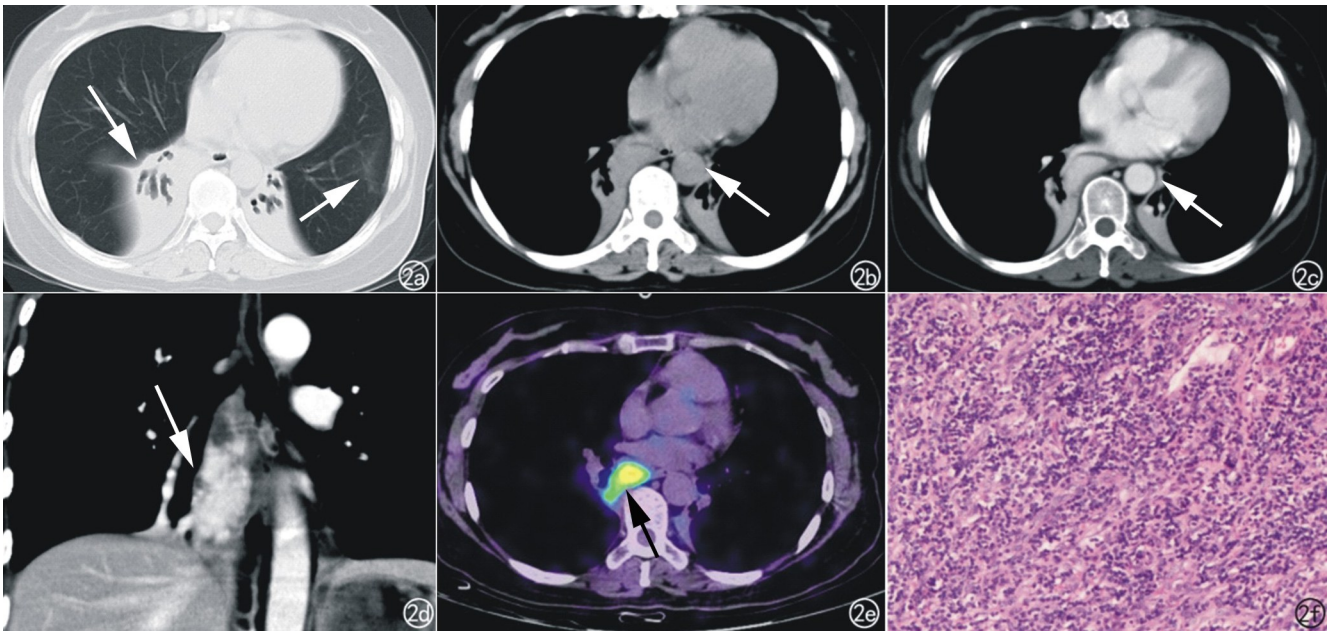

图 2　a）CT 轴面肺窗示双肺下叶不张并支气管扩张，左肺上叶舌段少量炎症（箭）；b）平扫轴面纵隔窗示纵隔隆突下-右肺门团块软组织影，边界清楚（箭）；c）轴面纵隔窗示肿块增强后明显均匀强化（箭）；d）冠状面重组图示肿块呈纵行长条状，明显强化（箭）；e）^{68}Ga-DOTANOC 显像示肿块明显摄取（箭）；f）病理示肿物由厚壁小血管和多量小淋巴细胞，较多浆细胞和少量分散的嗜酸性细胞等组成，紧贴小血管壁见多量滤泡树突细胞，核大，圆形或卵圆形，空泡状，核仁显著。

当患者存在内脏肿瘤合并皮肤损害时，还需要注意以下 4 种情况：①鼻咽癌，乳腺癌等伴发皮肌炎；②神经纤维瘤病伴发牛奶咖啡斑；③神经内分泌肿瘤（如胰高血糖素瘤等）伴发坏死松解性游走性红斑；④子宫癌、宫颈癌、食道癌等伴发匐形性回状红斑。

放射科医生应该认识到 Castleman 病与天胞疮的内在联系，工作中如遇到天胞疮患者，同时发现纵隔、颈部及腹部肿瘤或肿瘤样病变，需要考虑到 Castleman 病或相关肿瘤的可能，因为该类患者的肿瘤具有导致闭塞性细支气管炎[15]，引发严重的肺部感染的可能性，所以病死率较高，死亡率可达 40%～80%[17]。应尽早切除肿瘤，打断对细支气管损害的免疫过程，提高患者生存率。

参考文献：

[1]　Czernik A，Camilleri M，Pittelkow MR，et al. Paraneoplastic autoimmune multiorgan syndrome：20 years after[J]. International J Dermatology，2011，50(8)：905-914.

[2]　Anhalt GJ，Kim SC，Stanley JR，et al. Paraneoplastic pemphigus. An autoimmune mucocutaneous disease associated with neoplasia [J]. International J Gynecology & Obstetrics，1991，36(3)：1729-1735.

[3]　朱学骏，陈喜学，徐平，等. 伴局限性 Castleman 病的副肿瘤性天疱疮临床及实验室研究[J]. 临床皮肤科杂志，2003，32(1)：7-10.

[4]　张志鹏，周茂松，郭进，等. 1 例 Castleman 病合并副肿瘤性天疱疮患者的诊治[J]. 中南大学学报（医学版），2016，41(5)：548-552.

[5]　Alarcón-Torres I，Bastida-I　arrea J，Rodríguez-Salido MJ，et al. Paraneoplastic pemphigus associated with Castleman's disease usefulness of the laboratory of autoimmunity in the diagnosis of this disease[J]. An the New York Academy of Sciences，2007，1107(1)：231-238.

[6]　陈思林，胡欣. 副肿瘤性天疱疹的诊疗进展[J]. 现代临床医学，2013，39(6)：403-405.

[7]　朱学骏，王京，陈喜雪，等. 伴发副肿瘤性天疱疮伴发 Castleman 瘤附 10 例报告[J]. 中华皮肤科杂志，2005，38(12)：745-747.

[8]　黄莓屏，徐涵，潘萌. 盆腔 Castleman 病并发副肿瘤性天疱疮[J]. 临床皮肤科杂志，2016，45(5)：349-352.

[9]　赵爽，万影，黄子星，等. 多中心型 Castleman 病的表现特征及其病理学基础[J]. 放射学实践，2018，33(3)：299-303.

[10]　李静，朱学骏. 副肿瘤性天疱疮的基础与临床研究[J]. 中国医学科学院学报，2009，31(5)：654-658.

[11]　牛军州，付萌，廖文俊. 滤泡树突状细胞肉瘤并发副肿瘤性天疱疮[J]. 临床皮肤科杂志，2011，40(7)：422-425.

[12]　常占平，廖松林，金妍，等. 胸壁 Castleman 病合并滤泡树突状细胞肉瘤/肿瘤一例[J]. 中华病理学杂志，2007，36(6)：430-431.

[13]　王红，范光明. 伴发副肿瘤性天疱疮的滤泡树突状细胞肉瘤合 Castleman 病一例[J]. 临床放射学杂志，2017，36(11)：1610-1611.

[14]　侯麦花，朱丰，卢新政. 7 例副肿瘤性天疱疮临床分析[J]. 中国中西医结合皮肤性病学杂志，2013，12(6)：359-362.

[15]　Nikolskaia OV，Nousari CH，Anhalt GJ. Paraneoplastic pemphigus in association with Castleman's disease[J]. Br J Dermatology，2003，149(6)：1143-1151.

[16]　孔倩，曾雪，崔炳南. 副肿瘤性天疱疮并发盆腔内 Castleman 病[J]. 临床皮肤科杂志，2017，46(3)：184-187.

[17]　杨筱，张波，贺菲菲，等. 副肿瘤性天疱疮原发肿瘤的临床病理及超声表现[J]. 中国医学影像学杂志，2014，22(6)：437-440.

（收稿日期：2019-06-06　修回日期：2019-07-27）