·病例报道·

右侧外耳道多形性腺瘤一例

张烁，程敬亮，张勇

【关键词】 腺瘤，多形性；耳道；磁共振成像

【中图分类号】R730.261；R322.921；R445.2 【文献标识码】D 【文章编号】1000-0313(2020)06-0818-02

DOI：10.13609/j.cnki.1000-0313.2020.06.025 开放科学(资源服务)标识码(OSID)：

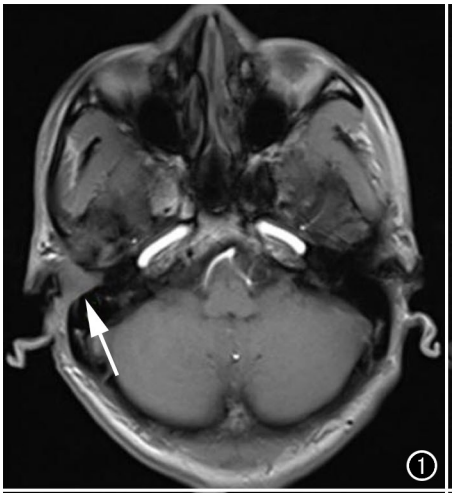

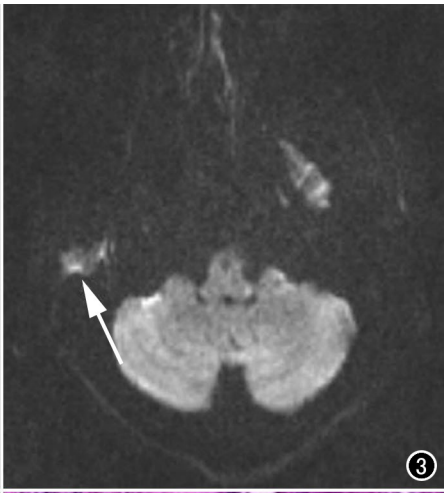

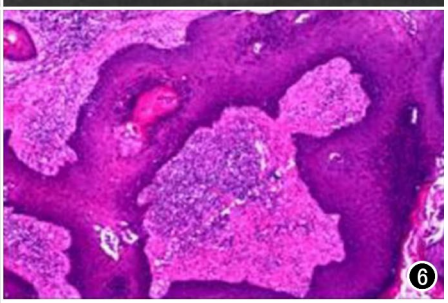

图 1 T_1WI 平扫示右侧外耳道病灶呈等信号(箭)。 图 2 T_2WI 平扫示病灶呈混杂高/等信号(箭)。 图 3 DWI 示病灶轻度扩散受限呈稍高信号(箭)。 图 4 T_1WI 增强扫描延迟期示病灶呈明显均匀强化(箭)，形态规则，边界清。 图 5 CT 平扫示右侧外耳道软组织密度影(箭)，与外耳道前后壁关系紧密。 图 6 镜下病理示上皮细胞和间质细胞混合存在，间质富含粘液(HE，×100)。

病例资料 患者，男，52 岁，右耳闷伴听力下降 2 个月，1 个多月前右耳流出淡黄色稀薄液体，无臭味，伴耳痒。查体：右侧外耳道见新生物堵塞，表面不光滑，少量分泌物，鼓膜无法窥及。MRI 上表现为右侧外耳道等 T_1、混杂稍长 T_2 信号(图 1、2)，DWI 上呈稍高信号(图 3)；动态增强扫描示病变呈渐进性强化，延迟期强化明显，边界清晰(图 4)。CT 上表现为右侧外耳道内软组织密度影，CT 值约 60HU，与外耳道前后壁关系紧密(图 5)。MRI 及 CT 诊断：右侧外耳道占位。行右侧外耳道肿物切除术，术中见肿物位于右侧外耳道深部，基底位于外耳道后上壁，表面不光滑，呈桑葚样，周边伴少量脓性分泌物；扩大切口分离肿块，

作者单位：450052 郑州，郑州大学第一附属医院磁共振科

作者简介：张烁(1991－)，女，河南平顶山人，硕士研究生在读，住院医师，主要从事影像医学与核医学工作。

通讯作者：程敬亮，E-mail：cjr.chjl@vip.163.com

见肿块位于外耳道皮下，与周边组织分界清，分离外耳道皮瓣，取出肿块；肉眼观肿块大小约 1.5cm×1.5cm，色白，表面欠光滑，质脆。术后病理检查镜下见上皮细胞和间质细胞混合存在，肿瘤呈多结节生长，富含粘液，边界不清（图 6）。免疫组化：AE1/AE3（＋），CK7（＋），CK8/18（＋），P63（＋），Calponin（＋），S-100（＋），SOX-10（＋），Her-2（2＋），Ki-67（5%＋）。病理诊断：涎腺源性肿瘤，结合免疫组化，符合多形性腺瘤。

讨论 多形性腺瘤（pleomorphic adenoma，PA）是一种常起源于涎腺的混合瘤，主要发生在腮腺[1]、颌下腺等大涎腺及口腔、上呼吸道等处的小涎腺。原发于外耳道的 PA 非常罕见，仅有少数个案报道[2]。外耳道 PA 以镜下结构的多形性为主要特征，多包含上皮和肌上皮细胞、粘液样或软骨样等混合结构。早期临床上多无明显症状，随着肿瘤逐渐增大，可出现传导性听力下降，耳部饱胀、闭塞感，部分患者可出现耳痛、耳鸣、耳漏等症状[3,4]。

PA 可因细胞密度、组成细胞类型和比例的不同，影像学表现存在一定的差异性。MRI 上多表现为长 T_1、长或混杂 T_2 信号，DWI 上多表现为高信号。CT 平扫表现为稍低的软组织密度，这与其富含粘液样或软骨样基质有关[5]；增强扫描多呈渐进性强化，可能是由于其血流不丰富，对比剂进入微血管和间质缓慢造成的[6]。本例表现为等 T_1、混杂稍长 T_2 信号，DWI 上呈稍高信号，MRI 增强扫描呈渐进性强化，延迟期强化明显，CT 表现为稍低的软组织密度影，符合外耳道 PA 的影像学表现。

外耳道 PA 需与以下疾病相鉴别：①胆脂瘤性中耳炎，MRI 上多呈短/等 T_1、长 T_2 信号，增强扫描多无强化，CT 表现为团片软组织密度影，密度多不均匀；②外耳道乳头状瘤，表现为乳头状新生物，基底较广，多有蒂。MRI 上多表现为等 T_1、等/长 T_2 信号，增强扫描多表现为轻度不均匀强化。CT 平扫多表现为团块状软组织密度影，可伴外耳道、中耳、乳突的骨质破坏；③耵聍腺瘤：多为良性肿瘤，与发生于外耳道的多形性腺瘤临床症状相似，较少侵犯周围组织。MRI 上多表现为长 T_1、长 T_2 信号，增强扫描多呈不均匀强化。外耳道 PA 因其组成成分、临床表现、解剖位置等具有多样性，且发生率极低，因此误诊率较高，结合 MRI 和 CT 检查，有助于该病的临床诊断。

参考文献：

[1] 满育平，马隆佰，林华，等.多模态 MRI 对腮腺多形性腺瘤和腺淋巴瘤的诊断价值[J].2018，33(12)：1241-1245.

[2] Grome L，Bacaj P，Borah G.Retroauricular pleomorphic adenoma arising from heterotopic salivary gland tissue[J].Plast Reconstr Surg Glob Open，2016，4(9)：e1028.

[3] 唐智，钟冠忠，黄翠怡，等.外耳道多形性腺瘤 1 例[J].中华耳科学杂志，2018，16(6)：939-940.

[4] Maruyama A，Tokumaru T，Kitamura K.Pleomorphic adenoma presenting with conductive hearing loss in the ear canal：a case report and review of the literature[J].J Med Case Rep，2014，8(1)：1-5.

[5] Hiroki K，Masaya K，Tomohiro A，et al.Pleomorphic adenoma of salivary glands：common and uncommon CT and MR imaging features[J].Jap J Radiol，2018，36(8)：463-471.

[6] 陈明，王艳艳，蒋小莉，等.气管多形性腺瘤 1 例并文献复习[J].实用放射学杂志，2019，35(2)：337-338.

（收稿时间：2019-08-02 修回时间：2019-08-30）