·儿科影像学·

新型宽体探测器 CT 对先天性心脏病小儿心脏成像中冠状动脉可视性评估

刘冰，范丽娟，张计旺，徐冬生，李旭

【摘要】 **目的**：研究新型宽体探测器 CT 在先天性心脏病(CHD)患儿心脏 CT 成像中冠状动脉的可视性及成像质量。**方法**：连续纳入 172 例 CHD 患儿作为研究对象，按年龄分为 4 组，组 1(年龄≤1 岁，97 例)、组 2(1 岁＜年龄≤5 岁，48 例)、组 3(5 岁＜年龄≤10 岁，18 例)、组 4(年龄＞10 岁，9 例)。由两名放射科医师利用 4 分法对冠状动脉各节段(共 11 个节段)的显示质量进行主观评价，另一名放射科医师记录升主动脉根部 CT 值、噪声值、信噪比(SNR)及对比噪声比(CNR)评价客观图像质量。分析评价 CHD 患儿冠状动脉的可视性并对 4 组的客观图像质量进行比较。**结果**：本组 CHD 患儿冠状动脉异常发生率 12.2%，冠状动脉总可视率 87.1%，开口、近段、中段及远段可视率依次下降，分别为 97.1%(331/341)、90.5%(617/682)、76.6%(262/342)及 63.3%(324/512)。冠状动脉 11 个节段中左主干开口可视率最高 98.8%，回旋支远段可视率最低 44.2%。不同年龄组间的图像质量与年龄无相关性(P＞0.05)。**结论**：新型宽体探测器 CT 对 CHD 患儿行心脏 CT 扫描成像中对冠状动脉的显示效果佳，可以满足对冠状动脉异常的诊断。

【关键词】 体层摄影术，X 线计算机；心脏缺损，先天性；冠状血管

【中图分类号】R814.4；R541.1；R322.12 【文献标识码】A

【文章编号】1000-0313(2020)06-0773-07

DOI：10.13609/j.cnki.1000-0313.2020.06.015 开放科学(资源服务)标识码(OSID)：

Evaluation of coronary artery visibility in cardiac imaging of children with congenital heart disease by wide-detector revolution CT

LIU Bing, FAN Li-juan, ZHANG Ji-wang, et al. Tianjin TEDA International Cardiovascular Hospital, Tanjing 300457, China

【**Abstract**】 **Objective**: To investigate the visibility and image quality of coronary artery in children with congenital heart disease (CHD) by wide-detector revolution CT. **Methods**: Tthere were continuous 172 children with CHD. They were divided into four groups according to age: group 1 (no more than 1 year, 97 cases), group 2 (1 to 5 years, 48 cases), group 3 (5 to 10 years, 18 cases), and group 4 (more than 10 years, 9 cases). The subjective image quality of coronary artery (totally 11 segments) was evaluated with a four-point scale by two radiologists. Analysis and evaluation of coronary artery visibility in CHD Children were performed. CT value, noise value, signal to noise ratio (SNR) and contrast to noise ratio (CNR) were analyzed to investigate the correlation between image quality and age. **Results**: The incidence of abnormal coronary artery was 12.2% and the total visibility rate of coronary artery was 87.1%. The visibility of origin, proximal, middle and distal segments were 97.1% (331/341), 90.5% (617/682), 76.6% (262/342) and 63.3% (324/512), respectively. In 11 segments of the coronary artery, the visibility of left coronary origin was the highest (98.8%), and the visibility of the distal segment of left circumflex artery was the lowest (44.2%). No correlation between image quality and age in four groups (P＞0.05). **Conclusions**: The wide-detector revolution CT has a good capability in displaying coronary artery in children with CHD, and it can provide effective CT imaging for diagnosis of coronary artery anomalies.

【**Key words**】 Tomography, X-ray computed; Heart defects, congenital; Coronary vessels

先天性心脏病(congenital heart disease, CHD)常合并冠状动脉发育的异常。冠状动脉异常通常分为两

作者单位：300457 天津，泰达国际心血管病医院放射科
作者简介：刘冰(1985－)，女，河北邢台人，硕士研究生，主治医师，主要从事小儿及成人心血管系统影像学诊断工作。
通讯作者：范丽娟，E-mail：lijuanfan111@sina.com

种[1,2]，一种是冠状动脉起源、走行及终止异常，此种情况会直接影响手术操作，另一种是有血流动力学意义的冠状动脉异常（包括左冠状动脉闭锁、冠状动脉起源于肺动脉、冠状动脉瘘等），此种情况可能会导致患儿心脏不良事件，如心肌缺血、心肌梗死或心脏猝死。冠状动脉异常对先天性心脏病的手术治疗有重要意义，例如冠状动脉横跨右室流出道走行决定了法洛四联症手术方式的选择，同时由于表面组织的遮盖或者心肌桥的存在易造成手术中对冠状动脉的探查受限。因此手术前详细而准确的了解冠状动脉解剖信息对于制定外科治疗计划至关重要。儿童冠状动脉管径小、检查时心率快、合作有限，在冠状动脉成像技术上存在挑战性[3]。Goo 等[4]研究显示 64 层 CT 心电门控扫描可以提高自由呼吸的 CHD 患儿冠状动脉的可视度。Yu 等[5]研究表明利用双源 CT 成像能够有效地评估 CHD 患儿的冠状动脉发育情况。而另一文献报道[6]利用第二代双源 CT 前门控大螺距扫描技术对 CHD 患儿成像虽辐射剂量较低，但对冠状动脉的显示效果不佳。目前基于新一代宽体探测器 CT 对 CHD 患儿心脏 CT 造影中冠状动脉各节段显示情况的研究报道很少。本研究利用宽体探测器 CT 轴扫技术研究 CHD 患儿冠状动脉各节段的可视性及图像质量，旨在初步评价其在临床应用中的价值。

材料与方法

1. 研究对象

连续选取 2016 年 8 月－2019 年 6 月在本院经超声心动图确诊为先天性心脏病并进一步行 CT 心脏成像明确心血管解剖结构的 177 例患儿纳入该项研究。排除标准：①碘对比剂过敏；②肾功能不全；③先天性心脏病术后复查。排除 1 例有碘对比剂过敏史的患儿及 4 例先天性心脏病术后复查的患儿，最终纳入该研究的对象共 172 例，其中男 88 例，女 84 例，平均年龄（32.09±39.89）月（19 天～16 岁），平均体重（12.08±8.74）kg（2.80～61 kg），平均身高（85.40±24.48）cm（51.00～170.00 cm），平均心率（115.32±22.33）次/分（58～182 次/分）。按年龄不同分为 4 组，组 1：年龄≤1 岁，97 例；组 2：1 岁＜年龄≤5 岁，48 例；组 3：5 岁＜年龄≤10 岁，18 例；组 4：年龄＞10 岁，9 例。本研究经医院伦理委员会批准，所有患儿家长或监护人均签署了知情同意书。

2. 扫描方法

患儿取仰卧位，双手上举，心电监护监测心率，利用新一代高时间分辨率宽体探测器 CT（Revolution CT，美国 GE 公司）扫描仪，采用前瞻性低剂量心电门控轴扫技术在一个心动周期内完成全心数据采集，扫描范围自胸骨上切迹至膈下 2 cm。对于配合不佳的患儿检查前给予水合氯醛口服或灌肠，镇静满意后再行 CT 检查。应用双筒高压注射器（Ulrich missouri）经足背静脉或左上肢静脉先以 0.8～2.5 mL/s 的流率注射非离子型对比剂碘海醇（350 mg I/mL）或碘佛醇（350 mg I/mL）。对比剂总量为 1.5 mL/kg 体重，注射完毕后以相同流率注射生理盐水 5.0～10.0 mL。扫描参数：管电压 80 kV，管电流由智能毫安功能自动决定，预设噪声指数为 18 HU。扫描野选用心脏最小模式，层厚 0.625 mm。机架旋转速度 0.28 秒/转。预设采集时相窗 35%～55% R-R 间期。新型自适应统计迭代重建（ASIR-V）权重为 50%。扫描过程中使用对比剂自动追踪技术，感兴趣区置于右心室腔，触发阈值设置为 100 HU。

3. 图像后处理及图像质量评估

图像后处理：所有图像传至后处理工作站（Advantage Workstation 4.6，美国 GE 公司）进行分析，包括多平面重组（multiplanar reformation，MPR）、最大密度投影（maximum intensity projection，MIP）以及容积再现（volume rendering，VR）。将原始数据以 5%R-R 间期作为间隔，使用标准算法进行多期相重建，然后选择最佳期相使用冠状动脉追踪冻结技术（snapshot freeze，SSF）以最佳期相为中心前后各 85ms 重建 3 个期相，重建的 3 个期相 SSF 数据传至工作站进行校准重建，得到最终的最佳期相的运动冻结图像。使用最终的 SSF 图像在工作站上进行图像后处理及分析。

图像质量评估：主观评价采用 4 分制原则[7]，1 分：图像质量差，无法辨认冠状动脉。2 分：图像质量一般，冠状动脉边缘模糊，中度伪影。3 分：图像质量良好，冠状动脉边缘稍模糊，轻度伪影。4 分：图像质量优秀，冠状动脉边缘清晰锐利，无伪影。1 分图像无法判读，2 分以上图像认为可以判读，有诊断意义（图 1）。将冠状动脉分为 11 个节段[4]进行评价：左冠状动脉开口（left coronary origin，LO），右冠状动脉开口（right coronary origin，RO），左主干（left main artery，LM），左前降支（left anterior descending artery，LAD）平均分成 3 段：近段（LAD1）、中段（LAD2）、远段（LAD3），回旋支（left circumflex artery，LCX）平均分成 2 段：近段（LCX1）、远段（LCX2），右冠状动脉（right coronary artery，RCA）平均分成 3 段：近段（RCA1）、中段（RCA2）、远段（RCA3）（图 2）。由于回旋支长度通常短于左前降支及右冠状动脉，故平均分为 2 段。对 CHD 患儿冠状动脉的分段评估由两名具有 5 年以上先天性心脏病诊断经验的放射科副主任医师共同讨论完成，二者意见不一致时请第 3 位上级医

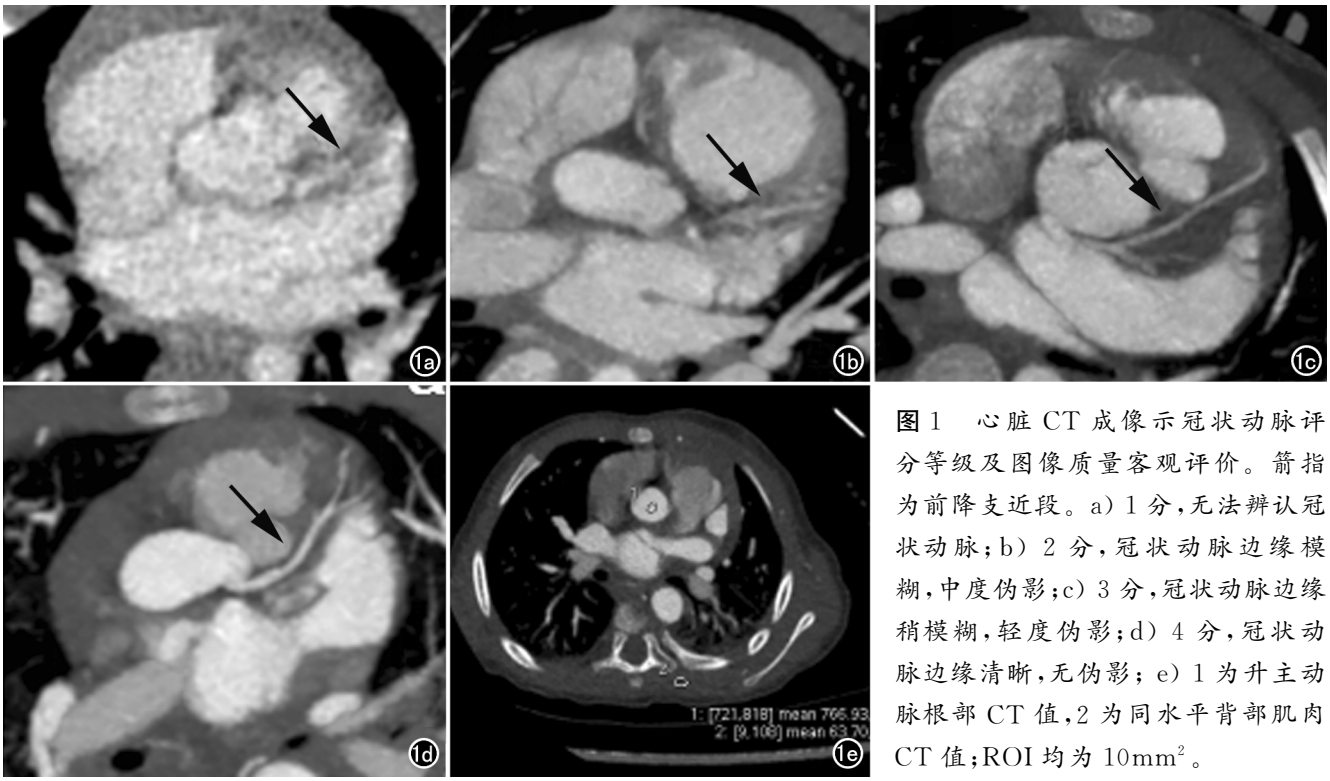

图 1　心脏 CT 成像示冠状动脉评分等级及图像质量客观评价。箭指为前降支近段。a）1 分，无法辨认冠状动脉；b）2 分，冠状动脉边缘模糊，中度伪影；c）3 分，冠状动脉边缘稍模糊，轻度伪影；d）4 分，冠状动脉边缘清晰，无伪影；e）1 为升主动脉根部 CT 值，2 为同水平背部肌肉 CT 值；ROI 均为 $10mm^2$。

师协助取得一致意见。

第 3 位高年资主治医师对 CT 图像质量进行客观评价，测量升主动脉根部 CT 值、噪声及同水平背部肌肉 CT 值，计算得出图像的信噪比（signal to noise，SNR）及对比噪声比（contrast to noise ratio，CNR）。ROI（$10mm^2$）设定于血管中央，注意避开邻近结构，以避免部分容积效应。图像噪声值为升主动脉根部 CT 值的标准差，SNR＝升主动脉根部 CT 值/噪声，CNR＝（升主动脉根部 CT 值－同水平背部肌肉的 CT 值）/噪声（图 1）。

4. 统计学处理

采用 SPSS 17.0 统计软件包进行统计学处理。计量资料用均数±标准差（$\bar{x}\pm s$）表示，计数资料用“率”或百分比来表示。对不同年龄组客观图像质量指数升主动脉根部 CT 值、噪声、SNR 及 CNR 进行正态分布性（K-S）检验，连续变量多组间比较采用方差分析。检验水准 $P<0.05$ 认为差异有统计学意义。

结　果

1. 一般资料

172 例患儿均 1 次性完成心脏 CT 成像检查，按年龄不同分为 4 组，组 1：年龄≤1 岁，97 例；组 2：1 岁＜年龄≤5 岁，48 例；组 3：5 岁＜年龄≤10 岁，18 例；组 4：年龄＞10 岁，9 例。四组患儿身高、体重及心率均符合正态分布，四组间比较患儿的身高和体重随着年龄的增长显著升高（P 值均为 0.000），心率在 5～10 岁和 10 岁以上组间差异无统计学意义（$P=0.316$），10 岁以下心率随着年龄的增长而显著减慢（表 1）。

2. 冠状动脉异常

172 例患者中共发现 21 例冠状动脉异常，冠状动脉异常发生率 12.2%，包括左侧单支冠状动脉 2 例，右侧单支冠状动脉 4 例，前降支起自右冠状动脉 1 例，回旋支起自右冠状动脉 1 例，右冠状动脉起自主动脉左窦3例，右冠状动脉高位开口1例，左前降支-右室瘘

表 1　不同年龄组患者的一般资料比较

组别	组 1	组 2	组 3	组 4	F 值	P 值
年龄（月）	8.04±4.03	36.25±12.98	88.00±17.46	157.33±19.39		
例数	97	48	18	9		
性别						
男	60	19	7	2		
女	37	29	11	7		
身高（cm）	69.34±8.46	92.31±9.56	121.22±9.02	150.11±15.14	343.123	0.000
体重（kg）	7.49±2.07	12.53±2.57	21.25±3.94	40.83±11.56	300.338	0.000
心率（次/分）	125.98±19.07	106.79±17.63	94.72±15.67*	87.22±16.98*	29.243	0.000

注：* 组 3 与组 4 之间心率差异无统计学意义 $P=0.316$

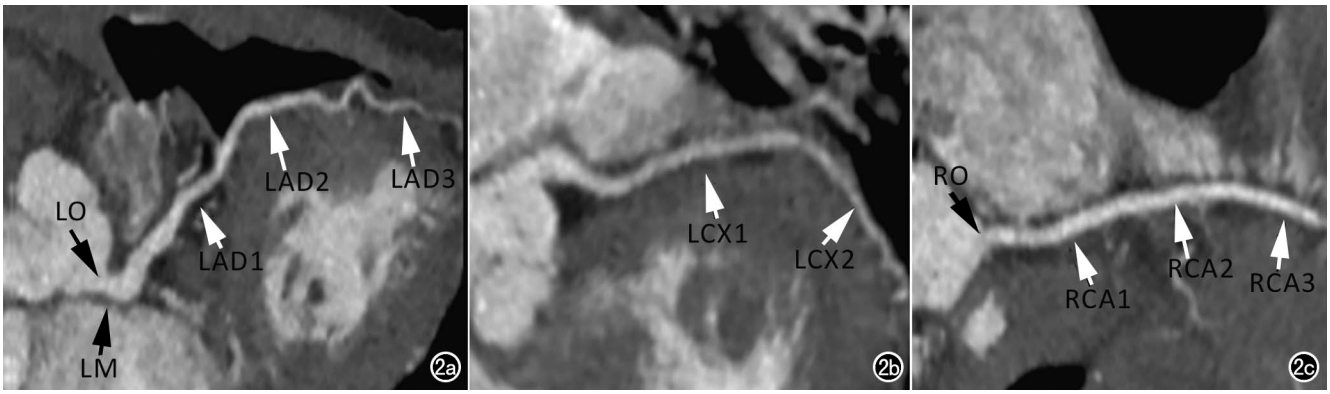

图 2 冠状动脉 11 个节段。a）左冠状动脉开口、左主干及前降支分段；b）回旋支分段；c）右冠状动脉开口及右冠状动脉分段。

表 2 172 例先心病冠状动脉 11 段评分及判读率比较

冠脉各节段	LO	RO	LM	LAD1	LAD2	LAD3	LCX1	LCX2	RCA1	RCA2	RCA3
评分	3.24±0.70	3.17±0.88	3.21±0.71	3.02±0.77	2.52±0.80	2.09±0.86	2.35±0.88	1.59±0.77	2.73±0.99	2.04±1.00	2.45±1.10
1 分例数	2	8	3	8	14	47	29	96	25	66	45
≥2 分例数	168	163	167	163	157	124	141	74	146	105	126
可判读率(%)	98.8	95.3	98.3	95.3	91.9	72.7	83.1	44.2	85.5	61.6	73.8

注：LO：left coronary origin，左冠状动脉开口；RO：right coronary origin，右冠状动脉开口；LM：left main artery，左主干；LAD：left anterior descending artery，左前降支（LAD1：左前降支近段 LAD2：左前降支中段 LAD3：左前降支远段）；LCX：left circumflex artery，回旋支（LCX1：回旋支近段 LCX2：回旋支远段）；RCA：right coronary artery，右冠状动脉（RCA1：右冠状动脉近段 RCA2：右冠状动脉中段 RCA3：右冠状动脉远段）

1 例，右冠状动脉-右室瘘 3 例，回旋支-右房瘘 1 例，左冠状动脉起自肺动脉 3 例，冠状动脉狭窄及闭塞 1 例（图 3～5）。

3. 冠状动脉各节段可判读率及评分

172 例患者冠状动脉 11 节段 2 分以上共 1534 段，总可判读率 81.7%（1534/1877）。可判读率由高到低依次为：LO、LM、RO、LAD1、LAD2、RCA1、LCX1、RCA3、LAD3、RCA2、LCX2。可判读率最高的为 LO，98.8%；此外在 90.0%以上的依次为 LM、RO、LAD1、LAD2；可判读率最低的两个节段为 RCA2（61.6%）和 LCX2（44.2%，表 2）。

按开口（LO、RO）、近段（LM、LAD1、LCX1、RCA1）、中段（LAD2、RCA2）、远段（LAD3、LCX2、RCA3）分析结果显示：从开口至远段可判读率依次下降，分别为 97.1%（331/341）、90.5%（617/682）、76.6%（262/342）及 63.3%（324/512，表 3）。冠状动脉 11 节段评分由高到低依次为 LO、LM、RO、LAD1、RCA1、LAD2、RCA3、LCX1、LAD3、RCA2、LCX2。

不同年龄组（组 1～组 4）冠状动脉可判读率依次为 77.9%（831/1067）、85.4%（444/520）、87.4%（167/191）、92.9%（92/99，表 4）。

表 3 172 例先心病冠状动脉开口及近、中、远段可否判读比较

冠状动脉	开口	近段	中段	远段
1 分例数	10	65	80	188
≥2 分例数	331	617	262	324
可判读率(%)	97.1	90.5	76.6	63.3

表 4 不同年龄组冠状动脉可判读率比较

分组	组 1	组 2	组 3	组 4
1 分例数	236	76	24	7
≥2 分例数	831	444	167	92
可判读率(%)	77.9	85.4	87.4	92.9

4. 不同年龄组宽体探测器 CT 客观图像质量

不同年龄组宽体探测器低剂量 CT 图像的 CT 值、噪声、SNR 及 CNR 均符合正态分布，4 组之间比较结果显示 4 个图像质量客观指标间差别均无统计学意义（F=0.827，0.383，0.725，0.935；P=0.481，0.766，0.539，0.425），图像质量与年龄无关（表 5）。

讨 论

儿童人群中冠状动脉异常的发生率约 0.9%[8]，而在 CHD 患儿中冠状动脉的异常更为常见，约占 11%～14%[9-10]。本组患儿冠状动脉异常发生率为 12.2%，与文献报道相一致。冠状动脉开口、走行及终

表 5 不同年龄组客观图像质量比较

组别	组 1	组 2	组 3	组 4	F 值	P 值
CT 值	562.72±196.69	563.26±180.56	491.07±157.02	528.21±207.75	0.827	0.481
噪声	31.59±11.47	30.35±9.95	28.99±9.16	31.54±4.54	0.383	0.766
SNR	18.82±6.08	19.33±5.89	17.73±6.14	16.56±5.82	0.725	0.539
CNR	16.42±5.65	16.83±5.70	15.02±5.99	14.00±5.86	0.935	0.425

注：SNR：signal to noise，信噪比；CNR：contrast to noise rati，对比噪声比

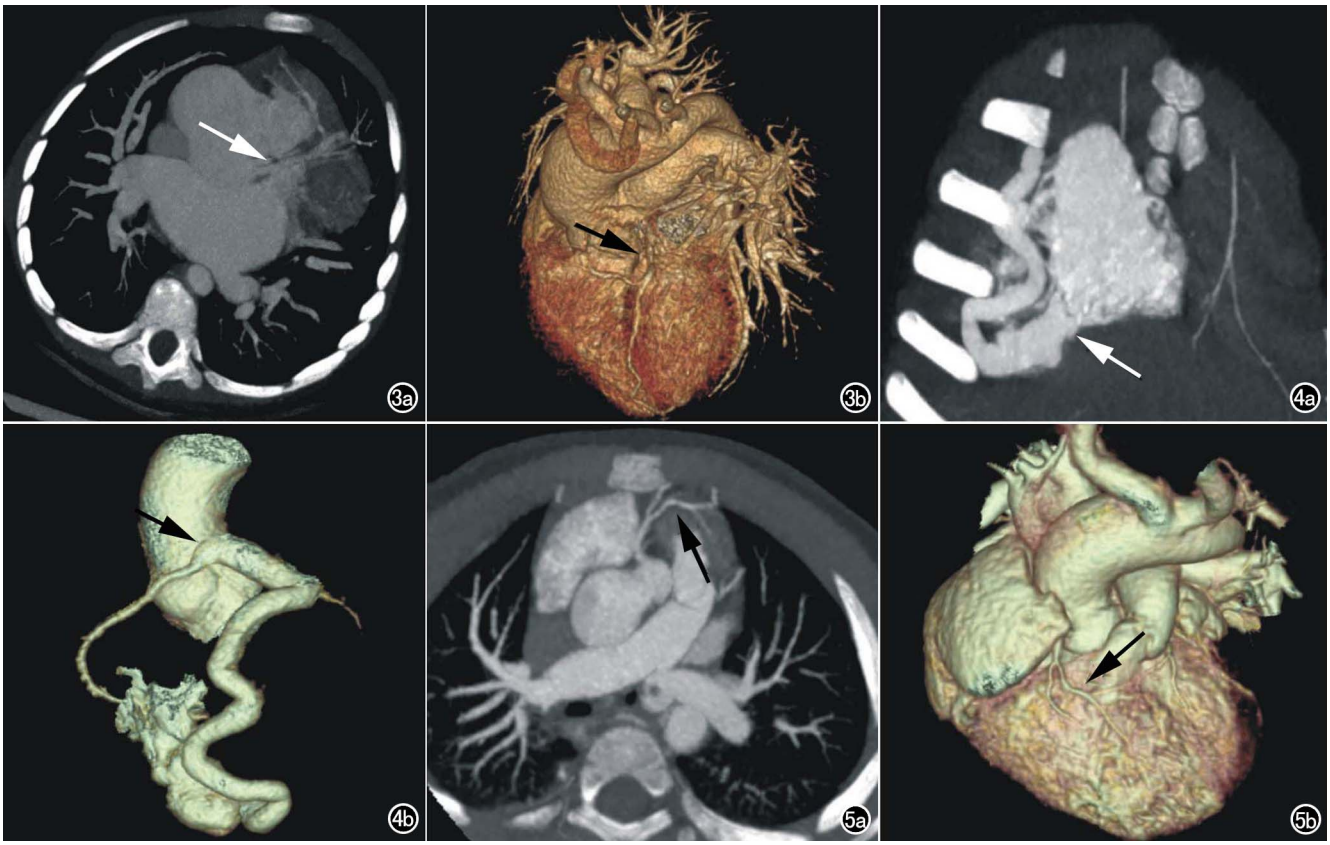

图 3　男，3 岁，共同动脉干（Ⅰ型）合并左单冠状动脉畸形。a）MIP 示单支冠状动脉起自左冠状动脉窦（箭）；b）VR 示单冠状动脉主干发出左右冠状动脉（箭）。　**图 4**　男，4 岁，左前降支—右室瘘合并左单冠状动脉畸形。a）MIP 示左前降支-右室瘘口（箭）；b）单支冠状动脉起自左冠状动脉窦（箭）。　**图 5**　男，2 岁，Fallot 四联症。a）MIP 示右冠状动脉发出粗大圆锥支横跨右室流出道前方（箭）；b）VR 图像。

止异常可能会在外科手术中造成误伤，因此术前应该详细掌握冠状动脉的解剖以避免手术中对冠状动脉造成不必要的损伤。另一方面具有血流动力学意义的冠状动脉异常，例如冠状动脉瘘，治疗前需要了解其血管结构及与周围大血管的空间结构关系，这对于优化治疗方案十分关键[11-12]。

冠状动脉造影是评价冠状动脉的金标准，该技术为有创操作，易发生并发症，图像缺乏冠状动脉与相邻心血管之间的三维空间关系，同时较大的辐射剂量大大限制了冠状动脉造影在儿童中的应用。超声心动图简便、无创，但与操作者的手法密切相关，由于声学窗及空间分辨率差的原因对冠状动脉容易造成误诊[13]。冠状动脉磁共振血管成像不存在电离辐射，但是检查时间长，受检者配合度要求高，空间分辨率较低，在婴幼儿患者中的应用受限[14]。近年来心脏 CT 成像迅速发展，高时间和空间分辨率以及强大的图像后处理功能为 CHD 患儿术前形态学评估提供了无创检查的新方法。

CHD 患儿心率快，冠状动脉管径细，需同时观察心腔、大血管及冠状动脉，并且儿童对辐射十分敏感，因此需要严格的控制辐射剂量[4,15]。新型宽体探测器 CT 具有 16 cm Z 轴覆盖范围、3D 蜂巢准直器及容积高清 Volume HD 宽体重建算法等多种新技术，0.28 s/r的转速，结合冠状动脉追踪冻结技术（snapshot freeze，SSF）利用轴扫模式可以实现任何心率或心律不齐的情况下在一个心动周期内完成全心扫描。新型的自适应统计迭代重建技术（adaptive statistical iterative reconstruction Veo，ASIR-V）可降低图像的噪声，减少图像伪影[16]。基于以上技术特点，新型宽体探测器 CT 在保证图像质量的同时可进一步降低辐射剂量[17]。曾芳等[18]利用新型宽体探测器 CT 一站式心脏成像在较低剂量下为 CHD 患儿术前评估、术式选择及预后判断提供了重要价值。范丽娟等[19]对 86 例先天性心脏病患儿进行的研究显示，新型宽体探测器 CT 在保证较高图像质量的同时有效辐射剂量较低，是婴幼儿先天性心脏病诊断的有效检查方法之一。本研究使用新一代高时间分辨率宽体探测器 CT 前瞻性心电门控轴扫技术，管电压使用 80kV，根据体重自动调节管电流，个体化降低每一位儿童的辐射剂量。同时为了提高冠状动脉的可视度，本研究患者采用收

缩末期进行成像，这是由于儿童心率较快且常伴有心律不齐，而收缩末期相对其他心脏期相对心律不齐及心率变化敏感性更低。

本研究利用新型宽体探测器 CT 采用前瞻性心电门控轴扫技术完成 CHD 患儿 CT 心脏成像，同时对左右冠状动脉开口及各节段进行评估。心电门控同步 CT 扫描冠状动脉可视度显著高于非心电门控 CT 扫描结果，冠状动脉所有节段显示率为 79%～89%[13]，本研究冠状动脉各节段总可判读率为 81.7%，与文献报道相一致。本研究冠状动脉自开口至远段可判读率依次降低，开口 97.1%，近段 90.5%，中段 76.6%，远段 63.3%，笔者认为这与冠状动脉自开口至远段管径逐渐变细相关。冠状动脉 11 个节段中，LO、RO、LM 及 LAD1 可视度最佳，分别为 98.8%、95.3%、98.3%、95.3%；LCX2、RCA2 可视度最差，分别为 44.2%、61.6%，这是因为 LCX2 管径细且走行迂曲，RCA2 垂直走行且紧邻右心房室，受心脏运动影响大。LAD1、LAD2 可判读率高于 90%，这与其走行接近水平相关，受心脏运动影响小。RCA3 可视度高于 LAD3、LCX2 及 RCA2，分析原因一是因为右冠状动脉远段走行平直，可位于同一轴面，二是本组患者右优势型冠状动脉居多。另外本研究者不同年龄组患儿随着年龄的增长，冠状动脉可视度随之升高，这与冠状动脉的发育及患儿的配合度相关。程召平等[20]利用双源 CT 对 312 例 CHD 患者行心血管 CT 成像，仅有 9.6%的患者冠状动脉未达到诊断标准。Cui 等[21]利用 128 层 CT 前瞻性心电门控扫描对 100 例<1 岁的 CHD 患儿冠状动脉进行评估，得出总检出率为 51.7%，明显低于本研究结果，笔者认为原因其一是本组患者平均年龄为 3 岁左右，冠状动脉较<1 岁的患儿管径粗，二是<1 岁患儿心率更快，图像伪影更重，三是本研究运用了 SSF 技术，得到的图像质量更佳。对 318 例法洛四联症或法洛型右室双出口患者术前心脏 CT 成像检查的冠状动脉解剖进行了回顾性分析，并与手术结果进行比较，得出两者一致性为 95%的结论，进一步证实了心脏 CT 成像检查对冠状动脉评估的准确性[22]。

对于图像质量而言，本研究中患儿 CT 图像的主观评价显示各年龄组患儿均获得了较好的图像质量。客观图像质量参数分析结果显示 CT 值、图像噪声值、SNR 及 CNR 各年龄组之间差别均无统计学意义（$P>0.05$），客观图像质量参数与患儿年龄不相关，这表明各年龄组的冠状动脉评分及可视度评价不因图像质量而存在差异。

本研究尚存在一定的局限性。首先本研究中冠状动脉 CT 成像结果未与冠状动脉造影或手术结果对照；另外本研究样本量较小，其中 10 岁以上的患者仅有 9 例，需进一步扩大样本量。

综上所述，新型宽体探测器 CT 对 CHD 患儿行心脏 CT 扫描成像中对冠状动脉的显示效果满意，可以满足对冠状动脉异常的诊断，为术前了解冠状动脉的具体情况提供了很大的帮助，对外科医生手术方案的制定提供了可靠的依据，具有重要的临床应用价值。

参考文献：

[1] Goo HW, Seo DM, Yun TJ, et al. Coronary artery anomalies and clinically important anatomy in patients with congenital heart disease: multislice CT findings[J]. Pediatr Radiol, 2009, 39(3): 265-273.

[2] Shriki JE, Shinbane JS, Rashid MA, et al. Identifying, characterizing, and classifying congenital anomalies of the coronary arteries [J]. Radiographics, 2012, 32(2): 453-468.

[3] Lederlin M, Thambo JB, Latrabe V, et al. Coronary imaging techniques with emphasis on CT and MRI[J]. Pediatr Radiol, 2011, 41(12): 1516-1525.

[4] Goo HW, Yang DH. Coronary artery visibility in free-breathing young children with congenital heart disease on cardiac 64-slice CT: dual-source ECG-triggered sequential scan vs. single-source non-ECG-synchronized spiral scan[J]. Pediatr Radiol, 2010, 40(10): 1670-1680.

[5] Yu FF, Lu B, Gao Y, et al. Congenital anomalies of coronary arteries in complex congenital heart disease: diagnosis and analysis with dual-source CT[J]. J Cardiovasc Comput Tomogr, 2013, 7(6): 383-390.

[6] 陈月芹，孙占国，黄书然，等.双源 CT 前门控大螺距扫描在小儿先天性心脏病诊断中的应用[J].放射学实践，2017，32(3)：253-257.

[7] 姚莉萍，张丽，丁茗，等.前瞻性心电门控心血管 CTA 在小儿先天性心脏病冠状动脉评估中的应用价值[J].中华放射医学与防护杂志，2016，36(7)：534-539.

[8] Uysal F, Bostan OM, Semizel E, et al. Congenital anomalies of coronary arteries in children: the evaluation of 22 patients[J]. Pediatr Cardiol, 2014, 35(5): 778-784.

[9] Koifman B, Egdell R, Somerville J. Prevalence of asymptomatic coronary arterial abnormalities detected by angiography in grown-up patients with congenital heart disease[J]. Cardio Young, 2001, 11(6): 614-618.

[10] Chen SJ, Lin MT, Lee WJ, et al. Coronary artery anatomy in children with congenital heart disease by computed tomography[J]. Int J Cardiol, 2007, 120(3): 363-370.

[11] Marini D, Agnoletti G, Brunelle F, et al. Left coronary to right ventricle fistula in a child: management strategy based on cardiac-gated 64-slice CT[J]. Pediatr Radiol, 2008, 38(3): 325-327.

[12] Séguéla PE, Houyel L, Loget P, et al. Critical stenosis of a right ventricle to coronary artery fistula seen at dual-source CT in a newborn with pulmonary atresia and intact ventricular septum [J]. Pediatr Radiol, 2011, 41(8): 1069-1072.

[13] Attili A, Hensley AK, Jones FD, et al. Echocardiography and coronary CT angiography imaging of variations in coronary anatomy and coronary abnormalities in athletic children: detection of coronary abnormalities that create a risk for sudden death[J]. Echocardiography, 2013, 30(2): 225-233.

[14] Goo HW.Coronary artery imaging in children[J].Korean J Radiol，2015，16(2)：239-250.

[15] Goo HW.Cardiac MDCT in children：CT technology overview and interpretation[J].Radiol Clin North Am，2011，49(5)：997-1010.

[16] 刘卓，李超.多模型迭代重建算法对 CT 图像质量影响的模型研究[J].中国医学影像学杂志，2016，24(7)：553-556.

[17] Liu Z，Sun Y，Zhang Z，et al.Feasibility of free-breathing CCTA using 256-MDCT[J].Medicine，2016，95(27)：e4096.

[18] 曾芳，薛蕴菁，段青，等.低剂量宽体探测器 CT 一站式心脏成像评价复杂先天性心脏病婴幼儿左心功能[J].中国医学影像技术，2018，34(12)：54-59.

[19] 范丽娟，徐冬生，张计旺，等.宽体探测器低剂量 CT 在婴幼儿先天性心脏病中的应用价值[J].中华实用儿科临床杂志，2018，33(1)：1004-1007.

[20] 程召平，赵世华，程怀兵，等. 双源 CT 诊断复杂先天性心脏病伴冠状动脉畸形的价值[J]. 中华放射学杂志，2015，49(7)：515-519.

[21] Cui Y，Huang M，Zheng J，et al.Assessments of coronary artery visibility and radiation dose in infants with congenital heart disease on cardiac 128-slice CT and on cardiac 64-slice CT[J].Pediatr Cardiol，2016，37(1)：135-143.

[22] Goo HW.Coronary artery anomalies on preoperative cardiac CT in children with tetralogy of fallot or fallot type of double outlet right ventricle：comparison with surgical findings[J].Int J Cardiovasc Imaging，2018，34(12)：1997-2009.

（收稿日期：2019-09-04　修回日期：2019-12-19）

欢迎订阅 2020 年《放射学实践》

《放射学实践》是由国家教育部主管，华中科技大学同济医学院主办，与德国合办的全国性影像学学术期刊，创刊至今已 35 周年。2018 年 8 月，《放射学实践》杂志再次入选北京大学和北京高校图书馆期刊工作研究会共同主持的国家社会科学基金项目“学术期刊评价及文献计量学研究”研究成果——《中国核心期刊要目总览》。这是继 1999 年之后的第 5 次入选临床医学/特种医学类核心期刊。

本刊坚持服务广大医学影像医务人员的办刊方向，关注国内外影像医学的新进展、新动态，全面介绍 X 线、CT、磁共振、介入放射及放射治疗、超声诊断、核医学、影像技术学等医学影像方面的新知识、新成果，受到广大影像医师的普遍喜爱。

本刊为国家科技部中国科技论文核心期刊、中国科学引文数据库统计源期刊，在首届《中国学术期刊（光盘版）检索与评价数据规范》执行评优活动中，被评为《CAJ—CD 规范》执行优秀期刊。

主要栏目：论著、继续教育园地、专家荐稿、研究生展版、图文讲座、本刊特稿、实验研究、传染病影像学、影像技术学、外刊摘要、学术动态、请您诊断、病例报道、知名产品介绍、信息窗等。

本刊为月刊，每册 25 元，全年定价 300 元。

国内统一刊号： ISSN 1000-0313/CN 42-1208/R　　**邮政代号：** 38-122

电话：(027)69378385

E-mail：fsxsjzz@163.com　　**网址：**http：//www.fsxsj.net

编辑部地址：430199　武汉市蔡甸区中法新城同济医院专家社区别墅 C 栋