·胸部影像学·

原发性肺淋巴上皮瘤样癌的 MDCT 影像学特征及临床表现

陈相猛，张嘉瑜，段晓蓓，金志发，谭国强，龙晚生，张朝桐，罗学毛，柳学国

【摘要】 **目的**：探讨原发性肺淋巴上皮瘤样癌(PLELC)的 MDCT 影像学特征和临床表现。**方法**：回顾性分析 2009 年 1 月－2019 年 3 月经病理组织学证实的 20 例 PLELC 患者的临床资料，包括临床症状、吸烟史、治疗方法和随访结果等。由两名胸部放射学医师对胸部 MDCT 平扫和增强扫描的图像进行影像学特征分析，包括病变的部位、大小、形态、密度和强化方式等。**结果**：共纳入 PLELC 患者 20 例，其中男 9 例，女 11 例；年龄 37～69 岁，平均年龄(54.7±9.5)岁。6/20 的患者有吸烟史，临床症状以咳嗽、咳痰、胸背痛多见。PLELC 在 MDCT 上多表现为单发、中央型或周围型的实性病变。中央型病灶径线为(39.0±13.7) mm＞周围型(25.5±11.1) mm，差异具有统计学意义(P＝0.026)。大多数病灶边界清晰(n＝17)，形态不规则(n＝19)，少见钙化(n＝2)、空洞(n＝1)。CT 平扫病灶密度均匀；增强扫描病灶呈均匀强化(n＝10)和不均匀强化(n＝10)。合并肺门和纵隔淋巴结增大(n＝13)，胸腔积液(n＝1)。病灶强化方式、淋巴结有无增大、EBER 状态在病灶径线上的差异无明显统计学差异(P＝0.757；0.527；0.700)。2 例患者接受^{18}F-FDG PET/CT 检查，病灶 SUVmax 分别为 13.1 和 1.0。**结论**：PLELC 好发于相对年轻的非吸烟人群，合并 EB 病毒感染。MDCT 影像学表现有助于鉴别诊断，最终确诊需要依据病理组织学和免疫组化分析。

【关键词】 肺肿瘤；淋巴上皮瘤样癌；体层摄影术，X 线计算机

【中图分类号】R734.2；R814.4 【文献标识码】A 【文章编号】1000-0313(2020)06-0725-06

DOI：10.13609/j.cnki.1000-0313.2020.06.006 开放科学(资源服务)标识码(OSID)：

Primary pulmonary lymphoepithelioma-like carcinoma：multiple detector computed tomography features and clinical manifestations CHEN Xiang-meng, ZHANG Jia-yu, DUAN Xiao-bei, et al. Department of Radiology, the Affiliated Jiangmen Hospital of Sun Yat-sen University, Guangdong 529070, China

【Abstract】 **Objective**：To explore the MDCT imaging features and clinical manifestations of primary pulmonary lymphoepithelioma-like carcinoma (PLELC). **Methods**：A total of 20 cases who were histopathologically confirmed PLELC from January 2009 to March 2019 was retrospectively collected, and all the patients' clinical information including symptom, smoking history, treatment and follow-up results were recorded, respectively. The non-enhanced and enhanced images features of PLELC were analyzed by two chest radiologists, including the lesion location, size, shape, density and enhancement pattern. **Results**：There were 9 males and 11 females (mean age, 54.7±9.5 years; age range, 37 to 69 years). 6 patients had smoking history. The common clinical symptoms were cough, expectoration or chest back pain. The tumors were manifested as solitary central or peripheral solid lesions in MDCT findings. The size of central lesions was (39.0±13.7) mm, which was higher than peripheral lesions (25.5±11.1) mm with statistically significant difference (P＝0.026). The lesion margin was clear in 17 cases and irregular in 19 cases. Calcification and cavity were less shown (n＝2; n＝1, respectively. The lesion density in non-enhanced CT scan was homogeneous, 10 lesions were homogeneous enhancement and the other 10 lesions were heterogeneous enhancement in contrast-enhanced CT images. 13 cases were presented with hilar and mediastinal lymph nodes enlargement and 1 cases were identified as pleural effusion. No significant statistical differences were found in the lesion diameter between groups of enhancement pattern, lymph nodes enlargement and EBEV status (P＝0.757; P＝0.527; P＝

作者单位：529070 广东，中山大学附属江门医院放射科(陈相猛、张嘉瑜、金志发、谭国强、龙晚生、张朝桐、罗学毛)；529070 广东，中山大学附属江门医院核医学科(段晓蓓)；519000 广东，中山大学附属第五医院放射科(柳学国)

作者简介：陈相猛(1983－)，男，山东济宁人，副主任医师，硕士研究生，主要从事胸部影像学诊断工作。

通讯作者：柳学国，E-mail：liuxueg@mail.sysu.edu.cn

0.700). ^{18}F-FDG PET/CT were performed on 2 patients and the SUVmax were 13.1 and 1.0, respectively. **Conclusions**: PLELC is more likely to occur in young non-smokers with Epstein-Barr virus infection. The MDCT features of PLELC may be helpful for differential diagnosis, and the final diagnosis needs to be based on histopathological and immunohistochemical analysis.

【Key words】 Lung neoplasms; Lymphoepithelioma-like carcinoma; Tomography, X-ray computed

淋巴上皮瘤样癌(lymphoepithelioma-like carcinoma,LELC)是临床少见的恶性肿瘤,常合并 EB 病毒(epstein-barr virus,EBV)感染,好发于鼻咽部,也可以发生在前肠衍生器官如唾液腺、胸腺、胃及肝脏等。原发性肺淋巴上皮瘤样癌(pulmonary lymphoepithelioma-like carcinoma,PLELC)相对罕见,占全部肺癌患者的 0.92%。自 1987 年 Begin 等[1]首次报道 PLELC 以来,文献报道了约 200 例[2,3]。本研究回顾性分析我院病理组织学证实的 20 例 PLELC 患者的临床资料和胸部多排计算机体层成像(multiple detector computed tomogrpahy,MDCT)影像学表现,提高对该病的临床认识和影像学诊断水平。

材料与方法

1.一般资料

本研究经我院伦理委员会批准。通过检索我院电子病历系统,回顾性收集 2009 年 1 月至 2019 年 3 月经病理组织学证实的 PLELC 患者,记录患者的临床资料,包括性别、年龄、临床表现、吸烟史和既往肿瘤病史等。纳入标准:①病理组织学和免疫组化诊断为 PLELC;②病理组织检查前 1 个月接受胸部 MDCT 平扫和增强检查;③影像学资料显示鼻咽部未见明显异常。排除标准:①鼻咽部和其他部位 LELC 或其他恶性肿瘤病史;②MDCT 检查前接受活检或者放化疗治疗史;③胸部 CT 图像质量不能满足影像学诊断要求。随访方法:以初次胸部 CT 检查作为起点,末次胸部 CT 检查作为终点,记录肿瘤有无进展、复发或转移。

2.胸部 MDCT 扫描

采用 Siemens Emotion 16 层 和 Toshiba Aquilion 64 层设备进行胸部 CT 平扫和增强检查。扫描参数:管电压 120 kV,自动管电流技术 50～150 mA,准直 16×0.5 或 64×0.625 mm,视野 320 mm,重建层厚 3.0 mm,层间距 3.0 mm。CT 扫描前进行呼吸训练。先行 CT 平扫,患者仰卧位,扫描范围为胸廓入口处至双侧肾上腺水平。CT 增强扫描保持与平扫相同的体位、范围和方向。使用双筒高压注射器经肘前静脉团注非离子型碘对比剂,总量约 60～80 mL,流率 2.0～3.0 mL/s,注药后分别于 30～35 s(动脉期),60～70 s(静脉期)扫描。将原始数据进行多平面重组(multiplanar reconstruction,MPR)图像后处理。

3.MDCT 图像与分析

所有检查图像由 2 位高年资医师以上胸部放射学医师进行评价,意见不同经讨论达成一致。使用肺窗(窗宽 1500 HU,窗位 －600 HU)和纵隔窗(窗宽 350 HU,窗位 50 HU)进行图像观察。记录影像学征象包括:①病灶位置和分型:中央型(病灶累及段支气管及其以上),周围型(病灶累及段支气管以下);②病灶径线(肺窗横断位最大层面病灶的最长径和垂直短径的平均值);③边界(清晰,模糊);④形态(规则,不规则);⑤有无钙化、空洞;⑥强化方式(均匀,不均匀);⑦有无合并肺不张或阻塞性炎症;⑧有无纵隔和/或肺门淋巴结肿大,以淋巴结短径＞10 mm 为标准;⑨有无胸腔积液。

4.病理组织学诊断和免疫组化分析

组织标本均经过 10%中性福尔马林溶液固定,常规脱水、石蜡包埋、切片,HE 染色,光镜观察。采用 Enli Vision 二步法进行免疫组织化学染色,选用抗体包括 CK,CK5/6,P63、CK7、Vimentin、TTF-1、Napsin A、Syn、CgA 等。EB 病毒编码的核糖核酸(Epstein-Barr virus-encoded RNA)原位杂交染色采用过氧化酶系统,DAB 显色,以阳性信号定位于肿瘤细胞核为结果阳性。根据 2015 年 WHO 胸部肿瘤病理学分类标准明确诊断为 PLELC,并排除鼻咽癌肺转移及其他部位原发性恶性肿瘤转移[4]。肿瘤分期参考肺癌第八版 TNM 分期标准[5]。

5.统计学处理

采用 SPSS 22.0 统计学软件分析,计量资料采用均数±标准差表示;符合正态分布的定量资料采用两组独立样本 t 检验,不符合者采用 Mann-Whitney U 秩和检验;以 $P<0.05$ 为差异有统计学意义。

结 果

1.临床表现

共纳入患者 20 例,其中男 9 例,女 11 例,年龄 37～69 岁,平均年龄(54.7±9.5)岁。8 例临床表现为咳嗽、咳痰;5 例表现为胸背部疼痛、不适;6 例为体检发现肺内病变;1 例因发现颈部肿物入院。全部患者

均为广东省本地居民。6 例患者有吸烟史。术前影像学诊断:2 例患者建议随访复查;5 例患者拟诊为肺部感染性病变,建议治疗后复查;13 例患者诊断为肺部恶性肿瘤性病变,建议进一步检查。

2.MDCT 影像学表现

病灶位置:左肺上叶(n=7),左肺下叶(n=3);右肺上叶(n=0),右肺中叶(n=5),右肺下叶(n=5)。中央型病灶(n=10),其中 1 例伴有阻塞性肺炎,3 例伴有阻塞性肺不张;周围型病灶(n=10),表现为实性软组织结节或肿块。

病灶径线范围为(8.1～60.6) mm,平均径线(32.3±13.6) mm。结节型径线范围为(8.1～28.0) mm,平均径线(20.9±5.3) mm (图 1a、b);肿块型径线范围(30.5～60.6) mm,平均径线(43.7±9.1) mm(图 2a)。中央型病灶平均径线(39.0±13.7) mm>周围型(25.5±11.1) mm,差异具有统计学意义(t=2.422,P=0.026)。大多数病灶边界清晰(n=17),形态不规则(n=19);少见钙化(n=2)、空洞(n=1)。

MDCT 平扫病灶密度均匀。增强扫描病灶呈轻到中度强化,且呈延迟强化的表现;均匀强化(n=10),不均匀强化(n=10)。合并纵隔和肺门淋巴结肿大(n=1),胸腔积液(n=1,图 2b、c)。

病灶强化是否均匀、有无淋巴结转移、EBV 是否阳性在病灶径线分布上的差异无明显统计学差异(t=−0.314,P=0.757;t=−0.645,P=0.527;Z=−0.476,P=0.700,表 1)。

表 1 PLELC 与病灶径线的关系

参数	均数±标准差(mm)	t 或 Z	P
病灶位置		2.422	0.026
中央型	39.0±13.7 (21.7～60.6)		
周围型	25.5±11.1 (8.10～42.5)		
强化方式		−0.314	0.757
均匀	31.3±15.9 (8.10～60.6)		
不均匀	33.3±12.5 (16.1～47.5)		
淋巴结转移		−0.645	0.527
有	33.7±12.4 (16.1～52.50)		
无	29.5±17.3 (8.10～60.6)		
EBER		−0.476	0.700
阳性	29.9±12.7 (8.1～52.5)		
阴性	36.8±21.4 (21.8～51.9)		

3.PET/CT 影像学表现

2 例患者接受 ^{18}F-FDG PET/CT 检查,1 例病灶径线为 52.5 mm,SUVmax 为 13.1,合并多处淋巴结和远处转移(图 3);1 例病灶径线为 8.1 mm,SUVmax 为 1.0,未见淋巴结和远处转移。

4.病理组织学结果和免疫组化分析

20 例患者均经病理组织学和免疫组化分析确诊。手术切除 15 例,剖胸探查 1 例,支气管纤维镜活检 1 例,CT 引导下穿刺切割活检 3 例。肿瘤分期:ⅠA1 期 1 例,ⅠA2 期 2 例,ⅠA3 期 2 例,ⅠB 期 1 例,ⅡA 期 1 例,ⅡB 期 6 例,ⅢA 期 1 例,ⅢB 期 5 例,ⅣB 期 1 例。

手术切除的肿瘤标本,直径约 0.8～6.2 cm。肉眼观察:大部分切面灰白色或灰黄色,质硬或中等,与周围组织界限不清,10 例出现非坏死性肉芽肿反应,8 例出现出血、囊变或坏死。显微镜下表现:肿瘤细胞呈团片状、巢状分布,圆形或椭圆形,缺乏腺泡、腺管、乳头状结构,呈合体细胞状聚集,核大呈空泡状,明显的嗜酸性核仁和大量淋巴细胞浸润(图 1c)。部分呈推挤性浸润性生长,淋巴细胞反应明显,包括成熟的淋巴细胞,经常混有浆细胞和组织细胞,偶尔有嗜中性粒细胞和嗜酸性粒细胞(图 2d)。免疫表型:CK(+),CK5/6(+),P63(+);CK7(−)、Vimentin(−)、TTF-1(−)、Napsin A(−),Syn(−),CgA(−);ki-67 阳性率 30%～70%。16 例行 EBER 检查,其中 14 例(87.5%)为阳性表现。16 例行肺门和纵隔淋巴结清扫术,9 例(56.2%)证实有淋巴结转移。

5.随访结果

17 例患者有随访结果,随访时间 3～96 个月;3 例患者失访。14 例患者接受根治性手术切除并有完整随访记录,其中 3 例术后未行放化疗,无进展;10 例予以术后化疗,2 例进展;1 例予以术后放化疗,无进展。2 例患者直接接受放化疗,其中 1 例进展。1 例患者确诊后未行治疗,随访病灶进展。

讨 论

PLELC 是一种罕见的恶性肿瘤,占所有非小细胞肺癌的 0.4%[5],2004 年认为是未分化大细胞肺癌的一个亚型。由于 PLELC 在病理组织学上和流行病学上与大细胞肺癌不同,2015 年 WHO 胸部肿瘤病理学将其归为未分类肿瘤[6]。

1.PLELC 的临床表现

PLELC 好发于年轻、无吸烟史的亚洲人群,无明显性别差异[7]。本组 20 例患者中男 9 例,女 11 例,平均年龄 54.6 岁。6/20 的患者既往有吸烟史,提示吸烟与该病无明显相关性[5,9]。PLELC 临床症状无特异性,以咳嗽、咳痰、胸痛较多见[10]。本组病例中 8 例患者因咳嗽、咳痰就诊,5 例患者出现胸背部疼痛、不适,6 例患者体检发现,与既往文献报道接近。PLELC 病

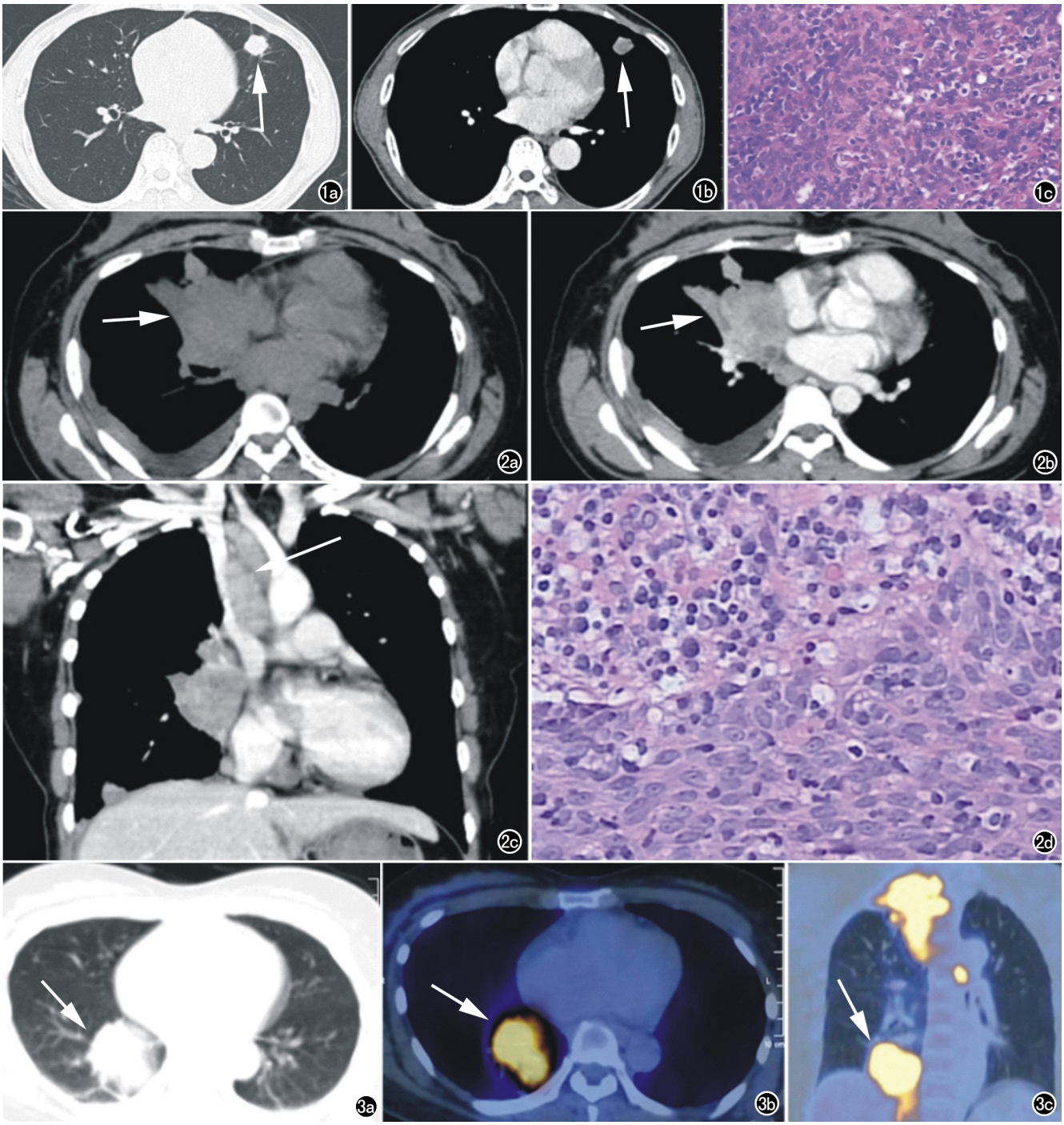

图 1 男，37 岁，咳嗽、咳痰 1 个月。a) CT 平扫轴面肺窗示左肺上叶舌段实性结节，边界清晰，大小约 2.2cm×2.2cm，呈浅分叶(箭)；b) CT 增强轴面纵隔窗示病灶不均匀强化(箭)；c) 病理图示肿瘤细胞与淋巴细胞混杂，肿瘤细胞核浆比例高，细胞核呈梭形或不规则形，染色质粗糙，核仁不明显(×200，HE)。

图 2 女，41 岁，反复右下胸背部疼痛，伴咳嗽气促 2 个月。a) CT 平扫轴面纵隔窗示右肺中叶肺门区肿块，大小约 4.5cm×5.0cm，中叶支气管截断并肺不张，右侧胸膜结节状增厚，右侧胸腔少量积液(箭)；b) CT 增强轴面纵隔窗示肿块不均匀明显强化(箭)；c) CT 增强冠状面纵隔窗示纵隔、右肺门多发肿大淋巴结，压迫上腔静脉(箭)；d) 病理图示肿瘤细胞和淋巴细胞呈合胞体样巢片状排列生长，细胞胞浆丰富，具有明显的嗜酸性核仁，细胞异型较大，较多核分裂象(×200，HE)。 **图 3** 女，46 岁，右肩背部疼痛 1 年。a) CT 轴面肺窗示右肺下叶支气管近端软组织肿块，大小约 5.8cm×4.7cm，形态不规则(箭)；b) ^{18}F-FDG PET/CT 轴面示肿块糖代谢明显增高，SUVmax 13.1(箭)；c) ^{18}F-FDG PET/CT 冠状面示右肺门和纵隔增大、融合淋巴结，糖代谢明显升高(箭)。

理特征与未分化鼻咽癌相似，癌细胞呈合胞体聚集，片状或巢状排列，核仁明显，核分裂象多见，间质内可见大量淋巴细胞浸润以及局部鳞状细胞分化。本组患者均进行完整的鼻咽部影像学检查，排除鼻咽部原发淋巴上皮瘤样癌肺转移。

2.PLELC 与 EBV 感染

既往文献[10,11]报道约 67%中国南部、台湾、香港的 PLELC 患者 EBV 检查呈阳性。本组 20 例患者均为中国南部居民，其中 16 名患者接受 EBER 检测，14/16 结果呈阳性，提示 PLELC 的发生与 EBV 感染的相关性有一定的地域性。EBV 血清学效价越高，肿瘤径线越大、临床分期越晚。同时，治疗效果不佳的患者，EBV 衣壳抗原显示为持续升高状态[11]。

3.PLELC 的胸部 MDCT 影像学表现

胸部 MDCT 扫描是发现、诊断 PLELC 的主要影像学检查方法，能清晰显示病灶本身和周围的情况。早期 PLELC 通常表现为形态不规则、周围型实性结节，不伴有淋巴结转移[13]。PLELC 多邻近纵隔，容易出现支气管周围淋巴结转移和血管包绕征，并造成阻塞性炎症和肺不张[8,14]。Ooi 等[15]发现 PLELC 可表现为胸膜下孤立结节，病灶进展可侵犯纵隔、胸膜，并出现纵隔及肺门淋巴结转移。本组 PLELC 患者多表现为孤立性、中央型或周围型、实性结节或肿块，中央型病灶平均径线 3.9 cm，高于周围型病灶平均直径 2.6 cm($P=0.026$)，与文献报道相符[8,15]。Ma 等[7]报道 4.9%的 PLELC 病灶内发现细小钙化，多在强化减低的坏死区域，被认为与营养不良钙化有关。本组仅有 2 例出现钙化，并且钙化体积小、形态不规则。

胸部 MDCT 增强图像上，PLELC 病灶强化方式与病灶径线有关[8]。病灶径线大，恶性程度高，肿瘤生长速度快，血供相对不足，肿瘤中央出现凝固性坏死，是较大病灶强化不均匀的原因。同时，肿瘤血管具有形态不规则、结构幼稚、血流紊乱、高通透性等特点，也会导致肿瘤强化不均匀。PLELC 强化方式除了与血供相关以外，与病理组织学细胞构成亦有关联，镜下 PLELC 肿瘤上皮细胞周围间质内有大量淋巴细胞浸润，两种细胞构成比例与病灶强化模式有一定的相关性。本组病例中，不均匀强化组与均匀强化组的病灶径线未见明显统计学差异($P=0.757$)，可能与样本量较小有关。

4.PLELC 的 PET/CT 表现

PET/CT 是评估肺内病变恶性程度的无创性检查方法之一，对于发现淋巴结及远处转移具有明显的优势，并且可以排除鼻咽部有无原发病灶。Dong 等[16]报道了 1 例晚期 PLELC 合并淋巴结转移的患者，肿瘤 SUVmax 达到 34.5。FDG 高摄取被认为与肿瘤上皮细胞 Ki-67 的高表达有关。Shen 等[17]报道了 1 例 PLELC 伴有 EBV 阳性的患者，随访两年内病灶 FDG 出现由不摄取到高摄取的转变，提示肿瘤进展。本组 2 例患者进行了 PET/CT 检查，肺部病灶 SUVmax 分别为 13.1 和 1.0；高摄取患者同时发现淋巴结和远处多发转移，低摄取患者未出现淋巴结和远处转移，说明原发灶的摄取程度与是否发生肿瘤扩散和转移密切相关。Gul 等[18]发现 PLELC 病理组织学表现上皮类细胞肿瘤所占比例较少，肿瘤基质中富含大量增殖指数高、Ki-67 呈高表达的淋巴细胞，可能是 PLELC 病灶 FDG 高摄取的原因。

5.PLELC 的鉴别诊断

PLELC 需要与以下疾病鉴别：①原发性肺淋巴瘤：多为均匀等密度软组织肿块，包绕血管和支气管，肿瘤内部支气管可无明显狭窄出现“空气支气管征”；肿瘤坏死少见，增强后呈均匀中度强化；合并纵隔、肺门淋巴结肿大，淋巴结融合常见亦呈均匀强化[19]。②肺韦格纳氏肉芽肿：常表现为双肺多发的肿块和/或结节，大部分伴有空洞形成，部分空洞周围有“晕征”提示肺泡出血；实验室检查抗中性粒细胞抗体(ANGA)阳性[20]。本组 PLELC 以孤立性病变为主，仅有 1 例患者表现为空洞性病变。③其他病理类型肺癌：原发性肺腺癌常表现为周围型、孤立性的结节或肿块，由于瘤内纤维化出现分叶征、毛刺征、胸膜凹陷征等征象。肺癌筛查发现的早期肺腺癌更多地表现为孤立性的非实性结节或部分实性结节，而 PLELC 均表现为孤立性实性结节或肿块。肺鳞癌常表现为中央型肺门区软组织肿块并阻塞性肺炎或肺不张，多数伴有坏死。Ooi 等[15]在 PLELC 患者和其他类型肺癌的对比中发现，前者发生淋巴结转移的概率较高，但发生率与肺癌差异无统计学意义。

6.PLELC 的的治疗和预后

手术切除是早期 PLELC 的首选治疗策略。晚期 PLELC 患者可以采用联合放化疗方案。He 等[21]报道 PLELC 患者 1、3、5 年生存率分别为 85.6%、68.9%、59.5%，高于其他非小细胞病理类型肺癌患者的 1、3、5 年生存率分别为 39.1%、18%、12.9%。本组 10 例患者接受术后化疗，其中 2 例患者在术后 27、30 个月复查胸部 CT 出现进展，其余 8 例患者随访过程中无进展。

综上所述，PLELC 好发于相对年轻的非吸烟人群，合并 EBV 感染。PLELC 的胸部 MDCT 检查具有一定的特征性改变，多表现为孤立性、实性肿块或结节，少见钙化和空洞，平扫密度均匀，增强轻中度强化，且呈延迟强化。手术切除辅助放化疗是治疗早期 PLELC 的首选方案，预后较好。

参考文献：

[1] Bégin LR, Eskandari J, Joncas J, et al. Epstein-barr virus related lymphoepithelioma-like carcinoma of lung[J]. J Surg Oncol, 1978, 36(4): 280-283.

[2] Liang Y, Wang L, Zhu Y, et al. Primary pulmonary lymphoepithelioma-like carcinoma: fifty-two patients with long-term follow-up [J]. Cancer, 2012, 118(19): 4748-4758.

[3] Chang YL, Wu CT, Shih JY, et al. Unique p53 and epidermal growth factor receptor gene mutation status in 46 pulmonary lymphoepithelioma-like carcinomas[J]. Cancer Sci, 2011, 102(1): 282-287.

[4] Travis WD, Brambilla E, Nicholson AG, et al. The 2015 World Health Organization Classification of lung tumors: impact of genetic, clinical and radiologic advances since the 2004 classification [J]. J Thorac Oncol, 2015, 10(9): 1243-1260.

[5] Detterbeck FC, Boffa DJ, Kim AW, et al. The 8th Edition lung cancer stage classification[J]. Chest, 2017, 151(1): 193-203.

[6] Mo Y, Shen J, Zhang Y, et al. Primary lymphoepithelioma-like carcinoma of the lung: distinct computed tomography features and associated clinical outcomes[J]. J Thorac Imaging, 2014, 29(4): 246-251.

[7] Travis WD, Brambilla E, Müller-Hermelink HK, et al. Pathology and genetics: tumours of the lung, pleura, thymus and heart[M]. Lyon: IARC, 2004. 220-222.

[8] Ma H, Wu Y, Lin Y, et al. Computed tomography characteristics of primary pulmonary lymphoepithelioma-like carcinoma in 41 patients[J]. Eur J Radiol, 2013, 82(8): 1343-1346.

[9] Lin L, Lin T, Zeng B. Primary lymphoepithelioma-like carcinoma of the lung: An unusual cancer and clinical outcomes of 14 patients [J]. Oncol Lett, 2017, 14(3): 3110-3116.

[10] Han AJ, Xiong M, Zong YS. Association of epstein-barr virus with lymphoepithelioma-like carcinoma of the lung in southern China[J]. Am J Clin Pathol, 2000, 114(2): 220-226.

[11] Ho JC, Wong MP, Lam WK. Lymphoepithelioma-like carcinoma of the lung[J]. Respirology, 2006, 11(5): 539-545.

[12] Chang YL, Wu CT, Shih JY, et al. New aspects in clinicopathologic and oncogene studies of 23 pulmonary lymphoepithelioma-like carcinomas[J]. Am J Surg Pathol, 2002, 26(6): 715-723.

[13] Hoxworth JM, Hanks DK, Araoz PA, et al. Lymphoepithelioma-like carcinoma of the lung: radiologic features of an uncommon primary pulmonary neoplasm[J]. AJR Am J Roentgenol, 2006, 186(5): 1294-1299.

[14] Huang CJ, Chan KY, Lee MY, et al. Computed tomography characteristics of primary pulmonary lymphoepithelioma-like carcinoma[J]. Br J Radiol, 2007, 80(958): 803-806.

[15] Ooi GC, Ho JC, Khong PL, et al. Computed tomography characteristics of advanced primary pulmonary lymphoepithelioma-like carcinoma[J]. Eur Radiol, 2003, 13(3): 522-526.

[16] Dong A, Zhang J, Wang Y, et al. FDG PET/CT in primary pulmonary lymphoepithelioma-like carcinoma[J]. Clin Nucl Med, 2015, 40(2): 134-137.

[17] Shen DH, Cheng CY, Lin LF, et al. Conversion from FDG-negative to -positive during follow-up in a rare case of pulmonary lymphoepithelioma-like carcinoma[J]. Clin Nucl Med, 2012, 37(7): 679-681.

[18] Aktas GE, Can N, Demir SS, et al. Primary pulmonary lymphoepithelioma-like carcinoma on FDG PET/CT[J]. Nucl Med Mol Imaging, 2017, 51(1): 88-92.

[19] 刘彦立，周志刚，高剑波，等.原发性肺淋巴瘤 CT 特征分析[J]. 放射学实践，2017，32(8)：843-846.

[20] 万齐，赵康艳，李新春，等.肺韦格纳肉芽肿病 CT 征象分析[J].放射学实践，2013，28(11)：1128-1131.

[21] He J, Shen J, Pan H, et al. Pulmonary lymphoepithelioma-like carcinoma: a surveillance, epidemiology, and end results database analysis[J]. J Thorac Dis, 2015, 7(12): 2330-2338.

（收稿日期：2019-06-26 修回日期：2019-10-15）