·新型冠状病毒肺炎(COVID-19)影像学专题·

儿童新型冠状病毒肺炎(COVID-19)的临床及影像学表现

李茜，彭雪华，孙子燕，邵剑波

【摘要】 **目的**:探讨儿童新型冠状病毒肺炎(COVID-19)的临床及影像学特征。**方法**:搜集在指定就诊医院经实验室核酸检测(RT-PCR)确诊为 COVID-19 的 30 例 14 岁及以下患儿的临床资料,其中男 18 例,女 12 例,年龄 0～14 岁,中位年龄 6 岁。由 2 名经验丰富的儿科放射诊断医师双盲阅片,分析儿童 COVID-19 胸部 CT 影像学表现。**结果**:入组的 30 例儿童 COVID-19 患者有 12 例合并其他细菌和病毒感染。临床主要症状为发热(n=25),咳嗽(n=20),乏力(n=2),流涕(n=2),腹泻(n=2),呕吐(n=2)。胸部 CT 表现呈多样性:病灶多发为主,7 例病灶呈弥漫性分布,23 例(76.7%)累及左肺下叶。病变主要累及外周近胸膜部分,仅仅累及内带少。病变以实变及磨玻璃影为主,其中部分病例表现为支气管肺炎。所有病例均未见明显淋巴结肿大和胸腔积液。**结论**:儿童 COVID-19 患儿易合并其他病原体感染,结合流行病学史、CT 影像学表现和实验室检查可协助早期治疗。

【关键词】 儿童;新型冠状病毒肺炎;2019 冠状病毒病;CT

【中图分类号】R814.42;R563.1 【文献标识码】A 【文章编号】1000-0313(2020)03-0277-04

DOI:10.13609/j.cnki.1000-0313.2020.03.007 开放科学(资源服务)标识码(OSID):

Clinical and imaging characteristics of children with corona virus disease 2019 (**COVID-**19)

LI Qian, PENG Xue-hua, SUN Zi-yan, et al. Department of Radiology, Tongji Hospital, Tongji Medical College, Huazhong University of Science and Technology, Wuhan 430030, China

【**Abstract**】 **Objective**: The purpose of this study was to explore the clinical and imaging characteristics of children with corona virus disease 2019 (COVID-19). **Methods**: Data of 30 children with confirmed COVID-19 by nucleic acid testing (RT-PCR) at designated hospitals were collected, including 18 males and 12 females, aged 0～4 years, with a median age of 6 years. The chest CT findings were analyzed by two experienced pediatric radiologists using the double-blind method. **Results**: 12 (40%) of 30 enrolled children with COVID-19 were complicated with other bacterial and viral infections. Main symptoms were fever (n=25), cough (n=20), fatigue (n=2), runny nose (n=2), diarrhea (n=2), and vomiting (n=2). CT findings were various: multiple lesions mainly involving the subpleural lung tissue, rarely in the internal zone around lung hila; diffuse distribution in 7 cases; the lower lobe of the left lung involvement in 23 cases (76.7%). The common morphologic observations included ground-glass opacification and consolidation. Some cases showed as the findings similar with bronchopneumonia. No significant lymphadenopathy or pleural effusion was observed. **Conclusion**: Children with COVID-19 are prone to be complicated with other pathogen infections. The combined use of epidemiologic history, clinical situation, laboratory tests, and CT features can assist early diagnosis and treatment.

【**Key words**】 Children; Novel coronavirus pneumonia; Corona virus disease 2019; CT

2019 年 12 月以来,湖北省武汉市发现多例新型冠状病毒肺炎(corona virus disease 2019,COVID-19)患者,并逐渐蔓延,在我国其他地区和境外也相继发现该病病例。根据《新型冠状病毒感染的肺炎诊疗方案(试行第五版)》要求[1],湖北省的诊断标准和其他省份有所不同,在确诊病例之外增加了临床诊断病例,即疑似病例具有肺炎影像学特征者,因此可见胸部影像学作为湖北省 COVID-19 临床诊断标准之一,具有重要的临床价值。与 2003 年严重急性呼吸综合征(severe acute respiratory syndrome,SARS)不同,儿童是 COVID-19 的易感人群之一 。本文回顾性分析 30 例确

作者单位:430030 武汉,华中科技大学同济医学院附属同济医院放射科(李茜、孙子燕);武汉,华中科技大学同济医学院附属武汉市儿童医院放射科(彭雪华、邵剑波)

作者简介:李茜(1986－),女,湖北监利人,硕士,主治医师,主要从事胎儿影像学及心胸影像学研究。

通讯作者:孙子燕,E-mail:ziyansun@hust.edu.cn;邵剑波,E-mail:shaojb2002@sina.com

诊为 COVID-19 的儿童临床和影像学资料，初步探讨分析 COVID-19 肺炎儿童的临床和影像学特征。

材料与方法

1. 一般资料

回顾性分析 2020 年 1 月 1 日－2020 年 2 月 8 日华中科技大学同济医学院附属同济医院及武汉市儿童医院就诊的多例核酸确诊为 COVID-19 的 14 岁及以下年龄的患儿。根据国家卫生健康委员会第六版新型冠状病毒感染的肺炎诊疗方案[2]，纳入标准为：核酸检测（RT-PCR 方法）阳性。

共入组 30 例患儿，均为鼻咽部取样核酸确诊病例。男 18 例，女 12 例，年龄 0～14 岁，中位年龄为 6 岁。婴儿期（<1 岁）4 例，幼儿期（1～4 岁）10 例，儿童期（5～11 岁）7 例，青少年期（12～14 岁）9 例。5 岁以下患儿 14 例。30 例患儿均在武汉市内生活。16 例有家庭确诊或疑似患者接触史，属于家庭聚集性发病；1 例有疑似患儿接触史。13 例接触史不明。记录患儿临床资料，包括临床表现：发热、咳嗽、乏力、呼吸困难、胸闷、腹泻、头痛及咽痛等；记录实验室检查结果：外周白细胞总数、淋巴细胞计数及相关病原体检查等。

2. CT 检查方法

采用 GE Optima660、联影 uCT780 和 Siemens Somatom Definition AS128 CT。患儿仰卧位，头先进，扫描范围自肺尖到肺底进行连续扫描。扫描参数：管电压 120 kV，自动管电流，转速 0.3 s/r，螺距 0.4 mm，扫描层厚 10 mm。用高分辨算法重建，轴向重建层厚 0.625 mm。图像纳入标准：图像清晰无明显伪影，仅选取患者本院首次胸部 CT 片分析。

3. CT 图像分析

由 2 名经验丰富的儿科放射诊断医师双盲阅片，意见不一致时两者协商达成一致，并由第三名儿科放射诊断医师审核。

按照以下特征参数描述每例患儿的 CT 表现：①病变数量及分布：单发或多发，是否累及双肺；②病变位置：周边、中心或散在；③病变形态：斑片、肺段或肺叶；④病变密度：磨玻璃、实性、实变＋磨玻璃（磨玻璃为主）、实变＋磨玻璃（实变为主）；⑤病变边缘：清晰或模糊；⑥肺外表现，有无淋巴结肿大，有无胸腔积液。

结　果

1. 临床表现

30 例患儿中，发热 25 例（83.33%）；咳嗽 20 例（66.67%），其中 2 例仅表现咳嗽；乏力 2 例（6.67%）；腹泻 2 例（6.67%）；流涕 2 例（6.67%）；呕吐 2 例（6.67%）；咽痛 1 例（3.33%）。部分患儿有多种症状。30 例中普通型 29 例，重型 1 例，无死亡病例。

2. 实验室检查

血常规：①外周白细胞总数及淋巴细胞计数正常 17 例；②外周白细胞总数及淋巴细胞计数减低 8 例，③外周白细胞总数正常、淋巴细胞计数减少 2 例；④外周白细胞总数减低、淋巴细胞计数正常 3 例。30 例确诊患儿中，合并肺炎支原体 IgM 阳性 10 例（33.33%），嗜肺军团菌血清 I 型 IgM 阳性 2 例（6.67%），EB 病毒 DNA 测定阳性 1 例（3.33%），腺病毒抗体阳性 1 例（3.33%），免疫球蛋白 IgE 增高 3 例（10%）；其中合并两种感染者 6 例（20%），无合并其他感染者 18 例（60%）。

3. 胸部 CT 表现

①病灶分布：病灶多发 20 例，单发 10 例。7 例病灶呈弥漫性分布，2 例累及三个肺叶，8 例累及两个肺叶，13 例累及单个肺叶。左肺下叶累及为主，有 23 例累及左肺下叶。②病变位置：分布在外周 14 例、分布在中心 3 例、同时累及外周及中心者 13 例；病变主要累及外周近胸膜部分，仅仅累及内带者少。③病变形态：斑片状 17 例，肺段形 12 例，肺叶状 1 例。④病变密度：磨玻璃病变 5 例，磨玻璃病变又分为磨玻璃结节（ground glass opacity，GGO）、铺路石征（图 1）和胸膜下云雾状斑片（图 2）；实性病变 2 例（图 3）；实变＋磨玻璃（磨玻璃为主）7 例（图 4）；实变＋磨玻璃（实变为主）16 例（图 5），其中有 12 例为支气管肺炎表现（图 6）。⑤病变边缘：边缘清晰者 8 例，边缘模糊者 22 例。⑥肺外表现，均未见明显淋巴结肿大，亦未见明显胸腔积液（表 1）。

表 1　30 例患儿影像学特征统计

影像特征	例数（例）	比例（%）
病灶分布		
双肺弥漫性分布	7	23.33
累及三个肺叶	2	6.67
累及两个肺叶	8	26.67
累及单个肺叶	13	43.33
病变位置		
外周	14	46.67
内带	3	10.00
外周＋内带	13	43.33
病变形态		
斑片状	17	56.67
肺段形	12	40.00
肺叶状	1	3.33
病变密度		
磨玻璃密度影病变	5	16.67
实性病变	2	6.67
实变＋磨玻璃（磨玻璃为主）	7	23.33
实变＋磨玻璃（实变为主）	16	53.33
病变边缘		
清晰	8	26.67
模糊	22	73.33

讨　论

根据国家卫生健康委员会《新型冠状病毒感染的肺炎诊疗方案(试行第六版)》,新型冠状病毒属于 β 属的冠状病毒,有包膜,颗粒呈圆形或椭圆形,常为多形性。目前研究显示与蝙蝠 SARS 样冠状病毒(bat-SL-CoVZV45)同源性达 85%以上[2]。目前所见传染源主要是 COVID-19 患者,无症状感染者也可能成为传染源。经呼吸道飞沫和接触传播是主要的传播途径。潜伏期 1～14 天,多为 3～7 天。人群普遍易感。成人以发热、乏力、干咳为主要表现。少数患者伴有鼻塞、流涕、咽痛和腹泻等症状。儿童病例症状相对较轻[2]。

1. 儿童 COVID-19 的临床特征

本研究共入组 30 例患儿,男 18 例,女 12 例,以男性患儿稍多[3]。患儿中位年龄为 6 岁,婴儿期、幼儿期、儿童期、青少年期四组病例数未显示出明显差异性,可能与入选病例样本较少有关。30 例患儿均在武汉市内生活;16 例有家庭确诊或疑似患者接触史,属于家庭聚集性发病;1 例有疑似患儿接触史 。这 17 例均符合第六版新冠病毒诊疗方案中流行病学史,另外 13 例接触史不明。

本组患儿以发热、咳嗽为主要症状,其他症状较少且不典型。特别是有 1 例患儿仅表现为咽痛,1 例患儿仅表现为流涕,1 例仅表现为乏力嗜睡,但是结合其家庭成员确诊 COVID-19 的病史,行 COVID-19 的核酸鼻咽拭子检测最终确诊。因此可见 COVID-19 部分病例具有隐匿性的特点。

相比成人病例[4],儿童病例症状相对较轻。本组患儿 29 例为普通型,重型 1 例,无死亡病例。分析原因可能为:儿童的 ACE2 蛋白的发育和功能发育。一般来说高病毒载量通常与其致病性相关,还与感染者传染性的强弱有关。儿童患者症状不严重可能是因为儿童体内的病毒载体量不高。研究表明新型冠状病毒进入细胞需要借助血管紧张素转化酶 2(angiotensin-converting enzyme 2,ACE2)蛋白。ACE2 蛋白在体内分布广泛,ACE2 在 0.64%的肺细胞中表达,且 80%以上都集中表达于 II 型肺泡细胞[5]。儿童对 COVID-19 易感性低,可能与 ACE2 蛋白的发育和功能如结合力较低或存在差异相关,或者是儿童肺泡上皮细胞内 ACE2 诱导的细胞内反应较成人低。儿童天然免疫发育尚未完善,确诊患儿血常规检查外周白细胞总数及淋巴细胞计数大部分正常,未发生淋巴细

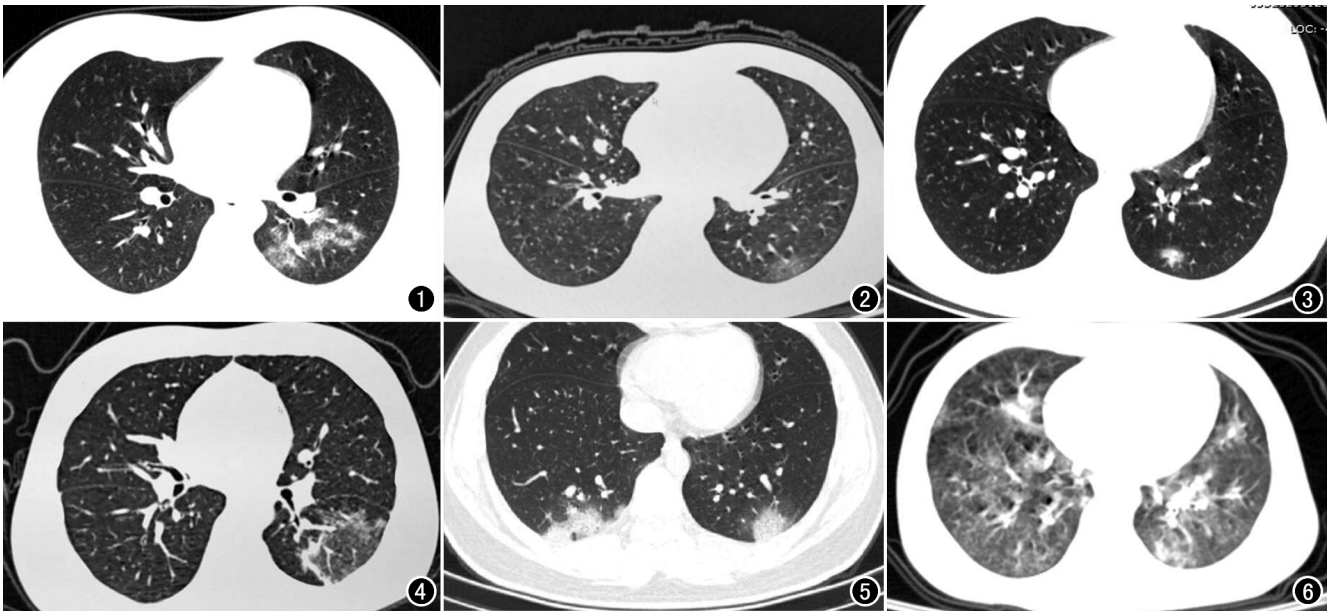

图 1　男,14 岁,发热、干咳 3 天,父母确诊 COVID-19 感染。外周白细胞总数及淋巴细胞计数正常。CT 示左肺下叶多发磨玻璃密度结片影。　**图 2**　男,11 岁,发热 3 天,父亲确诊 COVID-19 感染。外周白细胞总数及淋巴细胞计数正常。CT 示左肺下叶胸膜下云雾状磨玻璃密度影。　**图 3**　女,12 岁,发热 3 天,父母有发热但尚未确诊 COVID-19 感染。外周白细胞总数及淋巴细胞计数正常。CT 示左肺下叶实性小结片影。　**图 4**　女,12 岁,发热、咳嗽 5 天,确诊患者接触史不明确,奶奶有发热。外周白细胞总数减低,淋巴细胞计数正常。CT 示左肺下叶大片实变及磨玻璃病变,以磨玻璃病变为主,内见血管影增粗。　**图 5**　男,13 岁,发热、咳嗽 4 天,爷爷为 COVID-19 感染确诊患者。外周白细胞总数减低,淋巴细胞计数减低。CT 示双肺下叶胸膜下典型铺路石征磨玻璃影。　**图 6**　女,3 岁,发热 6 天,咳嗽 5 天。肺炎支原体 IgM 抗体阳性 ,EB 病毒 DNA 升高,COVID-19 咽拭子检测阳性。CT 呈支气管肺炎表现。

胞消耗现象，可能与儿童天然免疫发育不完善有关。因此可能导致后续适应性免疫应答水平低下，似乎可以解释儿童疾病轻微的临床特点，但是其相关具体机制仍值得深入研究。重症患儿既往有两次手足口病史、一次支气管炎病史、两次急性扁桃体炎病史，此次合并嗜肺军团菌和肺炎支原体感染，并伴心肌受损。目前成人 COVID-19 患者病理显示，心肌间质中有少量单个核细胞炎性浸润，但没有其他心肌实质受损[5]，心肌炎可能与其炎性细胞因子风暴有关。本组病例中，合并肺炎支原体 IgM 阳性 10 例，嗜肺军团菌血清 I 型 IgM 阳性 2 例，EB 病毒 DNA 测定阳性 1 例，免疫球蛋白 IgE 增高 3 例，腺病毒抗体阳性 1 例，无合并其他感染者 18 例。患儿合并细菌或非典型病原体感染比例约 40%。冬季儿童好发支原体肺炎、流行性感冒病毒、腺病毒等好发季节[6]。对比成人，儿童患者合并其他呼吸道病原感染的比例较高。因此，住院 COVID-19 患儿应同时检测其他呼吸道病原体，对于有基础疾病患儿，应注意排查侵袭性真菌感染[7]。

2. 儿童 COVID-19 的影像学特征

儿童 COVID-19 患者的 CT 表现呈多样性。儿童 CT 表现上可见病灶主要分布于胸膜下肺外周，以双肺下叶多见，其中又以左肺下叶为著，本组 30 例累及左肺下叶有 23 例(比例约 76.67%)。这点与成人常见于右肺下叶不同[7]。儿童 COVID-19 患者可见典型肺外带斑片状磨玻璃密度病灶。本组有 12 例可见典型胸膜下磨玻璃密度影，此类患儿年龄为 3～14 岁，中位年龄 9 岁，5 岁以下患者 4 例(比例 33.33%)。可见青少年感染者更多表现出和成人类似的胸部 CT 影像。

本组 30 例患儿中有 12 例呈支气管肺炎表现，主要是合并了支原体和嗜肺军团菌感染的患儿。病变显示为沿支气管血管束走行的多发模糊淡薄影及斑片影。如 COVID-19 确诊患者接触史不明确时，且常规呼吸道病原体检查发现阳性感染时，容易忽视 COVID-19 核酸的检测，因而误诊为普通支气管肺炎。此类患儿年龄为 2 个月～14 岁，中位年龄 3.5 岁，12 岁以下者 10 例(10/12，83.33%)，5 岁以下者 8 例(8/12，66.66%)。因此低龄患儿更需警惕多重感染。

本组患儿中有 3 例表现为单个 GGO，2 例表现为胸膜下淡薄磨玻璃影。2 例表现为单个实性结节影。单个 GGO 的患者病灶变化较慢，有 1 例 9 天后复查未见明显变化。这几例患儿临床症状较轻，有的仅表现为干咳或咽痛。胸膜下淡薄毛玻璃影类似成人的早期改变。对于此类患儿应该询问详细的流行病学史，并行核酸检测，必要时复查 CT。

本组患儿均未发现肺外影像学改变，均未见明显淋巴结肿大或明显胸腔积液。

3. 儿童 COVID-19 的鉴别诊断

儿童 COVID-19 肺炎的鉴别诊断包括支原体肺炎、腺病毒肺炎、流行感冒性肺炎、支气管肺炎等[8-11]，结合儿童年龄、临床病原体抗体检查和肺部 CT 表现，有时不难鉴别。

本研究显示儿童 COVID-19 感染有明显的流行病学史，多数成家族聚集性发病。以发热、咳嗽为主要症状，其他症状较少且不典型，具有一定隐匿性，症状较成人轻。实验室检查提示儿童容易合并其他病原体感染，因此在临床诊断和 CT 影像诊断上有时难以鉴别，故而结合其流行病学史应提高警惕，减少漏诊。儿童 COVID-19 的胸部 CT 表现呈多样性，以磨玻璃阴影、实变为主，病灶多位于胸膜下，范围普遍较成人小。当合并支原体和嗜肺军团菌感染等病原体感染，可呈类支气管肺炎表现。本研究的不足之处在于病例数太少，且大多数没有复查 CT 对比。后期将积累更多病例，总结经验，进一步探索研究儿童 COVID-19 的胸部 CT 表现。

参考文献：

[1] 国家卫生健康委员会.新型冠状病毒感染的肺炎诊疗方案(试行第五版)[EB/OL].(2020-02-05). http://www.nhc.gov.cn/yzygj/s7653p/202002/3b09b894ac9b4204a79db5b8912d4440/files/7260301a393845fc87fcf6dd52965ecb.pdf.

[2] 国家卫生健康委员会.新型冠状病毒肺炎诊疗方案(试行第六版)[EB/OL].(2020-02-19). http://www.nhc.gov.cn/yzygj/s7653p/202002/8334a8326dd94d329df351d7da8aefc2/files/b218cfeb1bc54639af227f 922bf6b817.pdf.

[3] Huang C, Wang Y, Li X, et al. Clinical features of patients infected with 2019 novel coronavirus in Wuhan, China[J]. Lancet, 2020, 395(10223): 497-506.

[4] 管汉雄，熊颖，申楠茜，等.新型冠状病毒肺炎(COVID-19)临床影像学特征[J].放射学实践，2020，35(2)：125-130.

[5] Xu Z, Shi L, Wang Y, et al. Pathological findings of COVID-19 associated with acute respiratory distress syndrome[J]. Lancet Respir Med, (2020-02-18). DOI: 10.1016/S2213-2600(20)30076-X.

[6] 方峰，罗小平.面对 2019 新型冠状病毒感染重大疫情：儿科医生的思考[J].中华儿科杂志，2020，58(2)：81-85.

[7] 中华医学会儿科学分会，中华儿科杂志编辑委员会.儿童 2019 新型冠状病毒感染的诊断与防治建议(试行第一版)[J].中华儿科杂志，2020，58(3)：169-174.

[8] 黄璐，韩瑞，于朋鑫，等.新型冠状病毒肺炎不同临床分型间 CT 和临床表现的相关性研究[J].中华放射学杂志，2020，54(2020-02-11).

[9] 李欣，邵剑波.中华影像医学儿科影像卷[M].北京：人民卫生出版社，2000：177-181.

[10] Koo HJ, Lim S, Choe J, et al. Radiographic and CT features of viral pneumonia[J]. Radiographics, 2018, 38(3): 719-739.

[11] Ruuskanen O, Lahti E, Jennings LC, et al. Viral pneumonia[J]. Lancet, 2011, 377(9773): 1264-1275.

(收稿日期：2020-02-25 修回日期：2020-03-04)