·病例报道·

胰腺梅毒树胶肿 MR 诊断一例

王向东，王亚丽，张文辉

【关键词】 梅毒树胶肿；磁共振成像；超声

【中图分类号】R445.2；R759.1；R576.9　【文献标识码】D　【文章编号】1000-0313(2020)02-0255-02

DOI：10.13609/j.cnki.1000-0313.2020.02.028　　开放科学(资源服务)标识码(OSID)：

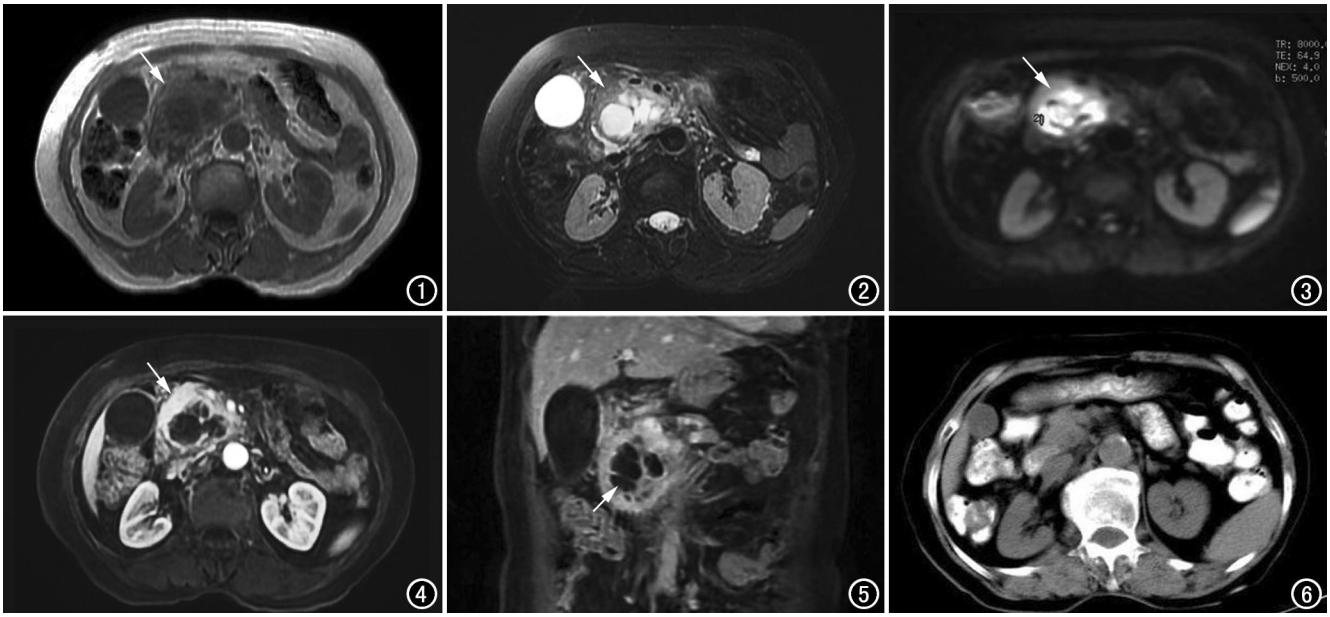

图 1　横轴面 T_1WI 示胰头部囊实性肿块，内见类圆形大小不等低信号(箭)。　**图 2**　横轴面压脂 T_2WI 示肿块内部大小不等类圆形高信号，壁厚、呈等信号(箭)。　**图 3**　DWI 示囊内成分呈明显扩散受限(脓液)，壁稍高信号(箭)。　**图 4**　横轴面压脂 T_1WI 增强示静脉期病变周边实性成分明显强化(箭)，内部类圆形低信号未见强化。　**图 5**　冠状面压脂 T_1WI 增强显示延迟期病变整体呈团块状，边缘明显强化，壁较厚，内部多囊低信号未强化(箭)。　**图 6**　抗炎治疗 1 月后复查 CT 显示病变消失，胰头钩突部未见异常密度影。

病例资料　患者，女，79 岁，胃部饱胀不适半月，未予治疗，后突发上腹痛 1 天伴恶心来诊。实验室检查：WBC 12.8×10^9/L，RBC 4.27×10^9/L，Hb 111 g/L，中性粒细胞百分比 72%，梅毒螺旋体特异性抗体(TP-Ab)(＋)，血清淀粉酶和肿瘤四项未见异常，甲肝、乙肝、丙肝、HIV(－)。既往患胃炎，无其他疾病病史。胸片未见异常。超声显示胰头区囊实性肿块，其内见低回声区，边厚不规则，且边缘略模糊；CDFI 提示血流丰富。MRI 检查：胰头钩突区囊性肿块，大小为 7.7 cm×7.13 cm×5.21 cm，T_2WI 上呈大小不等的多囊状高信号，T_1WI 上呈低信号，周围壁较厚(图 1、2)；DWI 上囊内成分呈明显扩散受限，ADC 值减低 0.708×10^{-3} mm^2/s(图 3)；MRI 动态增强显示病灶动脉期轻度强化，静脉期、平衡期和延迟期呈明显环状强化(图 4、5)，壁较厚，不规整，囊内成分未见强化，十二指肠环扩大受压外移，下腔静脉受压后移，肠系膜上动静脉及胆总管未见侵及，腹膜后未见肿大淋巴结，周围结构清晰。MRI 诊断：胰头部感染，脓肿形成。应用头孢菌素＋中药治疗 1 月后，复查 CT 显示胰腺钩突区囊实性病变消失，胰腺周围脂肪层清晰(图 6)。1 年 4 个月后复查超声显示胰头回声均匀，未见明显异常。出院诊断：胰头感染性病变，梅毒树胶肿可能。

讨论　本例的主要影像学表现为：胰头部多房囊性肿块，囊壁及分隔光整，增强扫描呈较均匀强化，无壁结节；DWI 上囊内液体呈高信号，提示存在黏稠坏

作者单位：050021　石家庄，石家庄平安医院超声科(王向东)；050091　石家庄，河北医大附属以岭医院影像科(王亚丽，张文辉)

作者简介：王向东(1968－)，男，河北石家庄人，主治医师，主要从事超声诊断工作。

通讯作者：王亚丽，E-mail：szq1543@163.com

死物或浓度较高的蛋白等物质。此影像学改变应与胰腺脓肿鉴别，脓肿常见于胰腺炎继发感染、手术（如ERCP）等，影像学多伴有胰腺炎征象如胰周脂肪间隙模糊、积液等，但本例患者无明确急性胰腺炎发作病史，影像上表现为胰头内包裹性囊性病变，信号与脓肿类似，但周围胰腺组织无明显水肿，与常见胰腺炎继发脓肿的影像学表现不一致[1,2]。

梅毒是由梅毒螺旋体引起的一种经性行为或血液传播的疾病，不仅可以感染外生殖器，也可以感染内脏器官[3-5]，如咽部、肺、神经、冠脉、胃等，累及实质性脏器可表现为梅毒树胶样肿，部分可呈囊性坏死改变；腹部病变常见于肛门、会阴区，累及肠道、肝脏和胰腺的报道较少。因患者多无发热症状，易误诊为结核或其他常见外科疾病。

本例患者没有进行手术治疗，未明确病理学诊断，但是综合临床、影像、实验室检查以及抗炎治疗后好转，考虑梅毒树胶肿可能性大。

参考文献：

[1] 许乙凯，全显跃，肝胆胰脾影像诊断学[M].北京：人民卫生出版社，2006.628.

[2] Beger HG, Bittner R, Block S, et al. Bacterial contamination of pancreatic necrosis. A prospective clinical study[J]. Gastroenterology, 1986, 91(2): 433-438.

[3] 李延龙，吴兆芬，李宗洲.梅毒树胶肿误诊为胸壁结核 1 例[J].实用医学杂志，2015，31(19)：3253.

[4] 杨拓耘，张新宇，冯亮.腹腔梅毒树胶肿误诊为急性阑尾炎 1 例分析[J].中国误诊学杂志，2011，11(12)：2829.

[5] 李莉，李宏军，任美吉，等.AIDS 合并神经梅毒的影像学表现[J].放射学实践，2014，29(9)：1088-1091.

（收稿时间：2019-02-19 修回时间：2019-05-16）

《请您诊断》栏目征文启事

《请您诊断》是本刊 2007 年新开辟的栏目，该栏目以临床上少见或容易误诊的病例为素材，杂志在刊载答案的同时配发专家点评，以帮助影像医生更好地理解相关影像知识，提高诊断水平。栏目开办 13 年来受到广大读者欢迎。《请您诊断》栏目荣获第八届湖北精品医学期刊“特色栏目奖”。

本栏目欢迎广大读者踊跃投稿，并积极参与《请您诊断》有奖活动，稿件一经采用稿酬从优。

《请您诊断》来稿格式要求：①来稿分两部分刊出，第一部分为病例资料和图片；第二部分为全文，即病例完整资料（包括病例资料、影像学表现、图片及详细图片说明、讨论等）；②来稿应提供详细的病例资料，包括病史、体检资料、影像学检查及实验室检查资料；③来稿应提供具有典型性、代表性的图片，包括横向图片（X 线、CT 或 MRI 等不同检查方法得到的影像资料，或某一检查方法的详细图片，如 CT 平扫和增强扫描图片）和纵向图片（同一患者在治疗前后的动态影像资料，最好附上病理图片），每帧图片均需详细的图片说明，包括扫描参数、序列、征象等，病变部位请用箭头标明。

具体格式要求请参见本刊（一个完整病例的第一部分请参见本刊正文首页，第二部分请参见 2 个月后的杂志最后一页，如第一部分问题在 1 期杂志正文首页，第二部分答案则在 3 期杂志正文末页）

栏目主持：石鹤 联系电话：027－69378385 15926283035