

见,约占所有亚型的50%。高分化脂肪肉瘤为低度恶性,其内脂肪组织常超过75%<sup>[3]</sup>,CT上表现多与脂肪瘤相似,但病灶内可见不均匀增厚的纤维分隔<sup>[4]</sup>,增强后脂肪成分不强化,纤维分隔呈不同程度强化。MRI平扫可见T<sub>1</sub>WI、T<sub>2</sub>WI高信号为主的脂肪成分,T<sub>2</sub>WI病灶内见低信号条索状间隔,增强扫描后呈轻中度强化<sup>[5]</sup>。本例为右侧胸腔高分化脂肪肉瘤伴囊变,CT上表现为伴条索间隔的多发空泡影,周围散在分布不均匀的脂肪密度,征象多与既往报道相符,唯一不同的是本例伴空泡影,CT上极易误诊为肺大泡伴某种原因导致的脂肪堆积。该病需与含脂肪组织的一些病变鉴别,如脂肪瘤,多表现为单纯脂肪组织,亦可见少许纤细的纤维分隔,分隔呈轻度强化或无强化<sup>[6]</sup>。因为病变部位的关系,该病还需与右肺下叶肺大泡合并感染、肺大泡相关性肺癌相鉴别。该病以手术治疗为主,高分化和黏液样脂肪肉瘤的预后较其他亚型好<sup>[7]</sup>,手

术切除不彻底时可局部复发,但很少发生转移。

#### 参考文献:

- [1] 姜鉴娟,朱岩,张晶,等.软组织脂肪肉瘤10例影像学表现回顾性分析[J].医学影像学杂志,2009,19(10):1322-1325.
- [2] 张卫强,刘吉福,赵京,等.胸腔超巨大脂肪肉瘤1例[J].实用医学杂志,2008,24(13):2241.
- [3] 周建军,丁建国,周康荣,等.腹膜后脂肪肉瘤:螺旋CT动态增强的表现[J].放射学实践,2007,22(6):566-569.
- [4] Vijay A, Ram L. Retroperitoneal Liposarcoma: a comprehensive review[J].Am J Clin Oncol,2015,38(2):213-219.
- [5] 朱刚,孙海斌,汪浒,等.MRI、CT和病理检查对肢体脂肪肉瘤诊断价值的比较[J].吉林大学学报(医学版),2017,43(6):1215-1219.
- [6] 张朝晖,孟俊非,邓德茂.软组织脂肪瘤与分化良好型脂肪肉瘤的MRI鉴别[J].中华放射学杂志,2007,41(10):1096-1099.
- [7] 江心,张杰,林洁,等.原发性腹膜后脂肪肉瘤CT表现与病理对照分析[J].放射学实践,2013,28(9):964-967.

(收稿日期:2019-01-21 修回日期:2019-03-18)

## • 病例报道 •

# 以反晕征为主要表现的间质型肺结核一例

张旭辉,陈晓荣,陈涛

**【关键词】** 反晕征;肺结核;间质型肺结核;体层摄影术,X线计算机

**【中图分类号】** R814.42; R521.9 **【文献标识码】** D **【文章编号】** 1000-0313(2020)02-0253-02

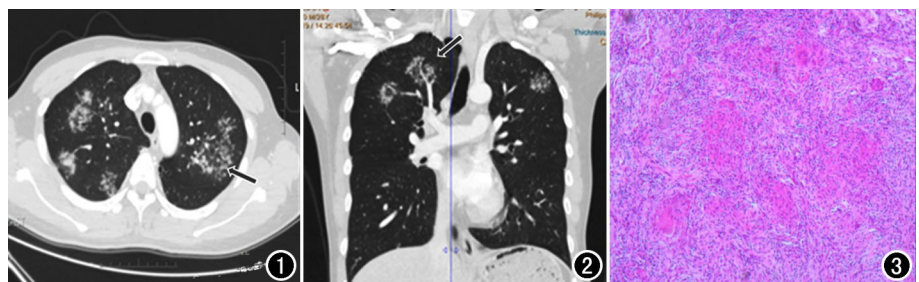
DOI:10.13609/j.cnki.1000-0313.2020.02.027

开放科学(资源服务)标识码(OSID):



**病例资料** 患者,男,28岁,咳嗽、咳痰半年余。半年前外院以肺炎收入院治疗,具体治疗方案不详,症状未见明显改善。本院CT显示双肺上叶散在(前段未受累)、双肺下叶背段多发小结节,呈环状排列,中央呈磨玻璃样改变,其内亦见小结节,呈反晕征改变(图1),部分病灶内见血管走行,边缘见胸膜牵拉征(图2),纵隔未见增大淋巴结。支气管镜病理活检提示肺结核(图3)。

**讨论** 肺结核临床表现为午后低热、消瘦、咳嗽、咳血、胸痛等症状,急性血播者可出现高热、寒战等表现。肺结核的



**图1** 横轴面CT显示右肺上叶尖段、左肺上叶尖后段、双肺下叶背段多发小结节,环状排列,中央呈磨玻璃样改变,其内亦见小结节,呈反晕征改变(箭)。**图2** 冠状面CT重组图显示病灶内血管走行(箭),边缘见胸膜牵拉征。**图3** 镜下病理见多个结核结节,中央稍有干酪性坏死,周围见郎罕氏巨细胞(HE染色,×50)。

影像学表现典型:好发于右肺上叶尖段、左肺上叶尖后段、双肺上叶后段及下叶背段,渗出、增殖、干酪坏死、纤维化、钙化和卫星灶为主要影像特征。典型影像学表现结合临床较容易诊断。

间质型肺结核少见,是肺结核的一种特殊类型。

**作者单位:** 442008 湖北,湖北医药学院附属东风医院影像科

**作者简介:** 张旭辉(1975-),男,武汉人,副主任医师,主要从事腹部影像学诊断工作。

**通讯作者:** 陈涛, E-mail: ctfbeibei@hotmail.com

临床表现隐匿,症状轻微或不典型,痰检结核杆菌常为阴性,临床诊断困难。影像学表现多样性,常误诊为其它间质性病变,表现为肺间质内的微结节、磨玻璃样改变、支气管血管束增粗、牵拉性支气管扩张、树芽征、小叶间隔线样增厚等<sup>[1]</sup>。李宝学等<sup>[2]</sup>归纳以肺间质改变为主的肺结核的部位特点是:间质病变出现在结核好发部位,非好发部位出现间质改变;另外,病变累及间质范围广,多以结核好发部位肺叶中间、叶间胸膜旁为特征,这与其它肺间质疾病多以双下肺近胸膜下间质起病为特点的影像学表现有重要鉴别意义。肺结核影像学表现磨玻璃样改变(晕征)少见,部分病灶可表现为反晕征。反晕征是一个局限性圆形磨玻璃区域,由几乎完整的实性环包绕。间质型肺结核反晕征实际上为小叶中心结节聚集成环,中央磨玻璃密度影为非特异性渗出性炎症,周围的结节壁病理上为肉芽肿性结节。吕岩等<sup>[3]</sup>认为 HRCT 上出现反晕征,且壁及晕环内均可见结节影时应高度考虑活动性肺结核的可能。

笔者对间质型肺结核认识不足,初次阅片误诊为机化型肺炎和真菌感染。误诊原因是反晕征常见于机化型肺炎和真菌感染,且患者咳嗽等感染征象明显,而结核症状不典型。经集体阅片发现,病变多发,边缘清晰,无分叶、毛刺等恶性征象,病灶全部集中在肺结核的好发部分(上叶尖后段及下叶背段),环壁由增殖结节构成,最终考虑肺结核的诊断。因此,具有典型肺结核发病部位,病灶多发,影像学表现为反晕征首先应考虑间质型肺结核的可能。

反晕征并不是某一种疾病的特征性改变。常见于隐源性机化性肺炎(COP)、侵袭性肺真菌感染和结节病。COP:外带环壁代表一圈环形机化软组织,中间磨玻璃影代表肺泡间隔炎症、肺泡细胞及肉芽组织;间质型肺结核环壁与之不同,由增殖结节组成。张旻等<sup>[4]</sup>报道反晕征常出现于 COP 病程的缓解阶段,说明反晕征可能代表疾病正在好转。侵袭性肺真菌感染:反晕征外环推测与肺梗死有关,出血更易出现于梗死区的外周;真菌感染肺部改变除反晕征外,还有肺部结节、实变、晕征、典型空洞、空气半月征(霉菌球形成)等改变,好发于免疫力极度低下患者,与间质型肺结核好发于免疫力正常年轻人不同。结节病:结节病的外环也由多发小结节构成,非干酪样坏死肉芽肿性结节,与间质型肺结核类似,影像学诊断困难;但结节病常伴有外周淋巴结、肺门及纵隔淋巴结肿大,而间质型肺结核出现增大淋巴结少见。

#### 参考文献:

- [1] 张晓莹,张令羽,周怀琪,等.肺间质性疾病的 HRCT 表现及相关病例研究[J].放射学实践,2002,17(5):403-406.
- [2] 李宝学,李靖,秦立新,等.以肺间质改变为主肺结核 HRCT 特征分析[J].放射学实践,2017,32(4):406-409.
- [3] 吕岩,李成海,谢汝明,等.初治活动性继发性肺结核的 HRCT 影像研究[J].中华实验和临床感染病杂志(电子版),2015,9(5):71-75.
- [4] 张旻,邓晓涛,谭晔,等.隐源性机化性肺炎的 CT 表现特点及激素治疗后改变[J].中华放射学杂志,2012,46(3):239-243.

(收稿日期:2019-02-25 修回日期:2019-03-27)