·介入放射学·

Glubran-2 胶联合弹簧圈栓塞治疗外科术后内脏假性动脉瘤

余宏建，林佳钿，陈在中，陈俊辉，刘汉桥

【摘要】 **目的**：评价 Glubran-2 胶联合弹簧圈经导管动脉栓塞治疗内脏假性动脉瘤的临床疗效和安全性。**方法**：12 例开放手术后腹腔假性动脉瘤患者行 DSA 血管造影，并采用 Glubran-2 胶联合弹簧圈行栓塞治疗，分析 12 例患者的止血效果及栓塞后并发症。**结果**：12 例假性动脉瘤中位于胃十二指肠动脉主干和分支 4 例，肝左动脉分支 2 例，肝右动脉分支 4 例，脾动脉近脾门处 1 例，脾动脉中段 1 例。根据假性动脉瘤的部位和血流速度，选择合适的弹簧圈和 Glubran-2 胶浓度进行栓塞治疗。12 例患者均栓塞成功，其中 3 例栓塞治疗后出现一过性胆红素增高，1 例脾动脉瘤栓塞后脾脏部分梗死。**结论**：Glubran-2 胶联合弹簧圈治疗外科术后内脏假性动脉瘤安全有效。根据血流动力学及血管情况配制合适的 Glubran-2 胶浓度，掌握注射速度，可提高栓塞成功率，减少异位栓塞的发生风险。

【关键词】 假性动脉瘤；内脏；介入栓塞；Glubran-2 胶；出血

【中图分类号】R61；R459.9 【文献标识码】A 【文章编号】1000-0313(2019)01-0065-05

DOI：10.13609/j.cnki.1000-0313.2019.01.013 开放科学(资源服务)标识码(OSID)：

Transcatheter arterial embolization using glubran-2 glue in combination with coils for the treatment of postoperative visceral pseudoaneurysm

YU Hong-jian, LIN Jia-tian, CHEN Zai-zhong, et al. Department of Minimally-invasive Intervention, Peking University Shenzhen Hospital, Guangdong 518036, China

【Abstract】 **Objective**: To evaluate the clinical efficacy and safety of glubran-2 glue in combination with coils used in the treatment of visceral artery pseudoaneurysms. **Methods**: DSA was performed in 12 patients with abdominal pseudoaneurysm after surgery and treated with glubran-2 glue in combination with coils. Clinical outcomes about therapeutic effect and complication were analyzed respectively. **Results**: Of the 12 patients with pseudoaneurysm, the location included gastroduodenal artery and its branches (n=4), branch of left hepatic artery (n=2), branch of right hepatic artery (n=4), splenic artery adjacent to splenic hilum (n=1) and the middle segment of splenic artery (n=1). According to the location and blood flow velocity of pseudoaneurysm, appropriate coils and concentration of glubron-2 glue were selected for transcatheter arterial embolization. All of the 12 patients were treated successfully with mild side effects including increase of bilirubin in a short period in 3 patients and partial splenic infarction in 1 patient. **Conclusion**: Transcatheter arterial embolization using glubran-2 glue in combination with coils is safe and effective in the treatment of abdominal pseudoaneurysm. Increase of the rate of successfulness and decrease of the risk of ectopic location of embolization could be obtained by using appropriate concentration of glubran-2 glue as well as the speed of injection.

【Key words】 Pseudoaneurysm; Viscera; Embolization; Glubran-2 glue; Hemorrhage

内脏假性动脉瘤(Visceral arterypseudoaneurysms，VAPA)常发生在腹部手术后，主要表现为腹腔出血和消化道出血等致命性出血，病情发展迅速，严重者可危及生命。经导管动脉内栓塞治疗具有微创、安全、有效等优势，是首选的诊断和治疗手段[1,2]。Glubran-2 胶(NBCA-MS-GEM，viareggio，Italy)是一种改良的丙烯酸酯类胶，常用于外科创面止血和神经外科血管畸形、动脉瘤的栓塞治疗[3]。国内将 Glubran-2 胶应用于内脏假性动脉瘤的栓塞治疗的报道不多，本文搜集应用 Glubran-2 胶行栓塞治疗的 12 例内脏假性动脉瘤患者，旨在探讨其治疗效果及安全性。

作者单位：518036 深圳，北京大学深圳医院微创介入科
作者简介：余宏建(1973－)，男，河南人，博士，主任医师，主要从事肿瘤与外周血管疾病微创介入治疗工作。
通讯作者：陈俊辉，Email：chenjhpush@126.com

材料与方法

1. 病例资料

搜集 2013 年 10 月－2017 年 10 月我院 12 例开放手术后腹腔假性动脉瘤患者，其中男 9 例，女 3 例，年龄 52～79 岁，平均 64 岁，均有外科手术史，12 例中 3 例行胰腺癌胰十二指肠根治术，3 例行胃癌根治术，4 例行肝癌切除术，2 例行胆管结石肝叶部分切除术。4 例有胆肠吻合口瘘，2 例胰液瘘。腹腔出血 7 例，消化道出血 3 例，胆道出血 2 例，出血时间为术后 5～12 天，平均 7 天，均有 1 次或多次短时间大量腹腔、胆道或消化道大出血病史。血红蛋白（HGB）50～90 g/L，平均 75 g/L；红细胞压积（HCT）30%～40%，平均 34%；凝血酶原时间（Prothrombin time，PT）14.3～19.4 s，平均 16.8 s；部分活化的凝血酶原时间 activated partial thromboplastin time ，APTT）46～72 s，平均 52 s；凝血酶原时间国际标准化比值（prothrombin time intertional normalized ratio，PT-INR）1.28～2.4。12 例患者均行急诊腹腔动脉造影和 Glubran-2 胶栓塞治疗，其中 3 例是首次出血行明胶海绵颗粒联合弹簧钢圈治疗后再发出血。

2. 介入治疗

Seldinger 法穿刺股动脉，放置动脉鞘管，引入 5F 肝右或 yashiro 导管行腹腔干、肝总动脉、脾动脉、胃十二指肠动脉、肠系膜上、下动脉造影，明确假性动脉瘤位置、载瘤动脉血流速度及侧支血管情况。如果载瘤动脉为终末血管，常规 2.6F（ASAHI INTECC）同轴微导管超选到假性动脉瘤载瘤动脉近端，先放置 cook 塔型微钢圈行栓塞治疗。载瘤动脉远端有交通支时，微导管需超选到载瘤动脉远端行远端、破口处及近端栓塞。如假性动脉瘤较大，载瘤动脉直径超过 5 mm，血管压力大、血流速度快的情况下使用 Boston Scientfic vortX-0.018inch 可控微钢圈行瘤腔和载瘤动脉近端栓塞致血流缓慢。

3. Glubran-2 胶的配制和使用方法

根据动态造影中造影剂由流入血管-经过病灶-流出血管的时间判断血流速度，决定 Glubran-2 胶配制浓度。Glubran-2 胶和超液态碘油的比例控制在 1:5～1:4，流速快浓度高，流速慢浓度低。首先，将配好的 Glubran-2 胶抽到 1 mL 注射器内备用，导管反复使用 5%葡萄糖注射液冲洗，将 Glubran-2 胶推注到微导管内，透视下用 5%葡萄糖注射液缓慢推注，假性动脉瘤和载瘤动脉胶充盈满意，Glubran-2 胶有返流到正常血管倾向时停止注射，退出微导管，经外套管复查造影。

4. 术后观察与随访

术后观察患者生命体征、出血情况，动态监测血红蛋白，评价近期疗效；随访远期效果，了解有无再发出血。术后观察患者有无腹痛、发热等反应，以及是否有异位栓塞导致肝功能衰竭、胃肠道缺血坏死等情况的发生。

结　果

1. 造影表现

假性动脉瘤位于胃十二指肠动脉主干和分支 4 例，肝左动脉分支 2 例，肝右动脉分支 4 例，脾动脉近脾门处 1 例，脾动脉中段 1 例。内脏血管收缩，载瘤动脉痉挛、变细，假性动脉瘤直径 0.2～1.5 cm，呈梭型、类圆形，境界清楚，4 例初始造影显示动脉瘤有造影剂外溢（3 例入腹腔，1 例入肠道）。2 例治疗过程中破裂出血。术后造影显示瘤体内及载瘤动脉高密度影及弹簧圈影像，载瘤血管断端呈杵头状，未见造影剂外溢。

2. 栓塞情况

假性动脉瘤位于肝动脉分支的 6 例患者微导管超选后载瘤动脉主干采用 cook 塔型微钢圈（2～3 mm）1～2 枚，推注 1:5 比例的 Glubran-2 胶栓塞。1 例结扎后胃十二指肠动脉起始部残端破裂，先放置神经外科支架（eV3 solitaire 6 mm×3 cm），后经支架外释放 bostonscientfic vortX-0.018inch 钢圈，再加 1:4 比例的 Glubran-2 胶行栓塞治疗（图 1）。其余 5 例采用“夹心饼干技术”行动脉瘤远端侧支，动脉瘤和载瘤动脉近端型微钢圈栓塞，后加用 1:4 比例的 Glubran-2 胶栓塞，将胶弥散在弹簧圈周围和血管壁粘成一体。Glubran-2 胶用量为 0.2～0.5 mL，平均 0.3 mL。

3. 疗效评价及安全性随访

本组 12 例患者均成功接受介入栓塞治疗，术后患者无再发活动性出血，经输血、补液治疗后生命体征平稳。动态监测血常规，1 周内血红蛋白、红细胞压积均明显好转。术后随访 3～12 个月，无再次出血表现。

术中及术后 48 h 内，共有 10 例患者主诉腹部局部胀痛感，其中 2 例需镇痛治疗。注射 Glubran-2 胶过程中 5 例患者出现返流，及时停止注射，撤出导管，无特殊处理。其中 3 例肝动脉分支假性动脉瘤栓塞治疗 24 h 后出现一过性胆红素、转氨酶增高，1 例脾动脉瘤栓塞后脾脏部分梗死。

讨　论

1. 内脏假性动脉瘤的临床表现

内脏假性动脉瘤是位于腹腔动脉的动脉主干或分支在机械损伤或化学炎症刺激下发生血管破裂，形成局限性组织包裹的血肿，因没有传统动脉固有的血管外膜、中层弹力纤维和内膜结构，可间歇性发生破裂出

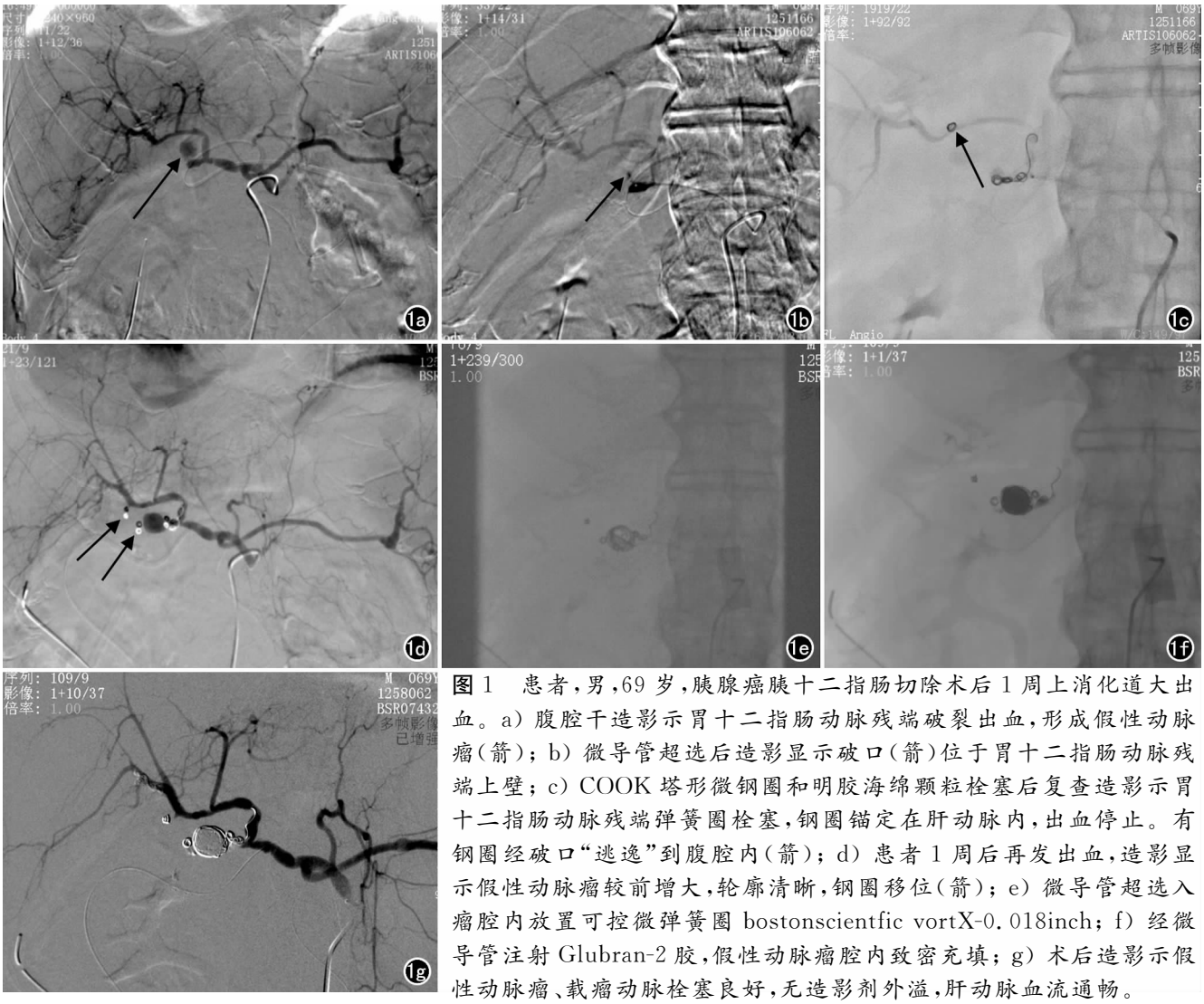

图 1　患者，男，69 岁，胰腺癌胰十二指肠切除术后 1 周上消化道大出血。a）腹腔干造影示胃十二指肠动脉残端破裂出血，形成假性动脉瘤（箭）；b）微导管超选后造影显示破口（箭）位于胃十二指肠动脉残端上壁；c）COOK 塔形微钢圈和明胶海绵颗粒栓塞后复查造影示胃十二指肠动脉残端弹簧圈栓塞，钢圈锚定在肝动脉内，出血停止。有钢圈经破口“逃逸”到腹腔内（箭）；d）患者 1 周后再发出血，造影显示假性动脉瘤较前增大，轮廓清晰，钢圈移位（箭）；e）微导管超选入瘤腔内放置可控微弹簧圈 bostonscientfic vortX-0.018inch；f）经微导管注射 Glubran-2 胶，假性动脉瘤腔内致密充填；g）术后造影示假性动脉瘤、载瘤动脉栓塞良好，无造影剂外溢，肝动脉血流通畅。

血。内脏假性动脉瘤的常见病因有感染（胰腺炎，胆囊炎）、血管炎、腹部创伤（医源性，外伤性）、胶原性疾病（节段性动脉中膜溶解）、恶性肿瘤等[4]。腹腔假性动脉瘤的症状主要有出血、腹腔血肿、疼痛、胆道出血或血肿压迫引起的黄疸等[5]。根据假性动脉瘤部位不同，破裂出血的发生率为 2%～80%，病情发展迅速，病死率高[6,7]。

本组患者均经历过外科手术，手术创面大，有多支血管离断或结扎病史，术后存在不同程度消化道或胆肠吻合口瘘、胰瘘或胆汁瘘，伴不同程度凝血功能异常。胰酶释放引起局部炎症反应，在这些因素作用下极易造成血管壁腐蚀穿孔或结扎小血管重新开放出血，尤其是胃十二指肠动脉主干及分支、肝动脉分支、脾动脉主干常常受累，导致腹腔出血、消化道出血或胆道出血。本组患者主要与医源性损伤和感染相关。

内脏假性动脉瘤壁薄，易破裂，且破裂危险因素与动脉瘤大小无关[1,8]，小的动脉瘤同样可发生致命大出血，因此发现后无论大小、有无破裂都应该立即处理[9]。

相关研究显示腹腔外科手术后假性动脉瘤发生出血的时间为 12～28 d，平均 19 d[10]。本组病例出血发生在术后 7～14 d，平均 10 d。本组 5 例患者在致命性大出血前有过一次或多次少量出血，但患者血压下降后经止血或输血治疗后生命体征平稳，临床考虑创面渗血，未引起足够重视，而患者血压上升或改变体位后突发出血。7 例血管造影显示假性动脉瘤，无造影剂直接外溢，2 例在造影栓塞过程中发生破裂，说明有一过性大量出血病史，就应该及时行血管造影以明确诊断，尽早治疗。在发生致命大出血、患者生命体征不稳定的情况下，血管高度痉挛，增加了超选择置管及栓塞治疗的难度。

2. 经动脉导管介入栓塞和栓塞材料

腹腔手术后大出血再次行开放手术止血治疗，因患者一般情况差、腹腔黏连严重，从而增加了手术难度，且创伤大、风险高。DSA 下腹腔动脉造影能实时显示假性动脉瘤、载瘤动脉和交通血管，评价血流动力学特点，是诊断的金标准[11]。覆膜支架技术可隔绝动脉瘤而保留载瘤动脉的血流，但多因内脏动脉迂曲而

限制它的使用[12]。经导管动脉栓塞治疗具有微创、安全、快速、可重复治疗的优势，成为公认的首选治疗手段[13]。

血管内栓塞需考虑动脉瘤部位、大小、瘤颈、流速、血管迂曲程度以及远端侧支血管，选用合适的栓塞材料，阻断动脉瘤的血供，最大限度保证正常器官供血。弹簧钢圈加明胶海绵或 PVA 颗粒是常用的栓塞物质[14]，可机械性减缓血流，降低局部动脉灌注压力，促进病变部位形成血栓以达到栓塞治疗的效果，但其依赖于正常的凝血功能形成血栓[15,16]。因为患者经历手术和术后再发出血，尤其是反复出血或大出血，消耗大量凝血因子造成凝血功能紊乱。栓塞后短时间造成血流中断，而没有形成血栓，血管痉挛缓解后，管腔扩张，血压上升，灌注压升高，会再发出血，同时增加了再次治疗的难度。本组 3 例患者经过弹簧钢圈和明胶海绵颗粒组合栓塞后 1 周再发出血，考虑与凝血功能异常、栓塞治疗不彻底等因素有关。

Glubran-2 属于粘附性液体栓塞剂，是一种改良的丙烯酸酯类胶，具有放热低、毒性相对低的优点，且聚合时间适当延长，有利于充分、均匀弥散到靶血管。在使用过程中可根据血流动力学及血管特点，将 Glubran-2 同超液态碘油配置成合适浓度，进而控制胶的聚合时间和弥漫性，结合超液态碘油的可视性，增加了可操作性，进而提高栓塞成功率，降低异位栓塞风险[17]。对于弹簧圈栓塞后复发或再通的假性动脉瘤，虽栓塞路径被钢圈阻塞，但可通过弹簧圈缝隙注射胶，阻断动脉瘤的血供[18,19]。

大部分动脉瘤患者常规栓塞治疗效果良好，成功率达 81.3%～97.3%[20-22]，尤其是对于凝血功能正常的患者。当供血动脉为终末动脉时，单纯弹簧圈或联合明胶海绵栓塞治疗即可取得良好效果。但对于凝血功能明显紊乱的患者，常规栓塞治疗后再发出血的风险相对较大，且再次介入治疗的难度增加，采用 Glubran-2 胶和弹簧钢圈组合可能取得更佳的栓塞效果。因 Glubran-2 胶属于液体栓塞剂，一般不单独使用，尤其是合并交通动脉时，避免末梢栓塞或异位栓塞。

本组 12 例患者均合并凝血功能显著异常，因此我们联合使用 Glubran-2 胶和弹簧钢圈。根据载瘤动脉的血管特点和瘤颈大小，分别采用同轴导管动脉瘤囊袋栓塞法、三明治法和载瘤动脉近端栓塞法（分别为 1 例、5 例、6 例），弹簧圈在血管内形成有效的锚定区，减缓了血流，易于掌握胶的弥散方向，避免注射 Glubran-2 胶引起的异位栓塞[15]，实现了假性动脉瘤和载瘤动脉的完全栓塞，取得了理想的效果，本组栓塞成功率为 100%。

3. 常见的术中和术后并发症

栓塞术中可出现假性动脉瘤破裂、血管夹层，Glubran-2 胶配制比例不合适、注射速度过快可能导致返流、异位栓塞、粘管、堵管等，尤其是异位栓塞可能导致组织缺血坏死、肠坏死等[23]。远期并发症有钢圈移位（选择了直径较小的钢圈）、动脉瘤复发等。

当载瘤动脉供血组织已有侧支循环或可耐受缺血时，可对载瘤动脉主干进行栓塞治疗[24]，但需适当提高 Glubran-2 胶浓度，避免 Glubran-2 胶沿弹簧圈缝隙逃逸，导致远端栓塞或异位栓塞。当载瘤动脉位于重要动脉主干时，Glubran-2 胶栓塞治疗可导致供血动脉阻断，从而造成器官严重缺血或坏死（如肠缺血坏死等），如血管直径相对大且走形较直顺，应首选覆膜支架治疗，隔绝动脉瘤的同时确保供血动脉通畅。当血管破口和瘤腔较小时，可考虑假性动脉瘤腔内 Glubran-2 胶联合弹簧圈栓塞治疗，但因假性动脉瘤缺乏真正的瘤壁，瘤腔或血管破口较大时，填塞物在动脉血流冲击下可能逐渐外溢导致复发[25]。本组 12 例患者中 5 例出现 Glubran - 2 胶的返流，均未发生异位栓塞相关的严重并发症。

综上所述，Glubran-2 胶联合弹簧圈治疗外科手术后内脏假性动脉瘤安全有效，尤其是凝血功能异常和假性动脉瘤栓塞治疗后复发的患者，可能比常规栓塞治疗效果更佳。使用微导管超选择技术，根据血流动力学及血管特点配制合适的 Glubran-2 胶的浓度，掌握注射速度，可提高栓塞成功率，减少异位栓塞的发生风险。

参考文献：

[1] Belli AM, Markose G, Morgan R. The role of interventional radiology in the management of abdominal visceral artery aneurysms [J]. Cardiovasc Intervent Radiol, 2012, 35(2): 234-243.

[2] Carroccio A, Jacobs TS, Faries P, et al. Endovascular treatment of visceral artery aneurysms[J]. Vasc Endovascular Surg, 2007, 41(5): 373-382.

[3] Raffi L, Simonetti L, Cenni P, et al. Use of Glubran 2 acrylic glue in interventional neuroradiology [J]. Neuroradiology, 2007, 49(10): 829-836.

[4] Nosher JL, Chung J, Brevetti LS, et al. Visceral and renal artery aneurysms: a pictorial essay on endovascular therapy[J]. Radiographics, 2014, 26(6): 1687-1704.

[5] Julianov A, Georgiev Y. Hepatic artery aneurysm causing obstructive jaundice[J]. Quant Imaging Med Surg, 2014, 4(4): 294-295.

[6] Lu M, Weiss C, Fishman EK, et al. Review of visceral aneurysms and pseudoaneurysms[J]. J Comput Assist Tomogr, 2015, 39(1): 1-6.

[7] Cordova AC, Sumpio BE. Visceral artery aneurysms and pseudoaneurysms-should they all be managed by endovascular techniques? [J]. Ann Vasc Dis, 2013, 6(4): 687-693.

[8] Jesinger RA, Thoreson AA, Lamba R. Abdominal and pelvic aneurysms and pseudoaneurysms: imaging review with clinical, radio-

logic, and treatment correlation[J]. Radiographics, 2013, 33(3): 71-96.

[9] Loffroy R, Favelier S, Pottecher P, et al. Endovascular management of visceral artery aneurysms: when to watch, when to intervene? [J]. World J Radiol, 2015, 7(7): 143-148.

[10] Otah E, Cushin BJ, Rozenblit GN, et al. Visceral artery pseudoaneurysms following pancreatoduodenectomy [J]. Arch Surg, 2002, 137(1): 55-59.

[11] Saad NE, Saad WE, Davies MG, et al. Pseudoaneurysms and the role of minimally invasive techniques in their management[J]. Radiographics, 2005, 25(Suppl): S173-189.

[12] Venturini M, Marra P, Colombo M, et al. Endovascular treatment of visceral artery aneurysms and pseudoaneurysms in 100 patients: covered stenting vs transcatheter embolization[J]. J Endovasc Ther, 2017, 24(5): 709-717.

[13] Keeling AN, Mcgrath FP, Lee MJ. Interventional radiology in the diagnosis, management, and follow-up of pseudoaneurysms[J]. Cardiovasc Intervent Radiol, 2009, 32(1): 2-18.

[14] Okazaki M, Higashihara H, Ono H, et al. Embolotherapy of massive duodenal hemorrhage[J]. Gastrointest Radiol, 1992, 17(4): 319-323.

[15] Leyon JJ, Littlehales T, Rangarajan B, et al. Endovascular embolization: review of currently available embolization agents[J]. Curr Probl Diagn Radiol, 2014, 43(1): 35-53.

[16] Vaidya S, Tozer KR, Chen J. An overview of embolic agents[J]. Semin Intervent Radiol, 2008, 25(3): 204-215.

[17] 刘涛，姜在波，李征然，等. 外周介入治疗中应用 NBCA/Glubran-2 胶的临床经验[J]. 当代医学，2010，16(29)：536-541.

[18] Song HH, Won YD, Kim YJ. Transcatheter N-butyl cyanoacrylate embolization of pseudoaneurysms[J]. J Vasc Interv Radiol, 2010, 21(10): 1508-1511.

[19] Madhusudhan KS, Gamanagatti S, Garg P, et al. Endovascular embolization of visceral artery pseudoaneurysms using modified injection technique with N-Butyl cyanoacrylate glue[J]. J Vasc Interv Radiol, 2015, 26(11): 1718-1725.

[20] 陈鹏飞，段旭华，任建庄，等. 内脏假性动脉瘤的血管内栓塞治疗 42 例[J]. 世界华人消化杂志，2015，23(23)：3797-3803.

[21] 方勇，高晓东，束平，等. 介入栓塞术治疗腹部手术后继发内脏假性动脉瘤 16 例[J]. 中华胃肠外科杂志，2016，19(7)：816-818.

[22] 肖景坤，吕维富，张正峰，等. 血管内栓塞术治疗 37 例假性动脉瘤[J]. 介入放射学杂志，2013，22(1)：60-63.

[23] Yap FY, Omene BO, Patel MN, et al. Transcatheterembolotherapy for gastrointestinal bleeding: a single center review of safety, efficacy, and clinical outcomes[J]. Dig Dis Sci, 2013, 58(7): 1976-1984.

[24] 杨敏玲，谢春明，庞宁东，等. 经导管选择性动脉栓塞治疗创伤性假性动脉瘤[J]. 中国介入影像与治疗学，2010，7(4)：382-385.

[25] 李彦豪. 实用临床介入诊疗学图解(第三版)[M]. 北京：科学出版社，2012：671.

(收稿日期：2017-12-25 修回日期：2018-04-17)

下期要目

RSNA2018 聚焦
微囊型脑膜瘤的 MRI 表现及病理基础
AIDS 合并马尔尼菲青霉菌感染的胸部 CT 表现
阑尾低级别黏液性肿瘤的 CT 表现
2 型糖尿病跟腱厚度的初步研究
前置胎盘并胎盘植入的 MRI 诊断价值
多模态 DWI 在急性胰腺炎严重程度分级中的价值
晚发性抑郁患者随访一年的认知功能变化及静息态 fMRI 研究
MR 扩散峰度成像评价急性胰腺炎及其严重程度分级的价值
基于 EMPIRE 算法的数字乳腺断层合成 X 线成像结合重建二维及三维图像对乳腺良恶性病灶的鉴别诊断价值
MRI 评价正常胎肺体积和胎肺肝信号强度比值与孕周的关系