·腹部影像学·

阴道斜隔综合征的 MRI 诊断

杜晓峰，王士甲

【摘要】 **目的**：探讨 MRI 对阴道斜隔综合征中的诊断价值。**方法**：对 39 例阴道斜隔综合征患者的 MRI 图像进行回顾性分析，以手术术中所见为确诊标准。**结果**：39 例阴道斜隔综合征中，Ⅰ型 9 例，Ⅱ型 24 例，Ⅲ型 6 例。斜隔发生于右侧者 26 例，发生于左侧者 13 例。同时伴有的子宫畸形为：双子宫畸形 26 例，双角子宫 6 例，完全纵隔子宫 7 例。36 例伴斜隔同侧肾脏缺如。盆腔内其他病变：盆腔积液 34 例；内膜样囊肿 4 例；一侧输卵管积血或积液 7 例。本组 MRI 诊断Ⅰ型 或Ⅱ型共 33 例，其中发现斜隔上小孔从而确诊为 II 型的为 2 例，Ⅲ型 6 例，全部诊断准确。**结论**：MRI 可以准确诊断阴道斜隔综合征，对该病诊断有重要的应用价值。

【关键词】 阴道斜隔综合征；磁共振成像；诊断

【中图分类号】R445.2；R711.1 【文献标识码】A 【文章编号】1000-0313(2018)11-1178-04

DOI：10.13609/j.cnki.1000-0313.2018.11.013 开放科学(资源服务)标识码(OSID)：

MRI diagnosis of oblique vaginal septum syndrome DU Xiao-feng, WANG Shi-jia. Department of Radiology, Shanghai Jinshan TCM-Integrated Hospital, Shanghai 201501, China

【Abstract】 **Objective**: To evaluate the value of MRI in the diagnosis of oblique vaginal septum syndrome. Methods: The MR images of 39 patients with oblique vaginal septum syndrome confirmed by surgery were retrospectively analyzed. The surgical findings were taken as the final diagnosis standard. Results: Of the 39 patients with oblique vaginal septum syndrome, there were Type I (33 patients), Type II (24 patients) and Type III (6 patients). The malformation was occurred at right side in 26 patients and left in 13 patients. The associated uterus abnormalities were double uterus (26 patients), bicornuate uterus (6 patients) and complete septate uterus (7 patients). 36 patients showed ipsilateral renal agenesis. The other accompanied pelvic abnormalities were fluid accumulation in pelvis (34 patients), endometrioid cyst (4 patients), unilateral sactosalpinx / hemosalpinx (7 patients). The MRI diagnosis was accurate in all of the patients, including Type I / Type II (33 patients) and Type III (6 patients); detection of small hole on the oblique vaginal septum was found on MRI in 2 patients and were accurately diagnosed as Type II. Conclusion: Oblique vaginal septum syndrome could be accurately diagnosed on MRI, with important clinical application value.

【Key words】 Oblique vaginal septum syndrome; Magnetic resonance imaging; Diagnosis

先天性阴道斜隔综合征是一类罕见的苗勒氏管发育异常，占苗勒氏管畸形的 0.16%～10%[1]。阴道斜隔起源于两宫颈之间，斜行附着于一侧阴道壁，阻挡了该侧通路，导致下端成为盲端，进而导致一系列症状，如腹胀、盆腔痛、痛经及排尿困难等，常同时合并双子宫、纵隔子宫、双宫颈，可伴有泌尿系统发育异常，由于症状无特异性，且发病率较低，临床认识不足，通常延误诊断。MRI 具有良好的软组织分辨力及任意平面成像的特点，目前已普遍应用于盆腔各种疾病的检查，但目前国内外报道 MRI 诊断此种畸形的文献较少，且病例数均较少。本文通过对本院近及年 MRI 诊断的 39 例阴道斜隔进行分析，探讨 MRI 在阴道斜隔术前诊断中的应用价值。

材料与方法

1. 临床资料

搜集本院 2011 年 2 月－2017 年 7 月的 39 例阴道斜隔综合征患者，年龄 12～45 岁，其中 12～20 岁 21 例，21～30 岁 12 例，30 岁以上 6 例。已婚 12 例，

作者单位：201501 上海，上海市金山区中西医结合医院放射科(杜晓峰)；200011 上海，复旦大学附属妇产科医院放射科(王士甲)

作者简介：杜晓峰(1966－)，男，辽宁营口人，副主任医师，主要从事医学影像诊断工作。

通讯作者：王士甲，E-mail：wsjcookie@qq.com

基金项目：上海市金山区卫计委基金资助项目(JSKJ-KTMS 2014-12)

未婚 27 例。临床症状：经期腹痛者 31 例，腹痛程度轻重不一，月经淋漓不尽者 22 例，经期排便困难者 6 例，阴道流液者 8 例，其中年龄最大 1 例患者因阴道流黄色脓样液体伴恶臭来院就诊。

2. 检查方法

所有患者采用 Siemens Avanto 1.5T 超导型磁共振扫描仪，体部阵列线圈，磁共振检查序列包括：常规序列：横轴面 FLASH-T_1WI（TR 761 ms，TE 10 ms，矩阵 256×256），矢状面、横轴面及冠状面 TSE-T_2WI（TR 3500 ms，TE 97 ms，矩阵 384×384），层厚 4 mm。3D-SPACE 薄层序列（TR 2000 ms，TE 126 ms，矩阵 256×256），层厚 1 mm。MRU：TR 1700 ms，TE 108 ms，矩阵 256×256，层厚 5 mm。检查前患者适度充盈膀胱。

3. 研究方法

对每例 MRI 诊断的阴道斜隔患者，术前由放射科医生及妇产科医生共同仔细阅片，首先确定阴道斜隔的分型，临床上分为三型：Ⅰ型，无孔斜隔，一侧阴道完全闭锁，隔后的子宫与对侧子宫完全隔离；Ⅱ型，有孔斜隔，一侧阴道不完全闭锁，隔上有一小孔，隔后子宫亦与对侧子宫隔绝，经血可通过小孔滴出，但引流不畅；Ⅲ型，无孔斜隔合并子宫颈瘘管，一侧阴道完全闭锁，在两侧宫颈之间有小交通，斜隔侧子宫经血可通过另一侧排出，引流亦不通畅[2]。由于Ⅰ型及Ⅱ型的差别仅为阴道斜隔上有无小孔，而患者正常侧阴道通常状态下为合闭状态，因此 MR 对于此小孔的观察较为困难，主要依靠术前妇科检查及术中探查发现，故本研究将Ⅰ型与Ⅱ型患者统计在一起。与此同时分析患者合并的子宫畸形的类型，盆腔有无其他病变（如输卵管积血、卵巢内膜样囊肿、盆腔内膜异位灶及泌尿系统发育异常等），然后共同制定手术计划，最后根据术中所见，回顾性对照分析其 MRI 表现。

结　果

1. 临床表现与分型

39 例阴道斜隔患者中，Ⅰ型 9 例，Ⅱ型 24 例，Ⅲ型 6 例。主要临床症状表现为经期腹痛 31 例（79.5%，Ⅰ型 9 例、Ⅱ型 22 例），月经淋漓不净 22 例（56.4%，Ⅰ型 3 例、Ⅱ型 14 例、Ⅲ型 5 例），阴道流液或流脓 8 例（20.5%，Ⅱ型 6 例，Ⅲ型 2 例），经期排便困难 6 例（15.4%，Ⅰ型 6 例），无明显症状因不孕就诊 2 例（5.1%，Ⅱ型 1 例，Ⅲ型 1 例）。其中，Ⅰ型及Ⅱ型首发症状最常见为经期腹痛（31/33 例，93.9%），Ⅲ型最多见症状为月经淋漓不净（5/6 例，83.3%）。

2. 阴道斜隔综合征的 MRI 表现

本研究诊断的 39 例阴道斜隔综合征患者中，斜隔发生于右侧者 26 例，发生于左侧者 13 例，右侧斜隔与左侧斜隔发生率比例约为 2:1。39 例阴道斜隔患者中，MRI 均可见斜隔侧宫颈下方阴道上段不同程度积血（图 1a～c），T_1WI 呈高信号，T_2WI 呈高信号。Ⅰ型为无孔斜隔，经血潴留严重，MRI 表现为隔后腔膨隆饱满，其内充满积血；Ⅱ型和Ⅲ型由于其经血可以排出

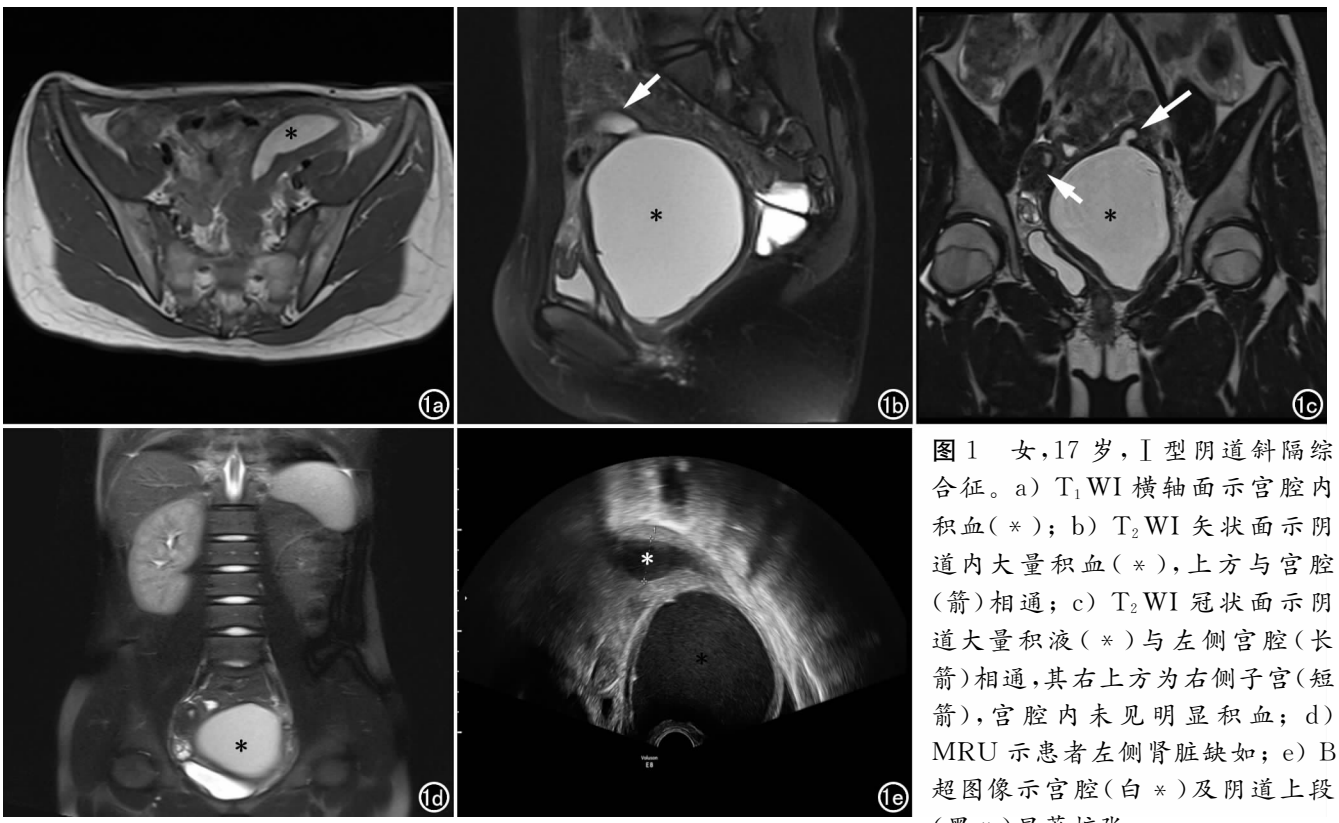

图 1　女，17 岁，Ⅰ型阴道斜隔综合征。a）T_1WI 横轴面示宫腔内积血（*）；b）T_2WI 矢状面示阴道内大量积血（*），上方与宫腔（箭）相通；c）T_2WI 冠状面示阴道大量积液（*）与左侧宫腔（长箭）相通，其右上方为右侧子宫（短箭），宫腔内未见明显积血；d）MRU 示患者左侧肾脏缺如；e）B 超图像示宫腔（白 *）及阴道上段（黑 *）显著扩张。

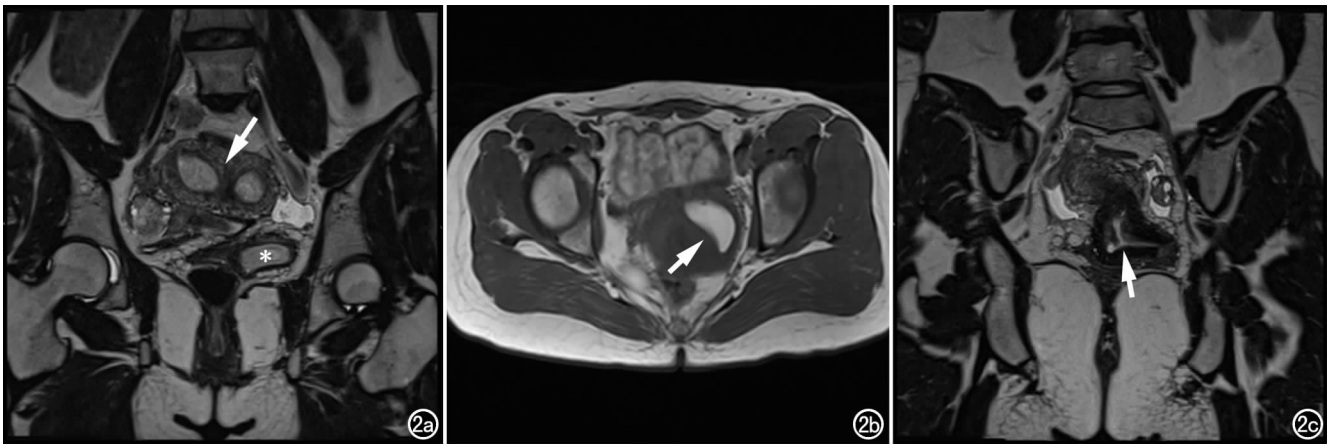

图 2 女，21 岁，III 型阴道斜隔综合征。a) T_2WI 冠状面示左侧阴道上段积血(*)，同时伴有纵隔子宫(箭)；b) T_1WI 横轴面示阴道上段高信号积血(箭)；c) 3D 重建图像示两侧宫颈管有小孔交通(箭)。

体外，隔后腔积血较Ⅰ型少。39 例同时伴有的子宫畸形为：双子宫畸形 26 例(全部为Ⅰ型或Ⅱ型)，双角子宫 6 例(Ⅰ型或Ⅱ型 4 例，Ⅲ型 2 例)，完全纵隔子宫 7 例(Ⅰ型或Ⅱ型 3 例，Ⅲ型 4 例)。36 例伴斜隔同侧肾脏缺如(图 1d)。盆腔内其他病变以盆腔积液最多，为 34 例(87.2%，Ⅰ型或Ⅱ型 31 例，Ⅲ型 3 例)；内膜样囊肿 4 例(Ⅰ型或Ⅱ型 3 例，Ⅲ型 1 例)；一侧输卵管积血或积液 7 例(全部为Ⅰ型或Ⅱ型)。本组 MRI 诊断Ⅰ型或Ⅱ型共 33 例，其中发现斜隔上小孔从而确诊为Ⅱ型的为 2 例；Ⅲ型 6 例；全部诊断准确(图 2)。

讨 论

1. 阴道斜隔综合征概述

阴道斜隔综合征，为一种罕见的泌尿生殖道畸形，常由于胚胎时苗勒氏管及中肾管发育异常导致，但其具体胚胎发育机制国际上尚存在争议[3]。其临床症状可表现为腹胀、盆腔痛、痛经、月经淋漓不尽、排尿困难等。该病容易延误诊断，可能是由于发病率较低，放射科医生、妇科医生和儿科医生对此病认识不足所致。此外，对与Ⅱ型与Ⅲ型患者，由于月经能按时来潮，且阴道积血比较缓慢，表现出的症状无特异性，也是造成延误诊断的原因之一[4-5]。如无法及时诊断，导致患者无法得到及时的治疗，可产生许多并发症，如由于慢性出血导致的子宫内膜异位症、盆腔粘连、不孕、及感染等[1]。

2. 阴道斜隔综合征的主要检查方法

以往对该病的影像学诊断主要依靠超声。超声对诊断苗勒氏管畸形非常有帮助，尽管超声不能鉴别苗勒氏管畸形的确切类型，但可发现低回声的阴道积血，有助于提示阴道斜隔的可能；在通过之前的检查(体格检查、超声、子宫输卵管造影术)不能明确诊断畸形时，MRI 作为一种非侵入性检查方法，可用来观察盆腔情况，能够提供关于子宫形态、畸形结构之间的孔道连续性及积液性质的详细信息[6]。MRI 可以多方位成像，不仅能显示斜隔及阴道内积血情况，对宫腔积血、输卵管积血、盆腔内膜异位灶都能清晰显示，亦能同时显示伴有的子宫畸形的类型和泌尿系统发育异常。Deven 等[7]的研究中提到，超声和 MRI 是阴道斜隔综合征诊断和制定手术计划的主要检查手段。尽管超声可以用来诊断此病，但 MRI 能更精确显示子宫畸形、阴道阻塞情况及同侧肾脏发育异常(图 1e)。CT 亦可在一定程度上诊断此病，但对于子宫结构的显示，MRI 明显优于 CT，MRI 对水样液体较敏感，因此能清楚显示隔后腔与积液子宫颈的关系，影像学表现较具特征性[8]。此外，MRI 能通过其多方位成像更清晰显示解剖关系并具有更广阔视野，能判断阴道的梗阻情况、子宫是否存在功能性内膜、以及宫颈结构是否正常这对手术计划的制定非常重要[9]。超声以其经济、方便的优势具有不可替代的作用，可作为初步筛查手段，当超声提示有子宫、阴道畸形，或肾脏发育异常时，建议进一步行 MRI 检查。

3. 阴道斜隔综合征的 MRI 诊断

在 MRI 表现可多样，不同发育异常造成解剖结构的复杂性，其 MRI 表现及临床表现跟相关的解剖异常有密切关系。而手术的成功与否很大程度上取决于术前对精细解剖结构的认知。MRI 可任意平面成像，组织分辨力高，Yoo 等[10]认为平行于宫体长轴的 3D 薄层 T_2WI 序列在此病的诊断中尤为重要，能清晰显示阴道、宫颈、宫腔的结构及复杂的解剖关系，有利于阴道斜隔综合征的诊断及为后续治疗提供指导。本文采用的 3D-SPACE 薄层序列，39 例患者的 MRI 图像均能显示详细的解剖异常。

①阴道上端积血及阴道内可见斜隔终止于一侧阴道壁。此病最显著的 MRI 表现为一侧阴道上端不同

程度积血，Ⅰ型为无孔斜隔，因其经血不能流出，积血较明显，MRI 一般能比较容易发现，同时还可伴有同侧宫腔及输卵管的积血及盆腔内不同位置的内膜异位灶，而对侧通畅的阴道可有少许积血、积液或无异常。Ⅱ型为有孔斜隔，由于经血能够有通路流出，虽然不够顺畅，但往往积血并不严重，甚至部分患者看不到明显的积血，容易漏诊，因此明显的宫腔积血、输卵管积血或盆腔积液等，可以作为二者鉴别的一个间接征象。而对于斜隔上有无小孔，本文中只有 2 例能确切观察到，而术后证实的 II 型病例为 24 例，可见，磁共振在Ⅰ型及Ⅱ型阴道斜隔的鉴别上并无优势，分析原因，其一为斜隔上的小孔并非为一直开放状态，其二为磁共振本身空间分辨率不足，常规层厚 4 mm 很容易漏诊小孔，对此我院对此类患者均加扫层厚为 1 mm 的 3D-SPACE 序列，但亦未能发现所有的斜隔小孔。Ⅲ型为有宫颈瘘管的阴道斜隔，斜隔侧经血可通过瘘管由另一侧宫腔流出，MRI 表现为一侧阴道上端积血的同时还能清晰显示两侧的宫腔之间的交通小孔，因此对此型诊断均准确。

②合并各种子宫畸形。其中双子宫最常见，MRI 表现为双宫体、双宫颈，宫颈内分隔向下延续为阴道斜隔，占本文病例中的 67%(26/39)。双角子宫可见子宫两个宫角分离较远，宫底部浆膜层凹陷，下段融合，融合段可有或无纵隔，双宫颈或双宫颈管。纵隔子宫表现为子宫外形正常，宫腔内可见纵隔影。对合并双角子宫及纵隔子宫的患者，手术切除阴道斜隔的同时还需要对宫腔进行手术，尽最大可能恢复宫腔形态，因此对子宫的外形，宫腔内纵隔长度、宫底肌层厚度术前都需要有详尽的了解，这正是磁共振不可替代的优势。

③合并泌尿系统发育异常。Riccardo 等[4]在文献中提及的比率为 43%，本研究中以同侧肾脏缺如最常见，约占 92%(36/39)，其中一例可见同侧的盲端输尿管。2 例伴斜隔同侧肾旋转不良，1 例为对侧盆腔异位肾。1 例患者未见合并的泌尿系统发育异常。

④合并的其他盆腔病变。多由于经血引流不畅或完全无法排出导致，MRI 可观察到盆腔积液的量，有无包裹性积液，有无输卵管积血或积液等，均有助于了解患者盆腔整体情况及术前的手术计划制定。

随着 MRI 的应用越来越普遍，费用亦愈来愈低，且阴道斜隔综合征无需增强扫描，因此扫描时间较短，MRI 可多方位成像，3D 序列层厚可达 1 mm，可任意角度成像，对软组织具有较好的分辨率，能够观察精细解剖结构及盆腔其他病变，对于阴道斜隔综合征的早期明确诊断和手术计划制定有重要意义，在此病的治疗中起到不可替代的作用，值得临床重视。

参考文献：

[1] Adair L 2nd, Georgiades M, Osborne R, et al. Uterus didelphys with unilateral distal vaginal agenesis and ipsilateral renal agenesis: common presentation of an unusual variation[J]. J Radiol Case Rep, 2011(5): 1-8.

[2] 丰有吉，沈铿. 妇产科[M]. 北京：人民卫生出版社，2006：369-370.

[3] Candiani GB, Fedele L, Candiani M. Double uterus, blind hemivagina and ipsilateral renal agenesis: 36 cases and long-term follow-up[J]. Obstet Gynecol, 1997, 90(1): 26-32.

[4] Del Vescovo R, Battisti S, Di Paola V, et al. Herlyn-Werner-Wunderlich syndrome: MRI findings, radiological guide (two cases and literature review), and differential diagnosis[J]. BMC Med Imaging, 2012, 12: 4.

[5] Zurawin RK, Dietrich JE, Heard MJ, et al. Didelphic uterus and obstructed hemivagina with renal agenesis: case report and review of the literature[J]. J Pediatr Adolesc Gynecol, 2004, 17: 137-141.

[6] Rana R, Pasrija S, Puri M. Herlyn-Werner-Wunderlich syndrome with pregnancy: a rare presentation[J]. Congenit Anom, 2008, 48(3): 142-143.

[7] Cox D, Ching BH. Herlyn-Werner-Wunderlich syndrome: a rare presentation with pyocolpos[J]. J Radiol Case Rep, 2012, 6(3): 9-15.

[8] 林云，黄水和. 阴道斜隔综合征影像学诊断[J]. 放射学实践，2013，28(5)：555-558.

[9] Minto CL, Hollings N, Hall-Craggs M, et al. Magnetic resonance imaging in the assessment of complex mullerian anomalies[J]. BJOG, 2011, 108(8): 791-797.

[10] Yoo RE, Cho JY, Kim SY, et al. A systematic approach to the magnetic resonance imaging-based differential diagnosis of congenital mullerian duct anomalies and their mimics[J]. Abdom Imaging, 2015, 40(1): 192-206.

（收稿日期：2017-10-19 修回日期：2018-5-15）