·专稿·

肝脏影像报告及数据系统(LI-RADS)的更新——2018 版解读

邹显伦，海玉成，沈亚琪，胡道予

【摘要】 肝脏影像报告及数据系统(LI-RADS)是由美国放射学院(ACR)发布，旨在规范肝脏影像术语、图像采集、征象解释、报告及数据收集的综合系统。ACR 在 2018 年发布了新版 2018 版 CT/MRI LI-RADS(LI-RADS v2018)。本文将对 LI-RADS v2018 的更新内容进行介绍和解读。

【关键词】 肝脏影像报告及数据系统；解读；肝脏肿瘤

【中图分类号】R574；R445.2 【文献标识码】A 【文章编号】1000-0313(2018)11-1114-04

DOI：10.13609/j.cnki.1000-0313.2018.11.001 开放科学(资源服务)标识码(OSID)：

肝细胞肝癌(hepatocellular carcinoma，HCC)是最常见的肝脏原发恶性肿瘤，在肿瘤性致死原因中排列世界第二[1]。为规范肝脏影像术语、图像采集、征象解释、报告及数据收集，便于影像医师之间、影像医师与临床医师之间以及不同医疗中心之间沟通，美国放射学院(ACR)于 2011 年首次发布肝脏影像报告及数据系统(LI-RADS)。根据新证据的出现及实践反馈，ACR 于 2013 年、2014 年及 2017 年对 LI-RADS 进行了更新。2018 年，美国肝病研究组织(AASLD)将 LI-RADS 集成到其 2018 版 HCC 临床实践指南中，这体现了 LI-RADS 及放射医师在 HCC 诊断中的重要作用[2]。HCC 的诊断可在不活检的情况下，通过影像方法建立诊断思路，进而指导治疗。动态增强 CT 或 MRI 检查是 AASLD 推荐无创诊断 HCC 的方法[2]。为进一步规范统一 HCC 诊断标准，与 AASLD 相一致，ACR 对 2017 版 CT/MRI LI-RADS(LI-RADS v2017)进行了部分修改及更新，发布了 2018 版 CT/MRI LI-RADS(LI-RADS v2018)[3]。

LI-RADS v2018 概述

LI-RADS v2018 距前一版本(LI-RADS v2017)时间间隔短，在内容上未做很大修改及更新(图 1)。LI-RADS v2018 在 LI-RADS 适用人群、LI-RADS 分类、诊断流程、扫描技术要求等方面与 LI-RADS v2017 一致，而主要对阈值增长的定义以及 LR-5 的诊断标准进行了修改及更新[3-4]。LI-RADS 的适用人群为 HCC 高危人群，包括肝硬化患者、慢性乙型病毒性肝炎患者和目前或曾诊断为 HCC 的患者。在 LI-RADS v2018 中，未经治疗且未经病理证实的异常发现分为以下几类：LR-NC(因图像质量不佳或不完整而不能分类)、LR-1(肯定为良性)、LR-2(可能为良性)、LR-3(中度可能为恶性)、LR-4(可能为 HCC)、LR-5(肯定为 HCC)、LR-M(可能或肯定为恶性，但 HCC 影像特征不典型)及 LR-TIV(肯定为静脉内肿瘤)。一项 Meta 分析显示，LR-1 为 HCC 的可能性为 0%，LR-2 为 13%，LR-3 为 38%，LR-4 为 74%，LR-5 为 94%。93% 的 LR-M 为恶性，其中为 HCC 的可能性为 36%[5]。

LI-RADS v2018 修改及更新部分

1. 修改并简化阈值增长的定义

LI-RADS v2018 关于阈值增长的定义为：6 个月内病灶大小增长≥50%，这定义与 AASLD 及器官获取与移植网络(OPTN)关于阈值增长的定义相一致[1]。在 LI-RADS v2017 中，下列两种情况符合阈值增长：①两年内新发的≥10 mm 的异常发现；②6 个月以上异常发现的大小增长≥100%。而在 LI-RADS v2018 中，以上两种情况都不再满足阈值增长标准，而归为亚阈值增长，亚阈值增长是支持恶性的次要征象。阈值增长定义的修改，使一些肝脏异常发现的 LI-RADS 分类发生变化(图 2)。

2. 修改并简化 LR-5 的诊断标准

ACR 修改了 LR-5 的诊断标准，以与 AASLD 相一致(图 1)。在 LI-RADS v2017 中，直径为 10～19 mm，具有非环形强化的异常发现：①若具有非周边廓清征象，且前次超声筛查中可见，则可归类为 LR-5us；②若 6 个月内病灶大小增长≥50%，则归为 LR-5g；③若只具备强化包膜征象，则归类为 LR-4。LI-RADS v2018 删除了 LR-5us 及 LR-5g 类别，修改并简化 LR-5 的诊断标准。直径为 10～19 mm，具有非环形强化的异常发现：①若只具备强化包膜征象，则归类为 LR-

作者单位：430030 武汉，华中科技大学同济医学院附属同济医院放射科

作者简介：邹显伦(1991－)，男，江西赣州人，住院医师，主要从事腹部影像学研究工作。

通讯作者：沈亚琪，E-mail：yqshen@hust.edu.cn

基金项目：国家自然科学基金资助项目(81571642，81701657)；中央高校基本科研业务费专项资金资助项目(2017KFYXJJ126)

图 1　2018 版 CT/MRI LI-RADS 诊断思路图。

4；②若至少具有非周边廓清或阈值增长中的一个征象，则归类为 LR-5(图 1、2)。

LI-RADS 是根据主要征象出现的个数进行 LI-RADS 分类的。“强化包膜”、“非周边廓清”以及“阈值增长”均为判断 HCC 的主要征象，但对于直径为 10～19 mm，具有非环形强化的异常发现，三种主要征象的作用不同：出现强化包膜一种主要征象时，不能归类为 LR-5，应归类为 LR-4；而出现“非周边廓清”或“阈值增长”中的一种主要征象时，应归类为 LR-5。这种差异的出现可能与主要征象的识别率有关。研究表明，

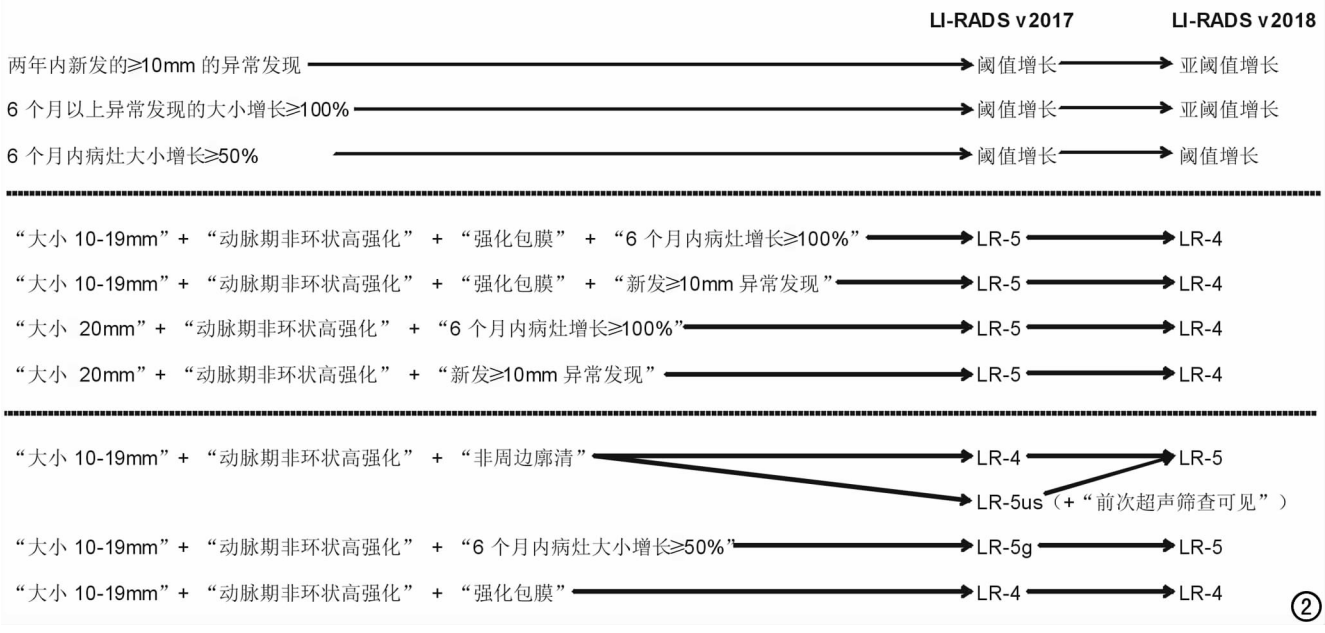

图 2　2018 版 CT/MRI LI-RADS 主要修改更新部分。

不同观察者对动脉期非环状高强化和非周边廓清的诊断一致性为中等至良好，而对包膜的诊断一致性一般至中等[6-7]。进一步明确包膜在 HCC 诊断中的作用，以及提高包膜的诊断一致性，是未来 LI-RADS 版本需要解决的问题。

3. 其他修改更新

除以上两点主要的修改更新内容外，LI-RADS v2018 在肝脏异常发现的处理以及 LR-M 的报告要求等方面进行了修改更新。

肝脏异常发现的处理与其 LI-RADS 分类密切相关。基于异常发现的分类，LI-RADS 给出了推荐的影像检查和间隔时间。不同 LI-RADS 分类的处理方法在 LI-RADS v2017 中是以表格形式列出的，LI-RADS v2018 将表格形式改为纵向流程图形式（图 3），结构清晰，思路明确，方便诊断医生使用，这种流程图形式的处理方法与 AASLD 2018 版 HCC 临床实践指南是一致的[2]。

LR-M 是指可能或肯定为恶性，但 HCC 影像特征不典型的肝脏异常发现。LI-RADS v2018 在 LR-M 的诊断标准方面与 LI-RADS v2017 一致，而在 LR-M 的报告要求上进行了更新。在 LR-M 中，最常见的是肝内胆管细胞癌（iCCA）。在治疗方案及预后上却截然不同。肝移植是 HCC 的一种有效治疗方式，而对于 iCCA 患者，肝移植的效果存在争议。因此，准确区分 iCCA 与 HCC 对治疗决策的选择及患者预后非常重要。在 LI-RADS v2018 中，若异常发现的分类为 LR-M，影像医师应尽可能报告 LR-M 的可能病理：iCCA、混合性肝细胞-胆管细胞癌（cHCC-CCA）、HCC、不确定等。此外，LI-RADS v2018 也提及了肿瘤标志物甲胎蛋白（AFP）与糖链抗原 19-9（CA19-9）在鉴别 iCCA 与 HCC 中的价值。AFP 明显升高（≥200 ng/mL），则 HCC 的可能性很大；AFP 中度升高（≥100 ng/mL），则中度至高度可能为 HCC。CA19-9 明显升高（≥200 U/mL），则 iCCA 的可能性很大；CA19-9 中度升高（≥100 U/mL），则中度至高度可能为 iCCA。不同研究者对 LR-M 进行了研究，研究结果不尽相

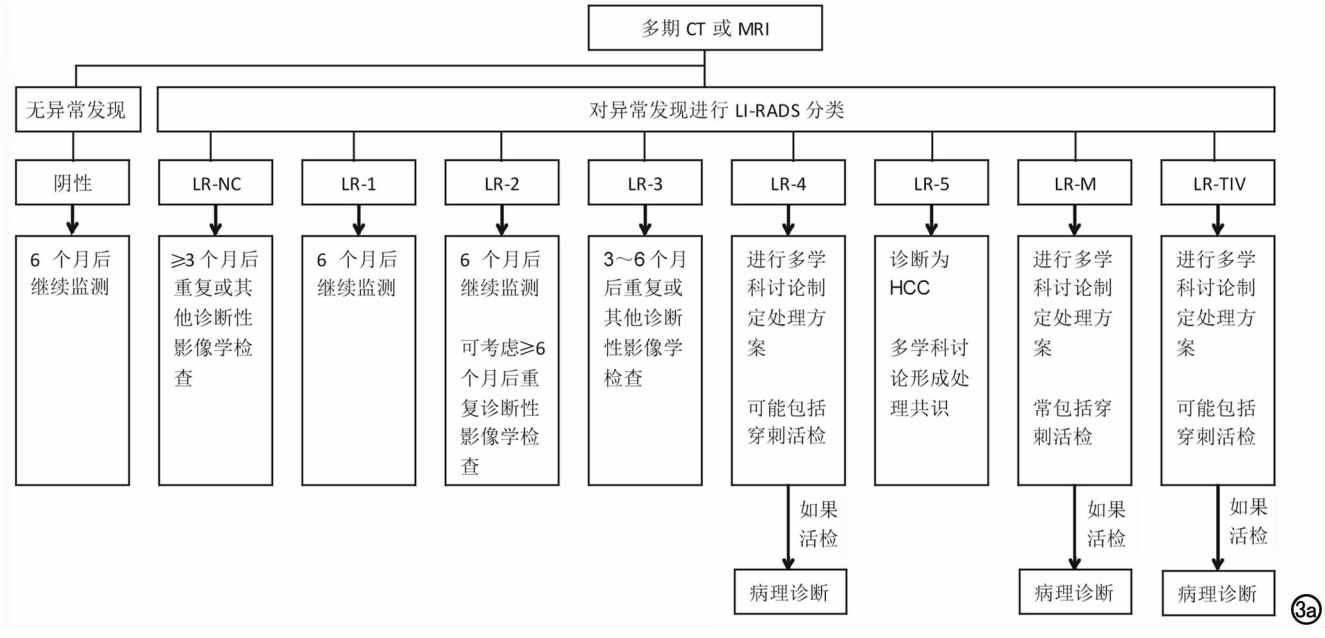

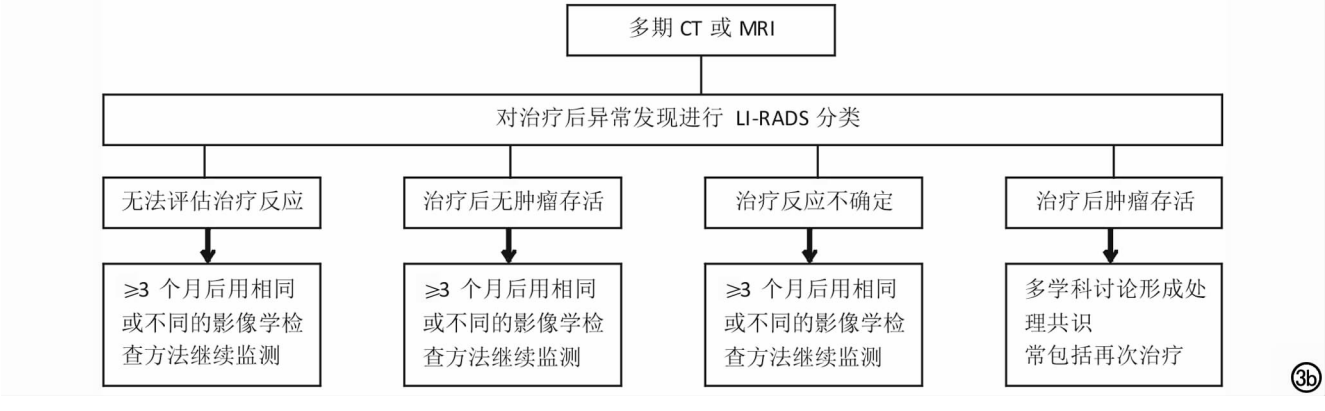

图 3 a）未经治疗异常发现的处理；b）治疗后异常发现的处理。

同[8-11]。一项 Meta 分析显示，36% 的 LR-M 为 HCC[5]。LI-RADS 需要不断更新完善，以准确区分 HCC 与 HCC 以外的肝脏恶性肿瘤（如 iCCA、cHCC-CCA）。

总结及展望

ACR 通过修改及更新 LI-RADS v2017，使 LI-RADS v2018 与 AASLD 2018 版 HCC 临床实践指南相一致。虽然新版 LI-RADS 修改及更新的部分不多，但对于某些异常发现，应用 LI-RADS v2017 与 LI-RADS v2018 进行分类时，其结果将不同[12]。因此，影像医师必须充分了解 LI-RADS v2018 修改及更新内容，应用最新版 LI-RADS 对肝脏异常发现进行分类，规范影像报告，以便于影像医师之间、影像医师与临床医师之间，以及不同医疗中心之间沟通。LI-RADS v2018 也存在一些不足，如对治疗后肝脏病灶的评估以及 LR-M 的诊断标准没有细化完善，次要征象的作用需要进一步探讨，“包膜”征象的观察一致性及其在 HCC 诊断中的作用有待进一步研究[13-14]。LI-RADS 是一个随着知识积累以及实践反馈而不断扩充和完善的动态文件，因此，需要对 HCC 的影像诊断进行不断研究探索，对 2018 版 CT/MRI LI-RADS 进行不断临床实践，以不断完善 LI-RADS，更好地满足临床、教育和研究需求。

参考文献：

[1] Heimbach JK, Kulik LM, Finn RS, et al. AASLD guidelines for the treatment of hepatocellular carcinoma[J]. Hepatology, 2018, 67(1): 358-380.

[2] Marrero JA, Kulik LM, Sirlin CB, et al. Diagnosis, staging, and management of hepatocellular carcinoma: 2018 practice guidance by the american association for the study of liver diseases[J]. Hepatology, 2018, 68(2): 723-750.

[3] American College of Radiology. CT/MR Liver Imaging Reporting and Data System version 2018[EB/OL]. https://www.acr.org/Clinical-Resources/Reporting-and-Data-Systems/LI-RADS/CT-MRI-LI-RADS-v2018.

[4] American College of Radiology. CT/MR Liver Imaging Reporting and Data System version 2017[EB/OL]. https://www.acr.org/Clinical-Resources/Reporting-and-Data-Systems/LI-RADS/CT-MRI-LI-RADS-v2017.

[5] van der Pol CB, Bashir MR, Sirlin CB, et al. What is the percentage of hepatocellular carcinoma and overall malignancy within each LI-RADS category? A systematic review[R/OL]. ILCA 2018: 12th annual conference of the international liver cancer association.

[6] Zhang YD, Zhu FP, Xu X, et al. Classifying CT/MR findings in patients with suspicion of hepatocellular carcinoma: comparison of liver imaging reporting and data system and criteria-free Likert scale reporting models[J]. J Magn Reson Imaging, 2016, 43(2): 373-383.

[7] Barth BK, Donati OF, Fischer MA, et al. Reliability, validity, and reader acceptance of LI-RADS-an in-depth analysis[J]. Acad Radiol, 2016, 23(9): 1145-1153.

[8] Joo I, Lee JM, Lee SM, et al. Diagnostic accuracy of liver imaging reporting and data system (LI-RADS) v2014 for intrahepatic mass-forming cholangiocarcinomas in patients with chronic liver disease on gadoxetic acid-enhanced MRI[J]. J Magn Reson Imaging, 2016, 44(5): 1330-1338.

[9] Kim YY, An C, Kim S, et al. Diagnostic accuracy of prospective application of the Liver Imaging Reporting and Data System (LI-RADS) in gadoxetate-enhanced MRI[J]. Eur Radiol, 2018, 28(5): 2038-2046.

[10] Horvat N, Nikolovski I, Long N, et al. Imaging features of hepatocellular carcinoma compared to intrahepatic cholangiocarcinoma and combined tumor on MRI using liver imaging and data system (LI-RADS) version 2014[J]. Abdom Radiol (NY), 2018, 43(1): 169-178.

[11] Fraum TJ, Tsai R, Rohe E, et al. Differentiation of hepatocellular carcinoma from other hepatic malignancies in patients at risk: diagnostic performance of the Liver Imaging Reporting and Data System Version 2014[J]. Radiology, 2018, 286(1): 158-172.

[12] Elsayes KM, Kielar AZ, Elmohr MM, et al. White paper of the Society of Abdominal Radiology hepatocellular carcinoma diagnosis disease-focused panel on LI-RADS v2018 for CT and MRI[J]. Abdom Radiol, 2018, 43(10): 2625-2642.

[13] Chernyak V, Fowler KJ, Kamaya A, et al. Liver Imaging Reporting and Data System (LI-RADS) Version 2018: imaging of hepatocellular carcinoma in at-risk patients[J/OL]. Radiology, 2018: 181494. DOI: 10.1148/radiol.2018181494.

[14] Kim Y, Choi J, Sirlin CB, et al. Pitfalls and problems to be solved in the diagnostic CT/MRI Liver Imaging Reporting and Data System (LI-RADS)[J/OL]. Eur Radiol, 2018. DOI: 10.1007/s00330-018-5641-6.

（收稿日期：2018-10-31）