·腹部影像学·

单指数、双指数及拉伸指数模型扩散加权成像在卵巢良恶性肿瘤鉴别中的价值

孟楠，翟战胜，殷慧佳，金兴兴，刘文玲，韩东明

【摘要】 **目的**：探讨单指数、双指数及拉伸指数模型扩散加权成像鉴别卵巢良、恶性肿瘤的可行性。**方法**：回顾性分析 36 例良性卵巢肿瘤患者和 34 例恶性卵巢肿瘤患者的影像资料，分别测量良、恶性肿瘤组的单指数模型参数、双指数模型参数及拉伸指数模型参数值，比较良性肿瘤与恶性肿瘤各参数值的差异，分析同组间各参数值的相关性，同时采用受试者操作特征（ROC）曲线评价各参数值的阈值及诊断效能。**结果**：良性肿瘤的 ADC_{stand}、ADC_{slow}、DDC 及 α 值均高于恶性肿瘤，ROC 曲线下面积分别是 0.770、0.723、0.769 及 0.741，诊断阈值分别为 1.215×10^{-3} mm^2/s、1.050×10^{-3} mm^2/s、1.230×10^{-3} mm^2/s和 0.783；良、恶性肿瘤组的 ADC_{stand} 与 ADC_{slow}、DDC 值均呈正相关（$P<0.05$），且 ADC_{slow} 值低于 ADC_{stand} 值（$P<0.05$）。**结论**：单指数、双指数及拉伸指数模型扩散加权成像联合应用在卵巢良恶性肿瘤鉴别中具有一定的价值。

【关键词】 体素内不相干运动；卵巢肿瘤；扩散加权成像

【中图分类号】R445.2；R737.31 【文献标识码】A 【文章编号】1000-0313(2018)07-0713-04

DOI：10.13609/j.cnki.1000-0313.2018.07.012 开放科学(资源服务)标识码(OSID)：

The value of diffusion weighted imaging with single exponential, double exponential and tensile index model in the differential diagnosis of benign and malignant ovarian tumors

MENG Nan, ZHAI Zhansheng, YIN Hui-jia, et al. Department of Magnetic Resonance, the First Affiliated Hospital of Xinxiang Medical University, Henan 453100, China

【Abstract】 **Objective**: To identify the feasibility of diffusion-weighted imaging (DWI) with single exponential, double exponent and tensile index model in the differential diagnosis of ovarian benign and malignant tumor. **Methods**: Retrospectively analyzed the imaging materials of 36 patients with benign ovarian tumor and 34 patients with malignant ovarian tumor. The parameters of single exponential, double exponential and tensile index model in benign and malignant ovarian tumor were measured and compared. The correlation of the parameters in the same group was analyzed. Using receiver operating characteristic (ROC) curve, the threshold and diagnostic efficiency of the parameter value were evaluated. **Results**: The ADC_{stand}, ADC_{slow}, DDC and α values in the benign tumor group were all higher than those of the malignant group, and the area under ROC curve was 0.770、0.723、0.769 and 0.741, respectively. The diagnostic threshold was 1.215×10^{-3} mm^2/s, 1.050×10^{-3} mm^2/s, 1.230×10^{-3} mm^2/s and 0.783, respectively. There was positive correlation of ADC_{stand} and ADC_{slow} and DDC values between the benign and malignant tumor group; and ADC_{slow} value was generally lower than ADC_{stand} value ($P<0.05$). **Conclusion**: Single exponential in combination with double exponential and tensile index model have certain value in the differential diagnosis of benign and malignant ovarian tumor.

【Key words】 Intravoxel incoherent motion; Ovarian neoplasms; Diffusion weighted imaging

在女性生殖系统诸多恶性肿瘤中，卵巢癌以高发病[1]、高致死[2]、多种类而闻名，准确的早期诊疗对于患者的生存和预后意义非凡[3]。随着定量 MRI 的发展，扩散加权成像（diffusion weighted imaging，DWI）在卵巢良恶性肿瘤的鉴别诊断方面展现出一定优势[4]，但鉴于人体内水分子运动方式复杂多样，其可靠性逐渐令人质疑。体素内不相干运动（intravoxel in-

作者单位：453100 河南，新乡医学院第一附属医院磁共振科

作者简介：孟楠（1990－），男，河南驻马店人，硕士，住院医师，主要从事中枢神经系统与体部 MR/CT 诊断工作。

通讯作者：韩东明，E-mail：625492590@qq.com

基金项目：河南省科技攻关计划项目(201503137)

coherent motion, IVIM)成像，弥补了传统 DWI 成像仅靠单指数分析病变特征的不足，以双指数[5]模型和拉伸指数模型[6]为基础，能够从扩散、灌注、异质性等多个角度反映病变特点，并已在前列腺癌[7]、乳腺癌[8]的诊疗及预后评估领域获得认可。本研究旨在探讨单指数、双指数及拉伸指数模型 DWI 在卵巢良、恶性肿瘤鉴别诊断中的价值，为临床诊疗提供参考。

材料与方法

1. 研究对象

搜集 2016 年 9 月－2017 年 6 月在本院行 MRI 检查的卵巢肿瘤患者。纳入标准：①患者及家属知情同意；②卵巢肿瘤患者；③扫描后 1 周内行手术/病理检查获得明确病理结果。排除标准：①检查前接受过放化疗；②扫描序列不完整或图像存在明显运动/金属伪影。符合纳入标准的卵巢恶性肿瘤患者共 34 例，年龄(59±11)岁；卵巢良性肿瘤患者 36 例，年龄(56±12)岁。

2. 检查方法

采用 Discovery MR750 3.0T MR 扫描仪和 8 通道相控阵体线圈对患者进行盆腔 MRI 扫描。扫描序列轴位 T_1WI 序列(视野 36 cm×28 cm，层厚 5.0 mm，层间距 1.0 mm，矩阵 288×256；TR 659 ms，TE minimum)，脂肪抑制 T_2WI 序列(TR 2959 ms，TE 68 ms，矩阵，层厚、层间距同 T_1WI)；横轴面单指数模型 DWI (b＝0、600 s/mm^2，NEX 4)，横轴面双指数及拉伸指数模型 DWI 序列(SE-EPI 序列，FOV 36 cm×28 cm，层厚 5.0 mm，层间距 1.0 mm，b＝0，20，40，80，160，200，400，600，800，1000 s/mm^2，NEX＝2、2、2、2、2、4、4、6、6，矩阵 288×256，TR 3014 ms，TE minimum)。

3. 图像处理及分析

图像后处理方法：将多 b 值 DWI 图像传至 GE AW 4.6 工作站，利用 Functool 工具包中的 MADC 软件进行后处理。由 1 名主治医师和 1 名副主任医师(分别具有 5 年及 10 年临床诊断经验)共同阅片。测量单指数模型参数(ADC_{stand} 值)、双指数模型参数(ADC_{slow}、ADC_{fast} 和 f 值)、拉伸指数模型参数(DDC 和 α 值)。

ROI 的选取方法：手动选取 ROI，在肿瘤实性部分勾画 3 个形状、大小近似的 ROI，面积为 50～200 mm^2，获取每个 ROI 的平均参数值，每位观察者连续测量 2 次，最终取 2 次的平均值。参考标准：①选取肿块最大的横断层面，尽量包括肿块 DWI 明显高信号区域；②ROI 边缘与病灶边缘保持一定距离，以避免容积效应；③所有 ROI 的选择应尽量避开肉眼可见的囊变、出血和坏死区域。

4. 统计方法

采用 SPSS 21.0 统计学软件对数据进行统计分析。采用独立样本 t 检验比较良性肿瘤组与恶性肿瘤组各参数值的差异；采用 Pearson 双侧检验法分析良、恶性肿瘤组 ADC_{stand} 值和其他参数值的相关性；采用受试者操作特征(ROC)曲线评价各参数值的诊断效能及最佳诊断阈值，以 $P<0.05$ 为差异有统计学意义。

结 果

1. 病理结果

良性肿瘤 36 例，包括粘液性囊腺瘤 13 例，浆液性囊腺瘤 9 例，成熟性畸胎瘤 5 例，异位妊娠 4 例，平滑肌瘤 3 例，巧克力囊肿 2 例。恶性肿瘤 34 例，包括高级别浆液性癌 16 例，子宫内膜样腺癌 6 例，恶性畸胎瘤 2 例，黑色素瘤 1 例，颗粒细胞瘤 1 例，浸润性导管癌 2 例，转移癌 6 例。

2. 恶性肿瘤组和良性肿瘤组各 DWI 模型的参数

各模型拟合得出的各参数伪彩见图 1。恶性肿瘤的 ADC_{stand}、ADC_{slow}、DDC 和 α 均低于良性肿瘤(P 均 <0.05)，恶性肿瘤的 ADC_{fast} 和 f 值与良性肿瘤差异无统计学意义(表 1)。ADC_{stand}、ADC_{slow}、DDC 及 α 值鉴别良、恶性肿瘤的诊断效能及阈值见表 2、图 2。

卵巢良、恶性肿瘤组中 ADC_{stand} 与 ADC_{slow}、DDC 之间呈正相关(r＝0.914/0.871、0.923/0.882，$P<0.05$)。

表 1 两组的单、双指数和拉伸指数 DWI 测量参数结果

参数	恶性肿瘤	良性肿瘤	t 值	P 值
ADC_{stand}($\times10^{-3}$mm^2/s)	1.09±0.23	1.45±0.42	4.326	<0.05
ADC_{fast}($\times10^{-3}$mm^2/s)	101.26±50.27	112.14±56.90	0.846	>0.05
ADC_{slow}($\times10^{-3}$mm^2/s)	0.91±0.23	1.21±0.33	4.229	<0.05
f	0.26±0.09	0.28±0.08	0.856	>0.05
DDC($\times10^{-3}$mm^2/s)	1.05±0.23	1.44±0.49	4.144	<0.05
α 值	0.66±0.08	0.76±0.11	3.857	<0.05

表 2 单、双指数和拉伸指数 DWI 参数鉴别卵巢良恶性肿瘤的效能

DWI 参数	ROC 曲线下面积	诊断阈值	敏感度(%)	特异度(%)
ADC_{stand}($\times10^{-3}$mm^2/s)	0.770	1.215	72.2	76.5
ADC_{slow}($\times10^{-3}$mm^2/s)	0.723	1.050	63.9	85.3
DDC($\times10^{-3}$mm^2/s)	0.769	1.230	69.4	79.4
α	0.741	0.783	47.2	97.1

讨 论

卵巢良、恶性肿瘤之间有很多征象相互重叠[9]，但其治疗及预后评估却存在巨大差异。据统计[10]，65 岁以下女性罹患卵巢恶性肿瘤的风险在发展中国家约为 0.36%，发达国家约 0.64%。由于早期鉴别诊断方法的特异性有限，约 75%的患者确诊时已处于 FIGO 分期的Ⅲ期或Ⅳ期，失去了最佳治疗机会。因此，卵巢良恶性肿瘤的早期鉴别诊断极为重要。

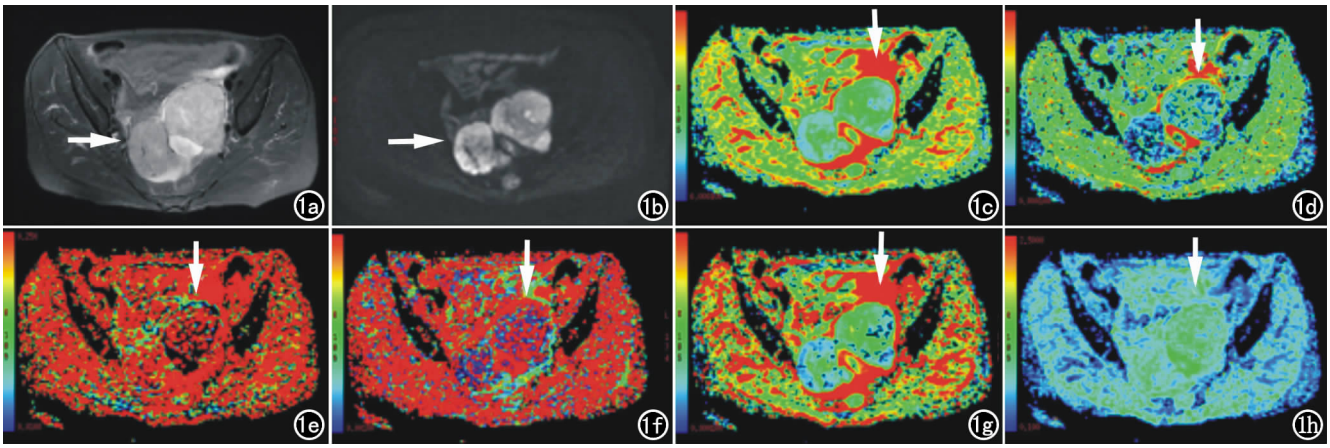

图 1　女，66 岁，高级别浆液性癌。a）横轴面压脂 T_2WI 图示盆腔后部不规则稍高信号肿块；b）b＝600s/mm^2，DWI 图示病变呈高信号；c）ADC_{stand} 伪彩图示病变呈绿蓝色混杂信号；d）ADC_{slow} 伪彩图示病变呈蓝绿色混杂信号；e）ADC_{fast} 伪彩图示病变呈红色信号；f）f 伪彩图示病变呈红蓝色混杂信号；g）DDC 伪彩图示病变呈深蓝绿色混杂信号；h）α 伪彩图示病变呈蓝绿色混杂信号。

DWI 技术的出现，在一定程度上缓解了之前仅依靠形态学特征鉴别卵巢良恶性肿瘤的尴尬，它能够通过检测组织中水分子的运动状况来反映组织是否处于异常状态，并通过信号强度和 ADC 值将组织的异常改变显示出来。通常情况下，恶性病变增殖速度快、细胞密度高，水分子运动受限，在 DWI 图像上表现出较高的信号强度和较低的 ADC 值。本研究中，DWI 图像卵巢良性病变实性部分信号强度普遍低于恶性病变实性部分，ADC_{stand} 值普遍低于恶性病变实性部分，且差异具有统计学意义，与部分研究结果一致[11-12]。但亦有研究表明，包括纤维卵泡膜瘤、退化的纤维瘤[13]等在内的卵巢良性病变也可表现为明显的扩散受限。同时近期有研究发现，由于卵巢肿瘤具有明显的异质性，单指数模型 ADC 值的测量方法[14]以及 ROI 的选取方法[15]均可能影响卵巢良恶性肿瘤的鉴别。由此可见，单纯依靠单指数模型 DWI 对卵巢肿瘤进行定性诊断具有一定的局限性。

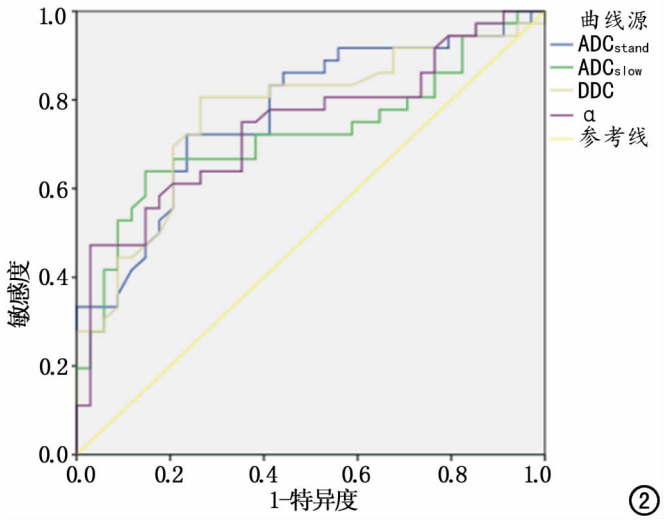

图 2　ADC_{stand}、ADC_{slow}、DDC 及 α 鉴别卵巢良、恶性病变的 ROC 曲线。

组织内水分子的运动情况不仅与细胞密度有关，同时与组织血管化程度即微灌注有关[16]，IVIM 双指数模型利用不同 b 值下参与扩散和灌注的质子信号衰减时机不同的原理[17]，将灌注信息和扩散信息分离开来，得到反映扩散信息的 ADC_{slow} 和反映灌注信息的 ADC_{fast}、f。本研究中，卵巢良性病变的 ADC_{slow} 值明显高于恶性病变，推测原因，可能是恶性病变细胞密度较良性病变高，细胞间隙缩小，水分子扩散受限，这与 Woo 等[18]的研究结果一致。同时，在卵巢良恶性病变组中，ADC_{slow} 与 ADC_{stand} 呈正相关（r＝0.914、0.817，P 均＜0.05），且 ADC_{slow} 值均明显低于 ADC_{stand} 值（P＜0.05），进一步印证了单指数模型 DWI 包含微灌注效应，并不能真实反映组织内水分子的扩散受限程度的理论。ADC_{fast}、f 均是用于反映组织灌注信息的参数，不同于 DCE-MRI 以及 3D-ASL 序列需要外源或内源标记物，IVIM 的灌注信息是通过不同运动状态下质子的信号对比获得[17]，且低于 200s/mm^2 的 b 值个数越多，结果越准确[19]。本研究中，卵巢良恶性病变组的 ADCfast 和 f 值并无明显差异，这与 Gaing 等[20]的研究结果略有不同。除可能因为本研究 b 值选取个数较少外，还可能与恶性病变细胞密度较高、细胞间隙较小、微血管受压进而影响组织灌注水平有关。同时，Sumi 等[21]研究表明长 T_2 的组织会低估其 ADCfast 值，而卵巢良恶性肿瘤中并不乏此类型病变。

IVIM 拉伸指数模型摒弃了水分子来源于若干不同区间的观点，力求通过分布扩散系数（distributed diffusion coefficients，DDC）及拉伸因子（α）来反映水

分子的整体运动情况和病变成分的复杂程度，其中 α 取值范 0～1，α 越趋向 1，病变成分越单一，α 愈趋向 0，病变成分越复杂。本研究中恶性病变组 DDC 和 α 值均低于良性病变组，一方面是因为恶性病变细胞密度大，阻碍了水分子扩散运动；另一方面是由于恶性病变细胞异型性较大且增殖较快，易使自身出现缺血、坏死等改变，进而增加了组织异质性。Liu 等[22]的研究显示，前列腺肿瘤的 DDC 及 α 值显著低于正常前列腺组织，这与本研究结果一致。同时本研究还进行了 DDC 与 ADC_{slow}、ADC_{stand} 相关性分析，结果显示在卵巢良恶性肿瘤组中 DDC 均与 ADC_{stand}、ADC_{slow} 显示出良好的正相关（r=0.923/0.882、0.964/0.778，P 均<0.05），表明在反映水分子扩散运动方面，三者之间具有一定的一致性。

本研究的局限性：①病例数及病种数较少，后续实验将进行大样本细化研究；②低 b 值取值及数量的选择有待优化，后续实验将结合更多权威研究成果优化 b 值选择；③ROI 的选择区域较为局限，有可能影响 α 值的诊断效能，后续实验中将进行扩大 ROI 选择区域的尝试，力求使结果更加准确。

通过上述讨论分析，可以发现在多模型扩散加权成像中反映水分子扩散信息的参数 ADC_{stand}、ADC_{slow}、DDC 以及反映组织成分的参数 α 具有较好的诊断效能，而反映组织灌注信息的 ADC_{fast}、f 的价值则有待进一步探讨，这在一定程度上说明了细胞密度及组织成分在良、恶性病变诊断中的重要性。在今后的工作中，应继续将上述三种模型联合应用，不仅可以进一步探索 ADC_{fast}、f 的诊断潜能，更能够从多个角度反映病变组织的水分子扩散运动情况及成分复杂程度，不断提高诊断的准确性。

参考文献：

[1] Ferlay J, Soerjomataram I, Dikshit R, et al. Cancer incidence and mortality worldwide: sources, methods and major patterns in GLOB-OCAN 2012[J]. Int J Cancer, 2015, 136(5): 359-386.

[2] Salani R, Bristow RE. Surgical manangement of epithelial ovarian cancer[J]. Clin Obstet Gynecol, 2012, 55(1): 75-95.

[3] Burges A, Schmalfeldt B. Ovarian cancer diagnosis and treatment [J]. Dtsch Arztebl Int, 2012, 109(11): 208-209.

[4] Yuan X, Guo L, Du W, et al. Diagnostic accuracy of DWI in patients with ovarian cancer: A meta-analysis[J]. Medicine (Baltimore), 2017, 96(19): 1097.

[5] Le Bihan D, Breton E, Lallemand D, et al. MR imaging of intravoxel incoherent motions: application to diffusion and perfusion in neurologic disorders[J]. Radiology, 1986, 161(2): 401-407.

[6] Bennett KM, Schmainda KM, Bennett RT, et al. Characterization of continuously distributedcortical water diffusion rates with a stretched-exponential model[J]. Magn Reson Med, 2003, 50(4): 727-734.

[7] 叶锦棠，蔡文超，王岳，等. 体素内不相干运动扩散加权成像对前列腺癌的诊断价值[J]. 放射学实践，2014，29(5)：474-476.

[8] 邹雪雪，秦东京，姜兴岳，等. DCE-MRI 联合 IVIM-DWI 鉴别诊断乳腺良恶性病变[J]. 中国医学影像技术，2016，32(4)：534-538.

[9] Mohaghegh P. Imaging strategy for early ovarian cancer: characterization of adnexal masses with conventional and advanced imaging techniques[J]. Radiographics, 2012, 32(6): 1751-1773.

[10] Ferlay J, Soerjomataram I, Dikshit R, et al. Cancer incidence and mortality worldwide: Sources, methods and major patterns in GLOB-OCAN 2012[J]. Int J cancer, 2015, 136(5): 359-386.

[11] Rockall AG. Diffusion weighted MRI in ovarian cancer[J]. Curr Opin Oncol, 2014, 26(5): 529-535.

[12] Zhang P, Cui Y, Li W, et al. Diagnostic accuracy of diffusion weighted imaging with conventional MR imaging for differentiating complex solid and cystic ovarian tumors at 1.5T[J]. World J Surg Oncol, 2012, 10(1): 237.

[13] Fujii S, Kakite S, Nishihara K, et al. Diagnostic accuracy of diffusion-weighted imaging in differentiating benign from malignant ovarian lesions[J]. J Magn Reson Imaging, 2008, 28(5): 1149-1156.

[14] Kierans AS, Bennett GL, Mussi TC, et al. Characterization of malignancy of adnexallesions using ADC entropy: comparison with mean ADC and qualitative DWI assessment[J]. J Magn Reson Imaging, 2013, 37(1): 164-171.

[15] Mukuda N, Fujii S, Inoue C, et al. Apparent diffusion coefficient (ADC) measurement in ovarian tumor: effect of region-of-interest methods on ADC values and diagnostic ability[J]. J Magn Reson Imaging, 2016, 43(3): 720-725.

[16] Federau C, Maeder P, O' Brien K, et al. Quantitative measurement of brain perfusion with intravoxel incoherent motion MR imagine[J]. Radiology, 2012, 265(3): 874-881.

[17] Sumi M, Nakamura T. Head and neck tumors: assessment of perfusion related parameters and diffusion coefficients based on the intravoxel incoherent motion model[J]. AJNR, 2013, 34(2): 410-416.

[18] Woo S, Lee JM, Yoon JH, et al. Intravoxel incoherent motion diffusion-weighted MR imaging of hepatocellular carcinoma: correlation with enhancement degree and histologic grade[J]. Radiology, 2014, 270(3): 758-767.

[19] Guiu B, Petit JM, Capitan V, et al. Intravoxel incoherent motion diffusion-weighted imaging in nonalcoholic fatty liver disease: a 3.0T MR study[J]. Radiology, 2012, 265(1): 96-103.

[20] Gaing B, Sigmund EE, Huang WC, et al. Subtype differentiation of renal tumors using voxel-based histogram analysis of intravoxel incoherent motion parameters[J]. Invest Radiol, 2015, 50(3): 144-152.

[21] Sumi M, Van Cauteren M, Sumi T, et al. Salivary gland tumors: use of intravoxel incoherentmotion MR imaging for assessment of diffusion and perfusion for the differentiation of benign frommalignant tumors[J]. Radiology, 2012, 263(3): 770-777.

[22] Liu X, Zhou L, Peng W, et al. Comparison of stretched exponential and monoexponential model diffusion weighted imaging in prostate cancer and normal tissues[J]. J Magn Reson Imaging, 2015, 42(4): 1078-1085.

（收稿日期：2017-07-23）