·病例报道·

肝脏丛状神经纤维瘤影像学误诊一例

王娟

【关键词】 肝脏肿瘤；丛状神经纤维瘤；体层摄影术，X 线计算机；磁共振成像

【中图分类号】R814.42；R445.2 【文献标识码】D 【文章编号】1000-0313(2018)04-0233-02

DOI：10.13609/j.cnki.1000-0313.2018.04.023

肝脏丛状神经纤维瘤(plexiformneurofibroma，PNF)临床非常罕见，国内外的相关文献报道较少[1-4]，笔者搜集 1 例 PNF 患者的病例资料，结合文献分析其影像学表现。

病例资料 患者，男，35 岁。体检发现肝脏占位 2 月余入院。查体：腹平软，全腹无压痛、反跳痛。实验室检查无特殊。影像学检查，入院后超声检查：肝右叶、肝门部及腹膜后可见一大小约 14.3 cm×7.2 cm 的低回声区，其内可见少量短线状血流信号及小的无回声区(图 1)，考虑实质性肿瘤可能。CT 检查：肝脏右叶、肝门部及腹膜后巨大不规则低密度占位，CT 值约(31±24) HU，病灶的肝内部分沿脉管系统走行，门静脉被包绕、增强后强化不明显；薄层连续扫描可见皮下脂肪层内多发小结节样软组织密度影(图 2)。MRI 检查：肝脏右叶、肝门部及腹膜后巨大不规则分叶状长 T_1、长 T_2 信号占位，其内信号欠均匀，可见稍长 T_2 信号结节；DWI 显示结节扩散明显受限；灌注扫描显示病灶内较实性结节呈渐进性明显强化(图 3～5)。MRI 诊断：肝脏右叶、肝门部及腹膜后巨大囊实性肿块，考虑肿瘤性病变(脉管瘤可能)。

术中记录：肝门部不规则肿瘤，质硬，色灰白，沿 Glisson 鞘生长；肿瘤向肝实质、胰腺后方、腹膜后蔓延生长。病理诊断为梭形细胞增生性病变(图 6)，免疫组化示 S100(＋)、VIM(＋)，考虑肝门部丛状神经纤维瘤。

讨论 丛状神经纤维瘤是周围神经及其末梢的瘤

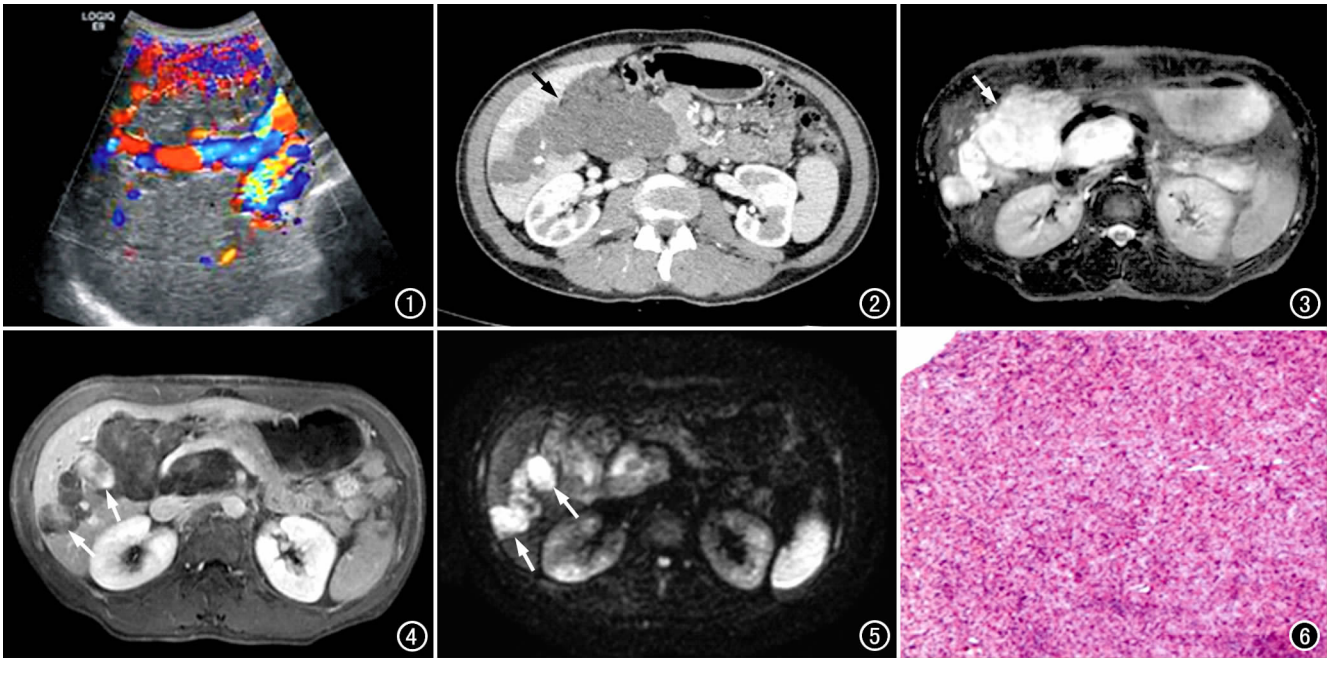

图 1 超声示肝右叶、肝门区病灶内可见血流信号。 **图 2** CT 增强扫描示肝右叶及肝门部低密度占位(箭)。 **图 3** MR T_2WI 示肝右叶及肝门区占位呈高信号(箭)，沿 Glisson 鞘分布。 **图 4** MR 灌注成像显示肿块内可见不均匀强化结节(箭)。 **图 5** DWI 示病灶内的实性结节扩散明显受限呈高信号(箭)。 **图 6** 病理片镜下示大量梭形增生细胞(×40，HE)。

作者单位：430030 武汉，华中科技大学同济医学院附属同济医院放射科
作者简介：王娟(1989－)，女，湖北武汉人，硕士研究生，主要从事影像诊断工作。

样病变，作为神经纤维瘤病Ⅰ型（nerofibromatosis type 1，NF1）的主要病变，也是腹腔 NF1 中最常见的肿瘤类型。该病好发于青少年，多具有遗传或家族史，可发生于全身任何部位[5-7]，以头颈部、躯干及四肢皮下组织较多见，少数发生于腹腔者以后腹壁及腰骶丛多见，发生于肝脏者罕见报道。本例为中青年男性患者，影像学表现为肝门区低回声、低密度占位，呈长 T_1 长 T_2 信号，沿 Glisson 鞘分布，边缘分叶状，边界较清，内见血流信号及不均匀强化、扩散受限；病理诊断为肝脏丛状神经纤维瘤。回顾性分析发现，此例病灶的低回声、低密度影像表现与病灶中 Schwann 细胞、外周神经细胞及纤维母细胞形成的丛状超微结构是相符的。MRI 的上述表现则与肿瘤内胶原纤维及黏液瘤样组成成分相关。其 CT 薄层扫描可见躯干皮下多发软组织密度小结节，考虑神经纤维瘤病所致的皮肤症状可能，对临床诊断具有一定的提示意义。本病患病率极低，影像学表现多样，极易误诊。本例病灶位于肝门区 Glisson 鞘区，脉管及神经组织共同存在，鉴别诊断首先应考虑其它神经源性肿瘤及脉管瘤[8]。神经鞘瘤多成类圆形，囊实性，不均匀强化；副神经节瘤密度不均，易变性坏死，强化明显；节细胞神经瘤易形成典型的伪足并呈爬行生长；神经母细胞瘤钙化明显，境界不清。血管瘤病灶内见血管流空信号，T_2WI 上呈“灯泡样”高信号，明显强化，及低 b 值时弥散受限可资鉴别。另外，发生于肝脏的丛状神经纤维瘤若伴肝内胆管的梗阻性扩张，还应注意与肝胆管细胞癌的鉴别[9]。有关肝脏丛状神经纤维瘤病的影像学报道极为少见[1-4]，本文旨在提高影像科医师对此病的认识。

参考文献：

[1] 詹浩辉. 神经纤维瘤病侵犯肝脏一例[J]. 临床放射学杂志，2009，8(28)：1178-1179.

[2] Malagari K, Drakopoulos S, Brountzos E, et al. Plexiform neurofibroma of the liver: findings on mr imaging, angiography, and CT portography[J]. AJR, 2001, 176(2): 493-495.

[3] Delgado J, Jaramillo D, Ho-Fung V, et al. MRI features of plexiform neurofibromas involving the liver and pancreas in children with neurofibromatosis type 1[J]. Clinical radiology, 2014, 69(6): 280-284.

[4] Hoshimoto S, Morise Z, Takeura C, et al. Plexiform neurofibroma in the hepatic hilum associated with neurofibromatosis type 1: a case report[J]. Rare Tumors, 2009, 1(1): 23.

[5] 杨璐，程敬亮，孙梦恬，等. 头皮单发性弥漫型丛状神经纤维瘤一例[J]. 放射学实践，2013，28(6)：700-701.

[6] Blioskas S, Sotiriou S, Rizou K, et al. An exceptional case of intraparotid plexiform neurofibroma originating from autonomic fibers of the auriculotemporal nerve[J]. Case Rep Med, 2017, 2017 (8327215): 1-5.

[7] Lavell A, Jones CW, Wong D, et al. Plexiform neurofibroma causing an ossifying subperiosteal haematoma: a rare case in the tibia of an 11-year-old girl[J]. Skel Radiol, 2017, (46): 1405-1413.

[8] 周建军，曾蒙苏，严福华，等. 腹膜后神经源性肿瘤的分类以及 CT 诊断和鉴别诊断[J]. 放射学实践，2010，10(25)：1135-1139.

[9] Al RM, Valyi-Nagy T. Periductal intrahepatic plexiform neurofibroma clinically masquerading as cholangiocarcinoma[J]. Am J Clin Pathol, 2016, 146(Supple 1): S1-S2.

（收稿日期：2017--）