·儿科影像学·

320 排 CT 联合纤支镜对小儿血管发育异常及气管-胆管瘘的诊断价值

陈雪丽，夏薇，黄洋

【摘要】 **目的**：探讨 320 排 CT 对心肺血管畸形及纤支镜下碘油造影对先天气管-胆管瘘的诊断价值。**方法**：对 5 例先天性心肺发育异常患儿的病例资料进行回顾性分析，评估 320 排 CT 及纤支镜下 X 线碘油造影在儿科复杂心肺发育异常中的诊断价值。**结果**：5 例患儿起病均表现为反复发作的肺炎、肺不张，伴有咳嗽、气促和咯血等症状。320 排 CT 联合纤维支气管镜检查诊断动脉导管假性动脉瘤 1 例，双主动脉弓 1 例，左肺静脉缺如 1 例，右肺静脉缺如 1 例，320 排 CT 未有阳性发现、经纤支镜下碘油造影确诊为先天性气管-胆管瘘 1 例。**结论**：320 排 CT 结合纤支镜检查可以诊断先天性心肺血管畸形，对于高度怀疑为气管-胆管瘘的患儿采用纤支镜下 X 线碘油造影可明确诊断。

【关键词】 体层摄影术，X 线计算机；纤维支气管镜；X 线碘油造影；假性动脉瘤；双主动脉弓；气管胆管瘘

【中图分类号】R814.42；R725.4 【文献标识码】A 【文章编号】1000-0313(2018)04-0428-05

DOI：10.13609/j.cnki.1000-0313.2018.04.021

The diagnostic value of fiberoptic bronchoscopy combined with 320 row CT in pediatric cardiopulmonary malformation and tracheobiliary fistula

CHEN Xue-li, XIA Wei, HUANG Yang. Department of Pediatric Respiratory, Hubei Province Maternity and Child Care Hospital, Wuhan 430070, China

【Abstract】 **Objective**: To study the diagnostic value of fiberoptic bronchoscopy combined with 320 row CT in pediatric cardiopulmonary malformation and tracheobiliary fistula. **Methods**: Five cases with congenital airway and cardiovascular malformation in our hospital were included in this study. We retrospectively analyzed the diagnosis and treatment and summarize the application of inspection technology and methods to evaluate the significance of the fiberoptic bronchoscopy and 320 row CT in complex pediatric respiratory diseases. **Results**: Five cases were clinically characterized by recurrent pneumonia and atelectasis accompanied by cough, shortness of breath, hemoptysis and other symptoms. Onset age: newborn to 5 years. The findings of fiberoptic bronchoscopy combined with 320 row CT: a case of newborn pseudoaneurysm, a case of neonatal double aortic arch, a case of absence of left pulmonary vein, and a case of absence of right pulmonary veins. But a case of 3 years old child was found negative by 320 row CT and was diagnosed as congenital tracheobiliary fistula by fiberoptic bronchoscopy and iodized oil contrast examination. **Conclusion**: Fiberoptic bronchoscopy combined with 320 row CT can accurately diagnose congenital cardiopulmonary malformation. In addition, some cases with complex airway malformation need fiberoptic bronchoscopy combined with X-ray iodized oil imaging.

【Key words】 Tomography, X-ray computed; Fiberoptic bronchoscopy; X-ray iodized oil imaging; Pseudoaneurysms; Double aortic arch; Tracheobiliary fistula

先天性心肺发育异常在婴幼儿中的发病率不容小觑。其中与心脏相联系的血管发育异常可使多数患儿产生呼吸道相关症状，这类疾病起病隐匿，仅以咳嗽、喘息、气促和咯血等呼吸道症状为主要表现，临床症状与小儿肺炎难以鉴别。部分心血管畸形的患儿不具有心脏杂音、紫绀、发育迟缓和活动受限等典型表现。同时气管内瘘道的发病率也呈增高趋势[1]。目前小儿心肺形态学的辅助检查手段主要为胸部 X 线和 CT，而对血管疾病的筛查主要以心脏彩超为主。但对于心肺

作者单位：430070 武汉，湖北省妇幼保健院儿科呼吸科
作者简介：陈雪丽(1983－)，女，湖北枣阳人，硕士，主治医师，主要从是儿科呼吸系统疾病诊断工作。
通信作者：夏薇，E-mail：176778380@qq.com

血管畸形及气道畸形，这几种检查方法难以准确定位，异常血管无法显示，且无法合成形象直观的图像以满足临床医师的诊断需求[2]。对于一些复杂疑难病例，这些传统检查手段甚至难以发现阳性结果，造成漏诊和误诊[3]。而严重的心血管发育畸形，会造成患儿病情迁延不愈、反复发作，甚至危及生命。近年来新的检查技术如 320 排 CT 容积扫描技术和纤支镜等，逐渐应用于儿科的临床诊疗过程中。320 排 CT 容积扫描能够准确地显示气道异常、肺段异常血供、心脏畸形、动静脉异常血管起源和分布等[4]。纤支镜可以借助镜头直视气管狭窄处、瘘口和异常开口等各种气道发育畸形[5]。本文对我院确诊的 5 例心肺血管及气道畸形患者进行回顾性分析，总结 320 排 CT 扫描及纤支镜的临床诊断价值。

材料与方法

1. 临床资料

回顾性分析 2015 年 1 月－2017 年 5 月本院 5 例经临床和手术病理确诊的罕见先天性气道及心血管畸形患儿的病例资料。其中男 2 例，女 3 例，体重 1.5～18.0 kg。5 例中 1 例早产儿在出生后 10 余天即出现发绀、呼吸窘迫和拒奶的临床症状；其余 4 例表现为反复发作的咳嗽、气促，肺部胸片和 CT 表现为肺炎和肺不张。5 例全部行纤支镜检查及 320 排动态容积 CT 扫描，病例 5 患儿随后行纤支镜下 X 线碘油造影。

2. 检查方法

使用 Olympus-5 纤维支气管，连接通用光源及全程影像仪记录手术全过程。5 例患儿均在基础麻醉下经喉罩插入纤维支气管镜进行检查。术后稳定 1 天后，用 10%水合氯醛溶液(0.5 mL/kg)灌肠，患儿颈部和盆部用铅围脖和铅衣等包裹保护，使用 Toshiba Aquilion One 320 排 CT 扫描仪。经静脉留置针头注射对比剂碘帕醇或优维显(370 mg I/mL)，剂量 1.0～2.0 mL/kg，注射流率 1.0～2.0 mL/s，随后使用 20 mL生理盐水冲管，延迟 5s 行 CTA 检查，扫描范围自咽部至膈肌下方层面，扫描参数：80～105 kV，40～150 mA，视野 320 mm×320 mm，矩阵 512×512，0.5 mm×320i，0.35 s/r。对扫描原始数据进行图像重建，重建层厚及间隔均为 0.5 mm 。重建图像采用多种技术进行后处理，包括多平面重组(MPR)、最大密度投影(MIP)和三维容积再现(VR)。其中 MPR 常规重组三个平面：水平长轴位(四腔位)、垂直长轴位及短轴位。

对怀疑气管胆管瘘患儿，在局麻下经鼻插入支气管镜，到达声门后注入利多卡因进行局部麻醉，边麻醉边进镜，在镜子进入瘘口 1cm 处注射碘油进行造影，经胸腹联合透视，记录影像学表现。

结 果

1 例患儿在出生后逐渐出现发绀、呼吸窘迫，于出生后 21 天入院。胸片提示吸入综合征，颈部 CT 未见明显异常，肺部 CT 平扫检查提示双肺下叶肺炎、右上肺肺不张、气管插管下方气管狭窄。胸片和胸部 CT 平扫均无法明确诊断。进一步行纤支镜检查，发现主气管下段外压性狭窄、闭塞，纤支镜无法进入。随后行 320 排 CT 扫描，显示右肺膨胀不全、纵隔右移、双主动脉弓和气管位于双主动脉弓之间导致受压、狭窄(图 1)。最后临床确诊为双主动脉弓、主气管外压狭窄和肺不张。

1 例患儿出生 22 后天起病，发热、咳憋，气促，肺部湿罗音明显，抗感染治疗效果不佳。肺部 CT 提示肺炎、左上肺不张、左侧主支气管狭窄及纵膈内软组织肿块。进一步行纤支镜检查显示左主支气管近端至远端外压性狭窄、闭塞，纤支镜无法进入，黏膜充血糜烂，仍无法明确诊断。行 320 排 CT 检查，显示动脉导管假性动脉瘤压迫左主支气管(图 2)。最终确诊为动脉导管假性动脉瘤。

有 1 例患儿一岁起病，反复咳嗽伴发热，先后 3 次入我院诊治。2015 年 3 月 14 日入院时肺部 CT 检查提示为双肺感染并部分膨胀不全、左侧肺气肿。2016 年 1 月 1 日再次入院，肺部 CT 提示左肺感染病变并实变，给予抗感染治疗后好转出院。2016 年 5 月 28 日患儿再次因发热、咳嗽加重入院，胸片提示左肺不张、左侧胸腔积液、左心增大。进一步行纤维支气管镜检查，术中发现左肺各叶、段支气管黏膜充血、气管隆突及左右肺各叶段支气管黏膜毛细血管网充盈、右中叶及左下叶支气管开口处外压性狭窄。进一步行 320 排 CT 扫描和三维图像重组，提示左肺发育不全、左肺静脉缺失合并双肺门及纵隔淋巴结增大(图 3)。最终确诊为左肺静脉缺如合并左肺发育不全。

第 4 例患儿 5 岁时起病，反复咯血，抗感染治疗可缓解，先后两次入我院诊治。第一次入院时肺部 CT 提示右肺中下叶感染性病变，经保守治疗后好转出院。3 个月后再次因咯血入院，入院行纤支镜检查提示主气管及右侧支气管黏膜下血管网充血扩张迂曲伴糜烂出血、右侧各肺段支气管起始处炎性肿胀狭窄、中叶内外侧段支气管内可见血凝块、气管黏膜触之易出血。冲洗时血性液体渗出，反复 1:10000 肾上腺素镜下止血，立止血 静脉止血。术后患者咯血症状好转，行 320 排 CT 检查，提示右肺静脉缺如(图 4)。最终确诊为右肺静脉缺如。

病例5为3岁幼儿，2岁起病，反复发生咳嗽、咳

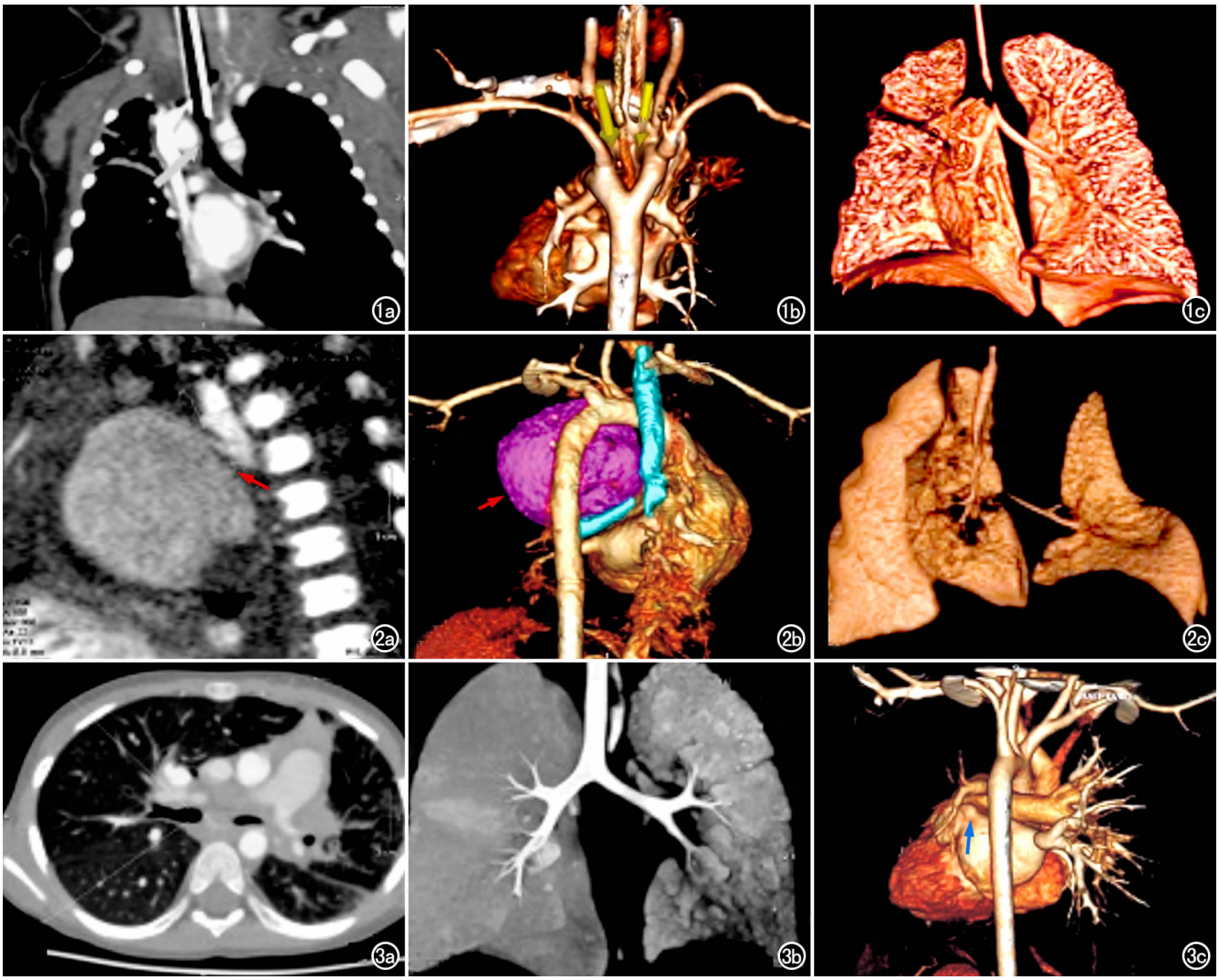

图 1 女，出生 21 天，发绀原因待查：双主动脉弓，主气管外压狭窄，肺不张。a）冠状面图像示主气管狭窄，右肺膨胀不全，纵隔右移；b）VR 图像示主动脉至主动脉弓处分两支，气管位于主动脉分支之间；c）VR 图像示气管下段受压变形、狭窄。 **图 2** 男，出生 31 天，纵隔肿块待查：动脉导管假性动脉瘤。a）矢状面重组图像示纵隔内软组织肿块密度影与血管相连（箭）；b）VR 图像示主动脉弓与肺动脉之间动脉导管膨大形成瘤样结构（箭），主气管位于瘤体后方，左主支气管位于瘤体下方、受压明显；c）VR 图像示动脉导管假性动脉瘤使左肺组织明显受压变形、体积缩小。 **图 3** 女，2 岁 3 月，反复呼吸道感染原因待查：左肺静脉缺如，左肺发育不良。a）横轴面图像示左肺纹理紊乱，左肺发育不良；b）MPR 图像示左肺发育不良；c）VR 图像示左心房后壁左肺静脉缺如（箭）。

痰等肺部感染症状，抗感染治疗可缓解。半年后因咳嗽频繁入院行纤支镜检查，发现气管隆突水平左右主支气管之间可见一瘘口（图 5a），初步考虑气管食管瘘；320 排 CT 扫描发现肺炎、肺不张，左右主支气管间可见一含气的盲端，考虑为憩室（图 5b～c）；临床考虑气管食管瘘可能，转入外科行钡餐食管胃造影，未发现瘘道（图 d）。最后诊断为气管憩室，抗感染治疗后患儿咳嗽好转出院，但肺不张无明显改变。2 月后患儿再次入院，纤维支气管镜检查：术中各支气管较多脓性分泌物，气管隆突中间处可见较多胆汁样分泌物，纤支镜进入瘘口约 1 cm 后注入 3 mL 碘油，行胸腹联合透视发现碘油进入胆道（图 5e）。最终确诊为气管胆管瘘。

讨 论

由于小儿呼吸系统结构特点的特殊性，呼吸道疾病一直是小儿发病率最高的疾病。虽然临床医师已经极具治疗呼吸道疾病的经验，但仍有部分患儿出现原因不明的缺氧、咳嗽、气促、发绀、咯血和肺不张等表现。由于小儿是先天性心肺畸形的高发群体，因此出现原因不明的上述呼吸道症状时必须考虑先天性心肺畸形的可能[6]。目前发现的儿童心肺畸形主要包括肺

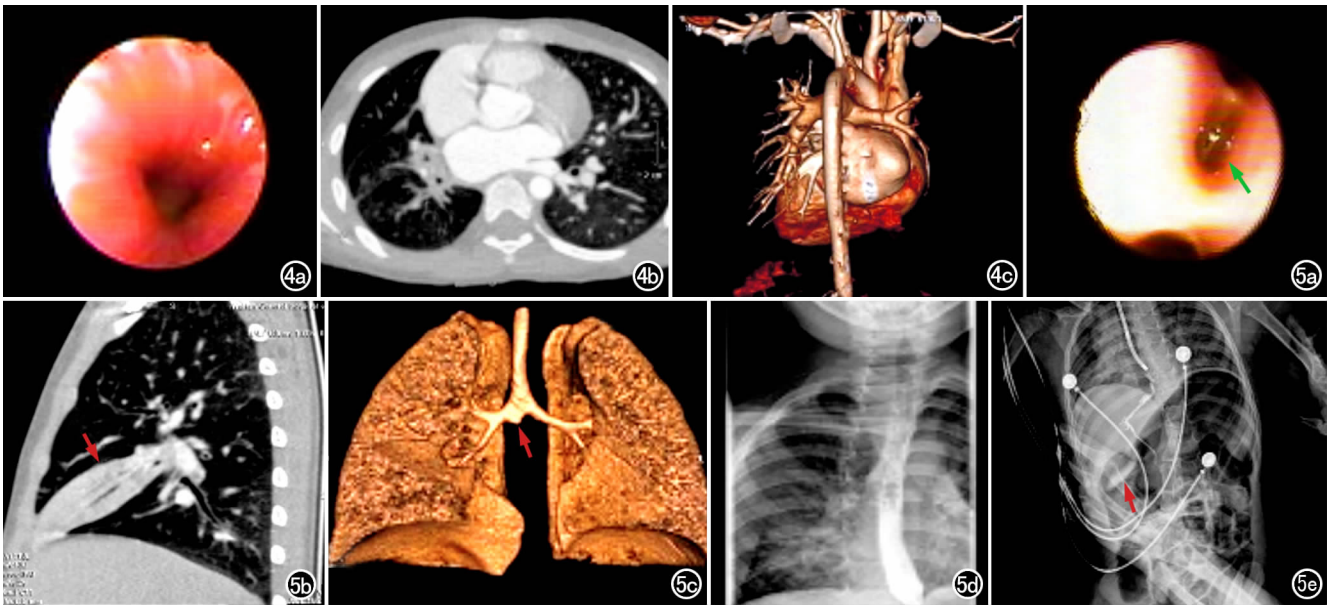

图 4　男，5 岁 11 个月，咯血原因待查：右肺静脉缺如。a）纤维支气管镜提示气管黏膜广泛糜烂出血；b）CT 横轴面扫描示右肺纹理紊乱；c）VR 图像示左心房后壁右肺静脉缺如。　**图 5**　女，3 岁，肺不张原因待查：气管胆管瘘。a）纤支镜提示气管隆突水平左右主支气管之间可见一瘘口（箭），见黄绿色液体渗出；b）矢状面重组图像显示肺不张形态和部位；c）VR 图像示左右主支气管之间见一含气盲端（箭）；d）X 线钡餐示食道显影清晰，无瘘道；e）纤支镜经瘘口注射碘油，X 线透视可见瘘道显影，碘油从瘘口流入腹腔内胆管，随后胆囊显影（箭）。

动脉吊带、气管性支气管、血管环、先天性肺囊肿、隔离肺和气管食管瘘等。本组 5 例患儿中共有 4 例血管畸形和 1 例气道畸形。双主动脉弓发病率占先天性心脏病的 0.5%，虽然主动脉为人体内的大动脉，但即使在临床产前行彩超筛查，对双主动脉弓的漏诊率仍高达 73%[3]。动脉导管假性动脉瘤发生于未闭的动脉导管，动脉壁出现破口，破口旁血管壁呈瘤样扩张，动脉导管血流经破口流入瘤体内，形成巨大肿块产生压迫症状，本病多见于青壮年及动脉导管术后患者[7]。本研究中此例为新生儿，实属少见。目前，对于单侧肺静脉缺如仅有少许个案报道。先天性气管胆管瘘极为少见，常在婴儿期发病，病死率高达 14.8%[8]。本文中患儿 2 岁起病，尽早确诊可显著改善患儿的预后。

本文 5 例先天畸形患儿病情均迁延不愈且呈加重趋势。婴儿发病若没有尽早得到正确诊治极有可能早期夭折，较大患儿因反复的呼吸道症状，合并感染者远期可引起心肺不可逆病变。因此在常规检查和治疗无法解除患儿病痛的情况下，临床上急需直观、直接和有效的检查手段来避免一些不必要的诊疗措施，并能有效减少漏诊和误诊率。本文 5 例患儿采用了儿科尚未普及的纤支镜检查、320 排 CT 容积扫描和气道碘油造影等较为先进的技术，解决了诊断上的难题。

小儿纤维支气管镜检查是目前唯一具备手术性质的检测气道的内窥镜技术。目前支气管镜的材料不断升级，管径最小可达 2.2 mm，最深处可达三级支气管分支，几乎可对整个支气管树的病变进行诊断。检查者可直观地观察气管内壁结构、黏膜表面的情况以及管腔通畅情况等[9-10]。但由于其视野的局限性，对气道外病变无法进行观察。因此纤支镜仅可筛查心肺畸形导致的气道狭窄，但往往无法找到原发病灶，确诊困难。本组 5 例患儿均在纤支镜下发现了气道异常（外压狭窄、瘘口等），但仍需进一步明确病因。纤支镜可以在气道深部进行微创操作[11]，本研究中 1 例气管胆管瘘的患儿，即经纤支镜气道内碘油造影而明确诊断。

320 排 CT 宽体探测器一次扫描的覆盖范围可达 16 cm，仅用时 0.35 s 就能完成整个胸部的扫描，克服了心跳、呼吸等因素对图像质量的影响，0.5 mm 薄层扫描能精确显示微小病变，提高了 Z 轴分辨率，满足复杂心肺血管畸形的诊断要求。完成全心多期动态容积扫描仅需 10 s 左右，而且获得的数据量非常丰富，具有用时短、效率高、成像清晰和无创性等优点，而且 X 线辐射量亦显著减少[12]。同时 320 排 CT 还备有婴幼儿安全扫描模式软件包，可自动根据婴幼儿的年龄、体重等指标来调整扫描参数。

320 排 CT 的后处理技术，如 MPR、CPR、MinIP、VR 和 VE 技术等，能更加直观、立体地显示心脏大血管的形态和结构。CTA 原始横轴面图像避免了组织器官影像的重叠，能很好地显示解剖学房室的位置、形

态、房室连接、房室与大血管连接的解剖关系。VR 图像可以直观地显示心脏大血管连接、大血管的形态及空间位置关系，还可同时发现合并的内脏解剖学异常，对内脏转位、复杂心血管畸形的节段分析等具有重要价值，是诊断复杂心血管畸形有效手段[13]。本研究结果显示，320 排 CT 的 VR 图像对主动脉、肺动脉和肺静脉的起始部位、走行及其分支血管的起源和变异等的显示具有显著优势，明显优于心脏超声和普通 CT。MPR 可根据需要进行冠状面、矢状面和任意角度的二维图像重组，可多平面显示气管分支的形态、走行及双肺体积变化。本组中有 4 例患儿的 320 排 CT 扫描及后处理图像直观、准确地显示了主动脉弓的变异、假性动脉瘤的起源和左右肺静脉缺如的情况，同时还清晰显示了血管环造成的气管外压性狭窄的部位、巨大假性动脉瘤压迫邻近肺组织、以及左肺静脉缺如导致的左肺血回流受阻和继发性左肺发育不良等。但 320 排 CT 对于气管瘘的诊断还存在着一定局限性。本研究中病例 5 行 320 排 CT 未能显示瘘管，仅怀疑为气道憩室，但目前已有应用 320 排 CT 成功诊断气管食管瘘的报道[14]。

综上所述，对于复杂的难以确诊的心肺气道畸形，纤支镜检查有助于筛查气道的异常征象，以确定下一步的诊疗措施；同时，纤支镜可在气道内部进行微创操作和造影检查，对于确定气管内瘘道的走行及下端开口的位置均有重要作用。目前已有少数医院开展针对婴幼儿的经纤支镜介入治疗，可进一步对瘘道进行封堵，起到根治的作用，从而显著降低了患儿行外科手术治疗的概率[15]。320 排 CT 容积扫描对于发现复杂心肺畸形有积极意义。患儿所受创伤小、射线量低，检查方便可行、扫描时间短，可操作性优于心脏彩超和 MRI，更容易被家长接受，而且显著提高了对罕见心肺血管畸形的检出率。复杂心肺血管畸形患儿的病死率高，因此早期诊断并采取相应的干预措施可极大地降低新生儿的死亡率，并能显著改善反复发病患儿的预后，甚至有根治的可能。由于纤支镜及 320 排 CT 各有所长，因此在疾病的诊治中可联合应用。但由于纤支镜及 320 排 CT 的检查费用较为昂贵，且纤支镜涉及麻醉风险，并不作为常规检查，需临床医师严格掌握指征，恰当运用这些新的诊疗技术，提高对复杂心肺血管畸形患儿的诊疗水平。

参考文献：

[1] 吴学东. 先天性食管闭锁并气管食管瘘的诊断与治疗现状[J]. 世界华人消化杂志，2016，24(34)：4537-4541.

[2] 张鼎文，车正兰. 经胸超声心动图与 320 排 CT 在先天性心脏病诊断中的对比分析[J]. 贵州医药，2012，36(8)：742-743.

[3] 沈蓉，张玉奇，蔡及明，等. 双主动脉弓的超声心动图诊断价值及漏诊分析[J]. 医学影像学杂志，2009，19(12)：1545-1548.

[4] 廖火城，钱孝贤. 320 排 CT 心脏成像的最新进展[J]. 国际内科学杂志，2009，36(12)：701-704，709.

[5] 王兴路. 支气管镜与 MSCT 对婴儿呼吸系统发育异常的诊断价值[D]. 重庆：重庆医科大学，2013：1-46.

[6] 雷小雨. 婴幼儿反复肺炎常见病因及其临床特点研究[D]. 大连：大连医科大学，2013：1-48.

[7] 梁秋香. 动脉导管未闭术后再通并发假性动脉瘤的 X 线诊断[J]. 心肺血管病杂志，1993，12(4)：248-249.

[8] 胡秋晖，邰升. 胆管支气管瘘研究进展[J]. 中国实用外科杂志，2013，33(3)：228-229.

[9] 章高平，刘建梅，陈强，等. 354 例儿童支气管镜检查结果临床分析[J]. 中国当代儿科杂志，2010，12(3)：230-232.

[10] Le Roux P, de Blic J, Albertini M, et al. Flexible bronchoscopy in children. Experience at French centers of pediatric pneumology [J]. Rev Mal Respir, 2004, 21(6 Pt 1): 1098-1106.

[11] 冯翠竹，万灏，陈快，等. 电子支气管镜在Ⅲ型食管闭锁术后气管食管瘘复发诊断中的应用[J]. 中国内镜杂志，2016，22(3)：92-94.

[12] 王华. 超声及 320 排 CT 诊断先天性心脏病的临床应用研究[D]. 郑州：郑州大学，2014：1-103.

[13] 贾世军，焦俊，汪春红，等. 320 排 CT 在先天性心脏病诊断中的应用[J]. 放射学实践，2012，27(7)：754-757.

[14] 潘春燕，于学林，陶亚飞. 320 排 CT 在小儿食管闭锁合并气管食管瘘诊断中的应用[J]. 放射学实践，2014，29(4)：437-440.

[15] Kostopanagiotou K, George RS, Kefaloyannis E, et al. Novel technique in managing bronchobiliary fistula in adults: Endobronchial embolization using silicone spigots in 2 cases[J]. Ann Thorac Med, 2015, 10(1): 67-68.

（收稿日期：2017-06-10 修回日期：2017-10-12）