·胸部影像学·

薄壁囊腔类肺癌与薄壁空洞性肺结核 MSCT 诊断对比研究

代平，欧光乾，刘勇，何其舟，杨彬，张艳丽

【摘要】 **目的**：对比分析薄壁囊腔类肺癌与薄壁空洞性肺结核的 MSCT 征象特点，提高诊断及鉴别诊断能力。**方法**：回顾性分析 2011－2017 年本院经病理或临床证实的 28 例薄壁囊腔类肺癌和 30 例薄壁空洞性肺结核的临床资料及 MSCT 表现，采用卡方检验或 Fisher 精确概率法对比分析两组病变的 CT 征象。**结果**：两组中患者的性别构成、病灶大小、含气腔隙大小的差异无统计学意义；肺癌组平均发病年龄高于结核组，差异具有统计学意义（$P<0.001$）；结核组空洞壁的厚度大于肺癌组囊腔壁；肺结核好发于上肺；肺癌组磨玻璃征、分叶征、短毛刺征、清楚毛糙的界面、内壁不光整、分隔、壁结节及蜂窝征的出现率高于结核组，差异具有统计学意义（$P<0.05$）；结核组的长毛刺征、内壁光整、卫星灶、形态学Ⅲ型的出现率高于肺癌组，差异具有统计学意义（$P<0.05$）。随访肺癌组中出现囊壁不规则增厚、壁结节增大；结核组随访可见空洞缩小。**结论**：薄壁囊腔类肺癌与薄壁空洞性肺结核的 CT 征象有一定差异，CT 检查有助于两种病变的诊断和鉴别诊断。

【关键词】 肺癌；肺结核；囊腔；空洞：体层摄影术，X 线计算机；诊断

【中图分类号】R814.42；R734.2 【文献标识码】A 【文章编号】1000-0313(2018)04-0389-05

DOI：10.13609/j.cnki.1000-0313.2018.04.013

Comparative study of MSCT diagnosis between lung cancer with thin-walled cystic airspaces and thin-walled cavitary tuberculosis

DAI Ping, OU Guang-qian, Liu Yong, et al. Department of Radiology, the Traditional Chinese Affiliated Hospital of Southwest Medical University, Sichuan 646000, China

【Abstract】 **Objective**: To comparatively analyze the MSCT findings of lung cancer with thin-walled cystic airspaces and thin-walled cavitary tuberculosis, thus to improve the ability of diagnosis and differential diagnosis. **Methods**: The basic clinical data and MSCT findings of 28 cases with lung cancer with thin-walled cystic airspaces and 30 thin-walled cavitary tuberculosis confirmed by pathology or clinical data from 2011 to 2017 were retrospectively and comparatively analyzed. The χ^2 test or Fisher's exact probability method were used for the statistical analysis. **Results**: There was no statistical difference in the gender composition, the size of lesion and air space between the two groups. The mean age of lung cancer group was higher than that of cavitary tuberculosis group, there was statistical difference ($P<0.001$). The wall thickness of cystic airspaces of lung cancer group was less than that of cavitary tuberculosis group. Most of tuberculosis occurred in the upper lung. The ratio of ground glass opacity, lobulation, short speculation, well defined and unsmooth interface, unsmooth inner wall, septum inside the airspace, mural nodule and honeycomb sign was higher in lung cancer group than that in the cavitary tuberculosis group with statistical difference ($P<0.05$). The ratio of long speculation, smooth inner wall, satellite lesions, type Ⅲ of morphological patterns was higher in the cavitary tuberculosis group than that in lung cancer group with statistical difference ($P<0.05$). In follow-up study, the air space wall thickened irregularly and the mural nodule enlarged in lung cancer group, but the cavity shrunk in tuberculosis group. **Conclusion**: There are certain differences in the CT features between lung cancer with thin-walled cystic airspaces and thin-walled cavitary tuberculosis, CT is quite helpful in differential diagnosis of the two diseases.

【Key words】 Lung cancer; Tuberculosis; Cystic airspace; Cavity; Tomography, X-ray computed; Diagnosis

作者单位：646000 四川，西南医科大学附属中医医院放射科
作者简介：代平（1987－），女，四川泸州人，住院医师，主要从事心胸及骨肌系统影像诊断。
通讯作者：欧光乾，E-mail：ouguangqian@163.com

肺癌已经成为全球发病率最高的恶性肿瘤之一[1]，囊腔类肺癌是一种不典型肺癌，在临床上已越来越多地被检出和经病理证实。此类肺癌成因复杂、名称混乱，是目前临床研究的热点问题之一。根据早期肺癌国家筛查计划(I-ELCAP)的相关报道，CT 上表现为含囊腔肺癌的发病率为 3.6%[2]。由于其影像征象不典型，容易与薄壁空洞性肺结核相混淆，但目前国内外相关文献报道较少。笔者通过对比分析薄壁空洞性肺结核与囊腔类肺癌的 MSCT 表现，旨在提高此类病变的诊断准确性。

材料与方法

1. 一般资料

将 2011－2017 年本院 28 例薄壁囊腔类肺癌(腺癌 27 例，鳞癌 1 例)和 30 例薄壁空洞性肺结核患者纳入研究。其中，肺癌患者均经手术病理证实，肺结核患者经手术病理证实(6 例)或临床痰涂片检查阳性(24 例)而明确诊断。纳入标准：①含气腔隙最大径＞0.5 cm；②薄壁，将壁厚＜4 mm 定义为薄壁囊腔或薄壁空洞；③结核组中以薄壁空洞性病变为主要 CT 征象。肺癌组患者的主要临床表现：咳嗽、咳痰 10 例，胸痛 5 例，痰中带血 2 例，无临床症状、因体检而发现 11 例。结核组患者的主要临床表现：咳嗽 9 例，低热、盗汗 12 例，胸痛 9 例。

2. 检查方法

使用 Siemens Sensation 16 排螺旋 CT 机和 Siemens Somation Definition 双源 CT 机行胸部 CT 扫描。患者取仰卧位，于呼气末屏气扫描，扫描范围自胸腔入口至肺底部，扫描参数：层厚 5 mm，层间隔 5 mm；130 kV、120 mA、螺距 1.2(16 排 CT)或 120 kV、管电流采用自适用调控技术、螺距 0.9(双源 CT)。增强扫描采用双筒高压注射器经肘静脉注入对比剂碘海醇(350 mg I/mL)，总量 80 mL，流率 3 mL/s，于注射后 20～25 s、70～90 s 分别行肺动脉和肺静脉期增强扫描。图像观察条件：肺窗的窗宽 1200 HU、窗位－600 HU，纵隔窗的窗宽 350 HU、窗位 40 HU，必要时根据病灶情况采取合适的调窗技术。

3. 图像后处理

所有图像均传输至后处理工作站进行观察、重建和测量。常规采用 1.0 mm 层厚进行薄层重建。采用多平面重组(multiple planes reformation，MPR)、容积重建(volume rendering，VR)及最大密度投影(maximum intensity projection，MIP)等后处理技术进行图像重组。

4. 图像分析

由 2 位主治医师对图像进行独立阅片分析，观察病灶的位置、数目、大小、形状(圆形或类圆形、不规则形)、密度和边缘(分叶、短毛刺、长毛刺、尖角、棘状突起)、瘤-肺界面(清楚光整、清楚毛糙、模糊)、含气腔隙的形态特点(数量、大小、壁厚、壁的光整度)、含气腔隙内部结构(壁结节、分隔、血管穿行)、邻近结构(胸膜粘连、胸膜凹陷、血管改变、卫星灶)、病灶与支气管的关系以及病灶的动态变化情况等，意见不一致时经讨论达成一致意见。

参照 Mascalchi 等[3]对含气腔隙与结节关系的形态学分型：Ⅰ型为结节或肿块位于腔外；Ⅱ型为结节或肿块位于腔内；Ⅲ型为含气腔隙呈环形增厚；Ⅳ型为多发含气腔隙与结节混合分布。

5. 统计学分析

所有数据均使用 SPSS 17.0 软件进行统计学分析。两组间计量资料的比较采用两独立样本 t 检验；计数资料采用频数和百分比表示，组间 MSCT 征象比较采用 χ^2 检验或 Fisher 确切概率法。以 $P<0.05$ 为差异有统计学意义。

结 果

1. 两组的临床资料

肺癌组(19/9)与结核组(20/10)男女比例的差异无统计学意义($P>0.05$)。肺癌组患者年龄 43～87 岁，平均(60.36±13.55)岁，结核组患者年龄 21～73 岁，平均(44.07±16.82)岁，肺癌组患者的年龄高于结核组，差异有统计学意义($P<0.001$)。

2. 两组 MSCT 征象对比分析

两组的 CT 征象中定量资料的分析见表 1。肺癌组的病灶大小、含气腔隙大小与结核组间的差异无统计学意义($P>0.05$)，结核组中含气腔隙的壁厚度大于肺癌组，差异有统计学意义($P<0.05$)。

表 1 两组 CT 征象定量资料的对比分析

指标	肺癌组(cm)	结核组(cm)	t 值	P 值
病灶大小	2.5±1.17	2.7±1.13	0.678	0.501
含气腔隙大小	2.3±1.13	2.4±1.19	0.337	0.737
壁厚度	0.16±0.12	0.22±0.93	2.280	0.026

两组 MSCT 征象中定性资料及统计分析结果见表 2。肺癌组的 CT 征象中病变位于中下肺、磨玻璃征(图 1)、分叶征(图 2)、短毛刺征、清楚毛糙的界面、多囊(图 2、3)、内壁不光整(图 2)、分隔(图 2、3)、壁结节(图 2)、血管穿行、血管集束征、胸膜凹陷征(图 4)、结节与囊腔关系的形态学分型Ⅳ型(图 4)及蜂窝征(图 2)的占比高于结核组，差异均有统计学意义($P<0.05$)；结核组中病变位于上肺(图 5、6)、长毛刺(图 5)、尖角征、单囊(图 5、6)、内壁光整(图 5、6)、卫星灶(图 5、6)和形态学分型Ⅲ型(图 5、6)的占比高于肺癌

组，差异均有统计学意义（$P<0.05$）；两组中棘状突起、病灶形态、清楚光整的界面、模糊的界面、胸膜粘连及Ⅰ、Ⅱ型形态学分型的差异无统计学意义（$P>0.05$）。

表 2　两组病例 MSCT 征象比较　（例）

观察指标	肺癌组	结核组	χ^2 值	P 值
部位			17.992	0.000#
上肺	9(32.1%)	26(86.7%)		
中下肺	19(67.9%)	4(13.3%)		
形态			—	0.246a
类圆形或圆形	23(82.1%)	28(93.3%)		
不规则	5(17.9%)	2(6.7%)		
磨玻璃征			13.010	0.000#
有	12(42.9%)	1(3.3%)		
无	16(57.1%)	29(96.7%)		
边缘形态				
分叶征	18(64.3%)	2(6.7%)	21.283	0.000#
长毛刺征	2(7.1%)	11(36.7%)	7.259	0.007#
短毛刺征	15(53.6%)	0	—	0.000a
尖角征	0	10(33.3%)	—	0.001a
棘状突起	2(7.1%)	0	—	0.229a
瘤-肺界面				
清楚光整	1(3.6%)	5 (16.7%)	—	0.195a
清楚毛糙	23(82.1%)	14(46.7%)	7.892	0.005#
模糊	4(14.3%)	11(36.7%)	3.784	0.052#
含气腔隙数量			8.861	0.003#
单囊	17(60.7%)	28(93.3%)		
多囊	11(39.3%)	2(6.7%)		
腔内壁光整度			43.325	0.000#
光整	1(3.6%)	27(90.0%)		
不光整	27(96.4%)	3(10.0%)		
内部结构				
分隔	19(67.9%)	2(6.7%)	23.478	0.000#
壁结节	12(42.9%)	0	—	0.000a
血管穿行	7(25.0%)	0	—	0.004a
周围结构				
血管集束征	8(28.6%)	1(3.3%)	—	0.011a
胸膜凹陷征	13(46.4%)	2(6.7%)	11.942	0.001#
胸膜粘连	13(46.4%)	20(66.7%)	2.419	0.120#
卫星灶	0	27(90.0%)	—	0.000a
形态学分型				
Ⅰ	6(21.4%)	2(6.7%)	—	0.138a
Ⅱ	3(10.7%)	2(6.7%)	—	0.665a
Ⅲ	12(42.9%)	2(6.7%)	10.359	0.001#
Ⅳ	7(38.9%)	0	—	0.004a
蜂窝征	11(39.3%)	0	—	0.000a

注：括号内为构成比。# 采用 χ^2 检验；a 采用 Fisher 精确概率法。

3. CT 动态随访

肺癌组 1 例表现为磨玻璃结节的患者，1 年后随访发现结节增大并出现囊腔改变，囊腔内见分隔；1 例 10 个月后随访，发现囊腔增大，囊壁不均匀增厚，壁结节明显增大；3 例动态随访显示囊腔缩小、病灶内实性成分增多（图 7）；1 例 34 个月后复查，显示病灶由磨玻璃样病变进展为实性结节、囊腔缩小。结核组随访，有 4 例抗结核规律治疗后空洞缩小（图 8）。

讨　论

1. 病理机制

薄壁囊腔类肺癌与薄壁空洞性肺结核在 CT 图像上均表现为含气透亮影，但其病理机制具有争议，容易将空洞和囊腔混淆。囊腔类肺癌主要包括 3 种类型：大泡型、囊腔型和含囊腔型[4]。在 CT 图像上表现为含气透亮影的主要是囊腔，主要的病理基础有 3 点：①在肺大泡基础上继发的肺癌；②肿瘤起源于薄壁囊腔样表现的囊壁上；③肺癌继发薄壁囊腔，可能的机制为肿瘤侵犯导致气道狭窄的单向阀阻塞效应[5-9]。而肺结核的含气腔隙主要是空洞，薄壁空洞主要见于慢性期或治疗好转过程中，干酪样病变液化坏死经支气管排出后形成空洞。

2. 临床资料的诊断价值

本研究中结核组患者的年龄比肺癌组小（$P<0.05$），因此年龄对于两者鉴别有参考价值。本研究中结核病灶多位于上叶尖后段和下叶背段，与其好发部位一致，可多发，且临床上患者常有结核中毒症状，与肺癌较容易鉴别。

3. MSCT 征象对比分析

形态学对比：结核组中病灶的形态多为Ⅲ型（86.7%），出现的比例明显高于肺癌组；而肺癌病灶的形态学分型以Ⅲ型和Ⅳ型多见，但仅Ⅳ型的比例与肺癌组间差异有统计学意义，主要原因是肺癌囊腔内常有分隔，即以Ⅳ型多见，而结核腔内未见分隔，故以Ⅲ型多见。

含气腔隙大小、壁厚度的对比：两组中病灶大小和含气腔隙大小的差异无统计学意义。尽管本组选取的是薄壁空洞性肺结核，但结核组病灶的壁厚度仍大于肺癌组，分别为（0.22±0.93）cm 和（0.16±0.12）cm，组间差异有统计学意义（$P<0.05$）。可能的原因是两者病理机制不同，肺结核的空洞壁由干酪样组织、肉芽组织和纤维组织组成[10]，而肺癌组的薄壁与囊腔形成机制有关。

内壁及内部特征对比：肺癌的囊腔壁不规则、不光整、有壁结节，多伴有腔内分隔及血管穿行，这些表现的病理基础可能与肿瘤的生长方式和囊腔形成机制有关[11-12]。多房囊腔、囊腔壁不均匀增厚、腔内分隔、壁结节或血管穿行使肺癌病灶在 CT 上表现为蜂窝状或花环状的特殊征象。“蜂窝征”是囊腔类肺癌的一种特征性表现，文献鲜有报道。结核性空洞内壁多光整、无分隔，有时可有壁结节，但多为未坏死的纤维索条或血管成分[13]。本研究中两组病变的 CT 表现与文献报道相符，尤其是肺癌组中内壁不光整（96.4%）、有分隔（67.9%）和蜂窝征（39.3%）的出现比例明显高于结核组，结核组的内壁光整的出现比例（90.0%）明显高于肺癌组，这些征象在两组间的差异均有统计学意义（$P<0.05$）。

边缘及周围结构相关征象的对比：典型肺癌有分叶征、短毛刺征，空洞型结核可有长毛刺征，本研究结果与文献报道基本一致[14]，说明囊腔类肺癌与薄壁空

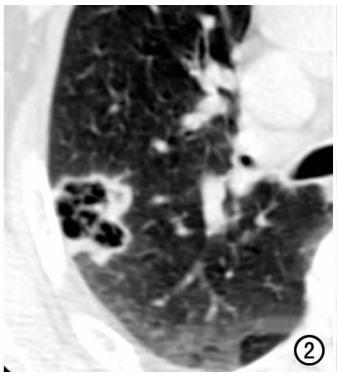

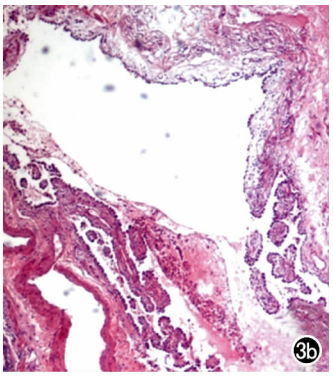

图 1 右肺下叶原位腺癌。CT 显示病灶为薄壁囊腔，边缘可见环形磨玻璃影（形态学Ⅲ型）。 **图 2** 右肺下叶腺癌。CT 显示病灶内可见多发囊腔和腔内分隔，壁厚薄不均，可见壁结节、分叶征和蜂窝征。

图 3 右肺下叶原位腺癌。a）横轴面 CT 示病灶为单囊，结节位于囊腔外（形态学Ⅰ型），囊腔内有分隔；b）病理片镜下示肺泡壁结构局部塌陷，肺泡腔囊性扩张，部分肿瘤细胞呈乳头状生长突向囊壁（×40，HE）。

洞性肺结核也有典型肺癌或肺结核的特点。血管集束征和胸膜凹陷征是肺癌的常见征象[11,15]，本研究中肺癌组内血管集束征（28.6%）和胸膜凹陷征（46.4%）的出现比例高于结核组，与文献报道的结果基本一致。肺结核常有卫星灶形成，本研究中结核组卫星灶的出现比例非常高（90%），而肺癌组无 1 例出现卫星灶，说明卫星灶在两者的鉴别诊断中具有重要价值。

磨玻璃征的对比：肺癌周围可有磨玻璃征，值得注意的是本组有 12 例磨玻璃征出现在含气囊腔周围，可能的原因是早期肺癌沿着肺泡壁伏壁生长，肺泡腔未闭塞，小的含气腔隙存留为空泡[16]，由于气道狭窄引起的活瓣阻塞效应，含气腔隙增大形成囊腔，随着腔内压力增大，囊腔越来越大，进一步发展，病灶内实性成分增多，囊腔被侵犯，囊腔又变小、闭塞，肿瘤继续发展，实性成分液化坏死形成空洞，因此囊腔肺癌到实性肺癌再到空洞型肺癌是一个演变过程。由此可推测出囊腔可能是磨玻璃病变的一种继发表现，含囊腔的肺癌也可能是肺癌的早期阶段。本研究中肺癌组内有 12 例（42.9%）出现磨玻璃征，而空洞性肺结核组中仅 1 例（3.3%），因此磨玻璃征也是两种病变的重要鉴别要点。

4. 随访表现的对比

囊腔类肺癌，尤其是以囊腔为主的肺癌，影像表现不典型，容易误诊，文献报道囊腔可缩小、增大或保持不变，随访时发现囊壁增厚、不均匀、壁结节或实性成分增大，应警惕肺癌的可能。本组 6 例囊腔类肺癌患者在随访时发现有恶变征象。空洞性肺结核经抗结核治疗后可见空洞变小、闭合，本组有 4 例。

综上所述，薄壁囊腔类肺癌与薄壁空洞性肺结核病变中含气腔隙的病理形成机制完全不相同，结合患者的年龄及病变的位置、MSCT 征象和动态演变过程将有助于两者的鉴别，尤其是蜂窝征、磨玻璃征和卫星灶等征象具有重要的鉴别诊断价值。关于含囊腔肺癌可能是肺癌的早期阶段、进一步发展则演变为实性结

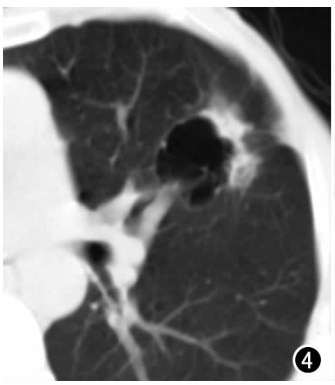

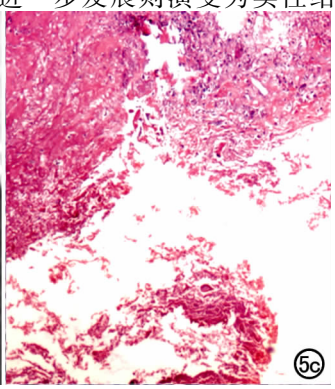

图 4 左肺上叶腺癌。CT 显示囊腔与磨玻璃、实性密度混合分布，可见腔内分隔和胸膜凹陷征。 **图 5** 左肺上叶空洞性肺结核。a）横轴面 CT 示左肺上叶薄壁空洞，内壁结节，周围卫星灶，邻近胸膜粘连；b）矢状面 CT 示左肺上叶薄壁空洞，边缘可见长毛刺，邻近有卫星灶；c）病理片镜下示术后镜下病理示肺组织结构破坏，空洞形成，空洞内有漂浮的干酪样坏死物，空洞壁有大量上皮样细胞及较多 Langerhans 巨细胞（×40，HE）。

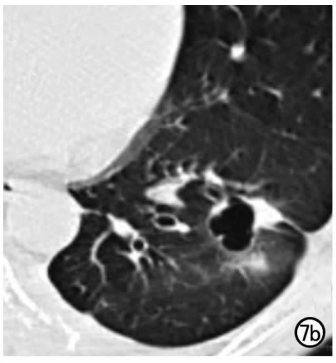

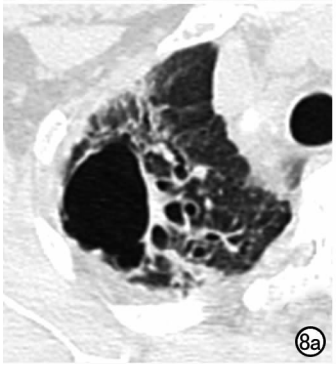

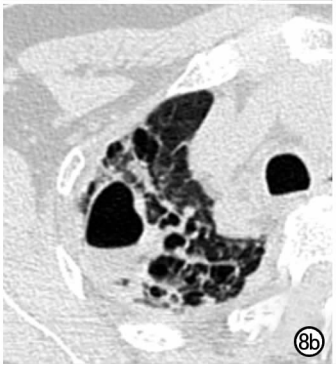

图 6　左肺上叶空洞性肺结核，CT 显示含气腔隙周围呈环形增厚（Ⅲ型），内壁光整，邻近有卫星灶。　**图 7**　左肺下叶浸润性肺腺癌。a）CT 显示病灶为薄壁囊腔伴实性结节，形态学分型Ⅰ型；b）6 个月后复查，显示病灶内实性成分增大，囊腔稍缩小；c）一年后复查示病灶内实性成分进一步增大，囊腔缩小，可见分叶、毛刺和胸膜凹陷征。　**图 8**　右肺上叶空洞性肺结核。a）CT 示右上肺病灶内空洞形成，内壁光整，邻近有卫星灶；b）抗结核治疗 9 个月后复查 CT 示空洞缩小。

节或肿块这一推测还有待进一步研究。认识和掌握薄壁囊腔类肺癌与薄壁空洞性肺结核的 MSCT 特征，有助于提高对两种病变的鉴别诊断水平。

参考文献：

[1]　毛海霞，武春燕，王亚丽，等. 空洞性磨玻璃结节的 CT 表现与病理对照研究[J]. 中华临床医师杂志，2015，9(24)：4579-4584.

[2]　Farooqi AO，Cham M，Zhang L，et al. Lung cancer associated with cystic airspaces[J]. AJR，2012，199(4)：781-786.

[3]　Mascalchi M，Attoma D，Bertelli E，et al. Lung cancer associated with cystic airspaces[J]. J Comput Assist Tomogr，2015，39(1)：102-108.

[4]　吴光耀，伍建林. 肺部囊腔类肺癌的分型及其 CT 表现[J]. 放射学实践，2016，31(10)：902-907.

[5]　Lan CC，Wu HC，Lee CH，et al. Lung cancer with unusual presentation as a thin-walled cyst in a young non-smoker[J]. J Thorac Oncol，2010，5(9)：1481-1482.

[6]　Singh N，Bal A. Lung cyst caused by centrally located bronchogenic carcinoma[J]. Arch Bronconeumol，2012，48(3)：99-101.

[7]　Furukawa M，Oto T，Yamane M，et al. Spontaneous regression of primary lung cancer arising from an emphysematous bulla[J]. Ann Thorac Cardiovasc Surg，2011，17(6)：577-579.

[8]　Farooqi AO，Cham M，Zhang L，et al. Lung cancer associated with cystic airspaces[J]. AJR，2012，199(4)：781-786.

[9]　陈颖，蔡庆，沈玉英，等. 含囊腔性肺癌的 MSCT 特点及病理对照分析[J]. 临床放射学杂志，2016，35(10)：1508-1512.

[10]　熊婧彤，吴昊，沈晶，等. 肺结核空洞与周围型肺癌伴囊腔形成的 CT 表现对照研究[J]. 结核病与肺部健康杂志，2015，4(3)：157-161.

[11]　刘琳，赵绍宏，张艺军. 肺内含囊腔的肿瘤性病变多层螺旋 CT 影像特征与病理对照分析[J]. 实用医学影像杂志，2017，18(3)：205-209.

[12]　戚元刚，泽辉，王道庆，等. 孤立薄壁空腔型肺癌 CT 表现及鉴别诊断[J]. 放射学实践，2013，28(8)：843-845.

[13]　曾令延，陈根铭，黄福城，等. 肺结核抗捞过程中病灶进展的影像学表现及误诊分析[J]. 实用放射学杂志，2016，32(11)：1688-1716.

[14]　邓波，孟令平，孔鹏，等. 螺旋 CT 靶扫描机重建联合 Fisher 判别在孤立性肺结节良恶性诊断中的作用[J]. 临床肺科杂志，2017，22(5)：1688-1716.

[15]　吴华伟，肖湘生，刘士远，等. 周围型肺癌胸膜凹陷征形成的瘤内基础及相关影响因素[J]. 中华放射学杂志，2001，35(10)：731-735.

[16]　望云，范丽，李清楚，等. 薄壁囊腔型肺癌与薄壁空洞性肺结核的 MDCT 表现鉴别诊断研究[J]. 临床放射学杂志，2017，36(1)：44-49.

（收稿日期：2017-11-03　修回日期：2018-01-02）