·病例报道·

肝脏原发性混合性腺神经内分泌癌一例

聂丹，郭亮

【关键词】 肝脏肿瘤；神经内分泌癌；电子计算机断层扫描

【中图分类号】R814.42；R735.7　【文献标识码】D　【文章编号】1000-0313(2018)03-0329-02

DOI：10.13609/j.cnki.1000-0313.2018.03.021

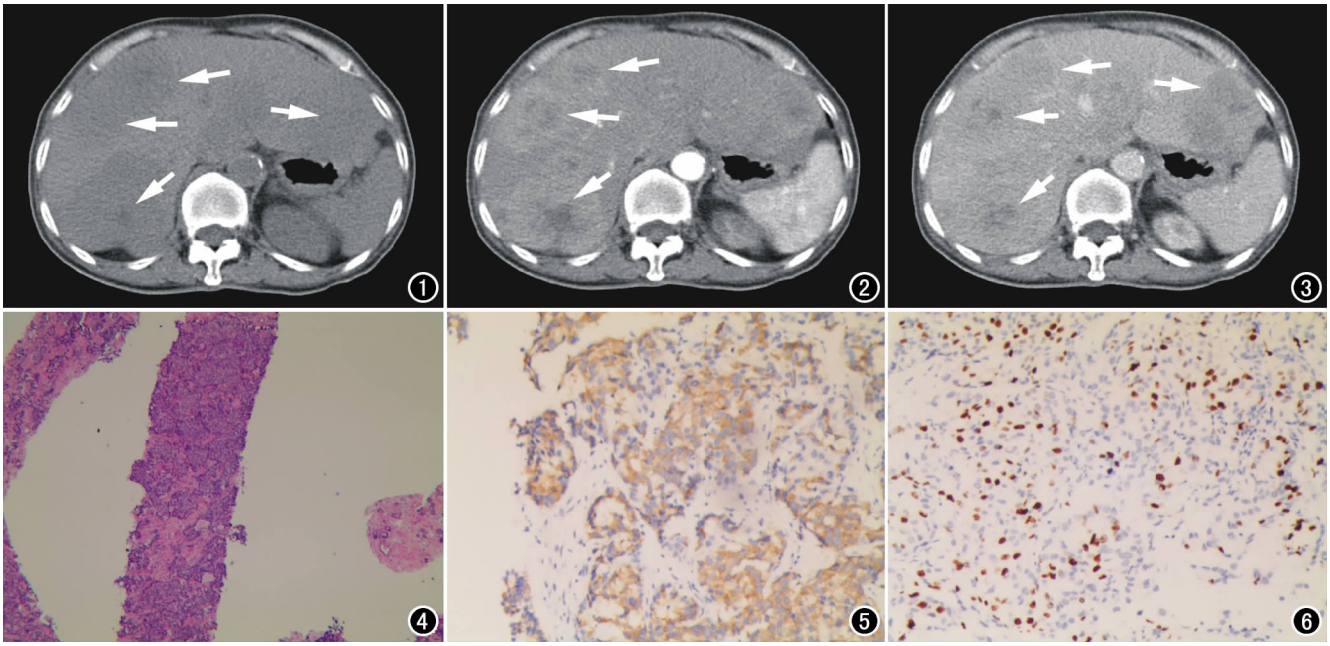

图 1　CT 平扫，肝内见多枚类圆形稍低密度影（箭），边界较清晰。　**图 2**　增强扫描动脉期，肝内病灶呈环形厚壁中等强化（箭），内壁不规则。　**图 3**　增强扫描静脉期，肿块强化程度减退（箭），强化范围扩大。　**图 4**　镜下见肿瘤细胞巢状密集排列，核深染，细胞异形性明显，可见腺癌成分（×200，HE）。　**图 5**　Syn 阳性（×200）。　**图 6**　Ki-67 阳性（×200）。

病例资料　患者，女，68 岁，因体检发现肝占位半月余入院。入院查体：神志清，体型消瘦，全身皮肤粘膜黄染，无出血点、肝掌、蜘蛛痣，全身浅表淋巴结未触及肿大，巩膜黄染。无腹胀腹痛，无恶心呕吐，无呕血黑便。肿瘤标志物：AFP 3.01 μg/L，CA199 25.91 U/mL，CA125 24.20 U/mL。本院 CT 增强：胸部 CT 未见明显异常；肝实质内见多发大小不等类圆形稍低密度影，部分其内可见更低密度影，边界较清晰，增强后动脉期呈厚壁环状强化，中央坏死区未见强化，静脉期对比剂廓清，但强化范围扩大；腹腔及腹膜后未见肿大淋巴结（图 1～3）。诊断：肝脏多发占位，考虑转移。PET-CT 示：肝脏多发占位，FDG 摄取增高，考虑为转移可能性大。肝脏穿刺病理诊断：恶性肿瘤，结合免疫组化结果及临床病史 PET-CT 全身别处没有病灶，考虑肝脏原发混合性腺神经内分泌癌。免疫组化：癌细胞 CgA（＋），Syn（＋），CK19（散在弱＋），Hepa-1（＋），Ki-67（＋，热点区约 50%）（图 4～6）。患者行肿瘤消融术后病情稍缓解后出院。

讨论　根据 2010 年胃肠道神经内分泌肿瘤分类方法，分为神经内分泌肿瘤（neuroendocrine tumors，NET）；神经内分泌癌（neuroendocrine cancer，NEC）和混合性腺神经内分泌癌（mixed adenoneuroendocrine carcinomas，MANEC）[1]。肝脏原发性神经内分泌肿瘤较少见，MANEC 是更罕见，目前国内文献尚无 MANEC 的相关报道，国外仅有几例相关报道[2-3]，其起源、临床特征、诊断治疗尚未明确[4]。有研究者指出

作者单位： 215000　江苏，苏州大学附属第一医院
作者简介： 聂丹（1992－），女，四川自贡人，住院医师，主要从事腹部影像学诊断工作。
通讯作者： 郭亮，E-mail：abcgliang@sina.com

其可起源于肝脏干细胞，即具有多潜能祖细胞可分化成各种细胞类型的能力，包括神经内分泌细胞和异位神经内分泌组织[3]，Onishi 等[5]认为 MANEC 更可能来源于腺癌细胞，而不是神经内分泌群体。MANEC 包括腺癌和神经内分泌癌两种成分，且每种成分需占 30%以上[1]。腺癌成分多位于肿瘤表面，神经内分泌癌成分与血管浸润、淋巴结转移密切相关，MANEC 的神经内分泌成分提示肿瘤预后不良[3]。有研究证明生长抑素类似物和奥曲肽是治疗神经内分泌肿瘤最好的药物，因为它们能够减少激素相关症状，也具有抗肿瘤作用[6-7]，因此鉴别 MANEC 是很重要的，是考虑使用化学药物辅助治疗的适应症[3]。Nishino 等[4]报道的一例肝脏原发性 MANEC，CT 平扫表现为不规则低密度影，边界清晰，增强扫描肿块表现为动脉期晚期明显强化，门静脉期廓清并显示周边强化，强化方式类似于原发性肝癌，可能与其含有腺癌成分有关。肿瘤的囊变坏死具有一定特征性[8]。本病例表现为在动脉明显厚壁强化，门静脉期廓清，但强化范围扩大，误诊为转移性肿瘤，但转移瘤多有原发肿瘤病史，增强扫描呈典型“牛眼征”改变。本病还需与原发性肝癌相鉴别，后者平扫为不规则、边界不清低密度影，增强扫描呈"快进快出"模式，但 MANEC 的确诊还依靠病理诊断。

参考文献：

[1] Scoazec JY, Couvelard A. The new WHO classification of digestive neuroendocrine tumors[J]. Ann Pathol, 2011, 31(2): 88-92.

[2] Zheng SL, Yip VS, Pedica F, et al. Intrahepatic bile duct mixed adenoneuroendocrine carcinoma: a case report and review of the literature[J]. Diagnostic Pathology, 2015, 10(1): 204.

[3] Harada K, Sato Y, Ikeda H, et al. Clinicopathologic study of mixed adenoneuroendocrine carcinomas of hepatobiliary organs[J]. Virchows Arch, 2012, 460(3): 281-289.

[4] Nishino H, Hatano E, Seo S, et al. Histological features of mixed neuroendocrine carcinoma and hepatocellular carcinoma in the liver: a case report and literature review[J]. Clin J Gastroenterol, 2016, 9(4): 272-279.

[5] Onishi I, Kitagawa H, Harada K, et al. Intraductal papillary neoplasm of the bile duct accompanying biliary mixed adenoneuroendocrine carcinoma[J]. World J Gastroenterol, 2013, 19(20): 3161-3164.

[6] Volante M, Brizzi MP, Faggiano A, et al. Somatostatin receptor type 2A immunohistochemistry in neuroendocrine tumors: a proposal of scoring system correlated with somatostatin receptor scintigraphy[J]. Mod Pathol, 2007, 20(11): 1172-1182.

[7] Oberg KE, Reubi JC, Kwekkeboom DJ, et al. Role of somatostatins in gastroenteropancreatic neuroendocrine tumor development and therapy[J]. Gastroenterology, 2010, 139(3): 742-753.

[8] Huang YQ, Xu F, Yang JM, et al. Primary hepatic neuroendocrine carcinoma: clinical analysis of 11 cases[J]. Hepatobiliary Pancreat Dis Int, 2010, 9(1): 44-48.

（收稿日期：2017-04-27）

2018 年上海东方妇产科影像新进展研讨会

为推动妇产科影像及妇儿介入的发展，诚邀您参加 2018 年上海东方妇产科影像新进展研讨会暨中华妇儿介入专委会上海站巡讲，同时举办“孕之行”关爱育龄妇女输卵管性不孕行动计划的发布暨首届输卵管造影及介入规范化诊疗论坛。

大会整合了上海两家妇产科医院国家级继续教育学习班项目：复旦大学附属妇产科医院承办的《妇产科影像学新进展研讨班，项目编号：2018－09－04－053（国）》和上海交通大学医学院附属国际和平妇幼保健院承办的《妇产科放射诊疗技术规范化管理及其新进展，项目编号：(国)》，将于 2018 年 5 月 3～6 日在上海浦东假日酒店（浦东新区东方路 899 号）举办。

本次会议以创新、协作、共谋发展为交流主题，内容涵盖了妇产科及新生儿、乳腺疾病方面具有前沿性和指引性的影像诊断与介入治疗技术的最新应用及进展，如妇产科、儿科相关介入治疗新技术临床应用及推广，妇产科、新生儿/胎儿 MRI、CT、超声、MDT 产前诊断等影像学的相关内容，届时将邀请著名影像及介入专家就本学科相关的最新成果和技术作精彩报告，并计划安排介入临床操作演示和疑难病例读片，让学员更好的融入会议，学有所获，并在此平台上互动交流、增进友谊，共同携手推动本学科临床、教学和科研学术水平的提高。本次会议将授予国家级继续医学教育Ⅰ类学分 10 分或Ⅱ类学分 10 分。

（丁香园）