·骨骼肌肉影像学·

脊柱上皮样血管内皮瘤的 CT 及 MRI 表现(附 6 例报道并文献复习)

王鹏，张丹，陈怡楠，李彬彬，王晨光，刘士远

【摘要】 **目的**:总结脊柱原发性上皮样血管内皮瘤(EHE)的 CT 和 MRI 表现并复习文献,以提高该病的影像学认识。**方法**:回顾性分析 2011 年 3 月—2015 年 12 月间经病理证实的 6 例脊柱 EHE 患者的临床及影像学资料。6 例均以脊柱区疼痛为主要症状,其中 3 例伴周围神经症状。4 例行 CT 检查,5 例行 MRI 平扫及增强扫描。影像学观察内容包括病灶的部位、骨质改变、密度/信号特点、强化特征及周围组织侵犯。**结果**:6 例骨 EHE 中,发生于椎体 5 例,附件 1 例。病灶多呈皂泡状(2 例)或蜂窝状(2 例)溶骨性骨质破坏,3 例伴硬化边,1 例伴椎体压缩性骨折。CT 平扫呈稍低密度,且密度不均,内伴小点状/斑点状高密度影。T_1WI 上呈低信号,T_2WI 上呈高信号,信号欠均匀。CT/MRI 增强扫描病灶呈中等/明显强化,密度/信号不均。椎间盘均未受累,1 例伴脊膜尾征。**结论**:脊柱 EHE 多表现为膨胀性溶骨性骨质破坏,呈皂泡状或蜂窝状;伴或不伴硬化边;可伴脊膜尾征;骨膜反应、累及椎间盘少见。

【关键词】 脊柱; 上皮样血管内皮瘤; 体层摄影术,X 线计算机; 磁共振成像

【中图分类号】R738.1; R445.2; R814.42 【文献标识码】A 【文章编号】1000-0313(2018)02-0192-05

DOI:10.13609/j.cnki.1000-0313.2018.02.017

CT and MR imaging features of primary spinal epithelioid hemangioendothelioma——report of six cases and literature review

WANG Peng, ZHANG Dan, CHEN Yi-nan, et al. Department of Radiology, Changzheng Hospital of Naval Military Medical University, Shanghai 200003, China

【Abstract】 **Objective**: To summarize and study the CT and MRI manifestations of epithelioid hemangioendothelioma (EHE) and review the literature, in order to improve the understanding of its imaging. **Methods**: Clinical data of 6 patients with EHE confirmed by pathology from December 2015 to March 2011 were analyzed retrospectively. Clinical symptoms of 6 cases were mainly spinal pain, including 3 cases accompanied with peripheral nerve symptoms. Four cases underwent plain and contrast-enhanced CT scan, while 5 cases underwent plain and contrast-enhanced MRI scan. Image observation included the location of the lesion, bone changes, morphology, density/signal characteristics and enhanced features. **Results**: Five cases were located in the vertebral body and 1 case was located in the accessory of vertebra. Soap bubble appearance was seen in 2 cases, honeycomb osteolytic appearence in 2 cases, sclerotic margin in 3 cases, and accompanied vertebral compression fracture in 1 case. CT showed slightly inhomogeneous low density, with punctate high density foci. MRI showed inhomogeneous low signal on T_1WI and high signal on T_2WI. Contrast-enhanced CT/MRI demonstrated moderate to intensive inhomogeneous enhancement of the lesions. The discs were normal. One case presented dural tail sign. **Conclusion**: The imaging features of spinal EHE include: expansive osteolytic bone destruction, soap bubble or honeycomb transparent aeras, with or without marginal sclerosis, dural tail sign in case of epidural location, are rare periosteal reaction and intervertebral disc involvement.

【Key words】 Spine; Epithelioid hemangioendothelioma; Tomography, X-ray computed; Magnetic resonance imaging

作者单位:200003 上海,海军军医大学附属长征医院影像科(王鹏、陈怡楠、王晨光、刘士远),骨肿瘤科(张丹),病理科(李彬彬)

作者简介:王鹏(1986—),女,山东威海人,硕士,主治医师,主要从事影像诊断工作。

通讯作者:刘士远,E-mail:liushiyuan@smmu.edu.cn

基金项目:MRI 设备及其临床应用评价研究基金资助(No 2016YFC0106900)

上皮样血管内皮瘤(epithelioid hemangioendothelioma,EHE)是一种低度恶性的血管源性肿瘤,恶性程度介于血管瘤与血管肉瘤之间。EHE 多发生于软组织,少数见于实质性脏器,罕见于骨骼(发生于骨骼者占骨原发恶性肿瘤的 1%以下[1,2])。有关骨原发 EHE 的文献报道少,而脊柱 EHE 更少,本文回顾性分析 6 例脊柱 EHE 的 CT 及 MRI 表现,并结合复习文献,拟提高对骨 EHE 的影像学认识。

材料与方法

1. 临床资料

回顾性搜集 2011 年 3 月—2015 年 12 月经我院病理证实的 6 例脊柱 EHE 患者的临床及 CT、MRI 检查资料。6 例患者中,男 2 例,女 4 例,年龄 10～51 岁,平均 30 岁。6 例患者的临床症状均以脊柱区局部疼痛为主,其中 3 例伴周围神经症状。病程 2 周～6 个月不等,平均 11 周。实验室检查均无阳性发现。

2. CT 扫描

1 例患者仅行 CT 平扫,3 例行 CT 平扫及增强扫描。嘱患者平静呼吸,颈椎扫描时双侧上肢下垂放于身体两侧;胸、腰椎扫描时双侧上肢伸直上举。应用 Philips i256 CT 扫描仪,管电压 120 kV,管电流 200 mAs,骨算法重建,重建层厚 5 mm。扫描时包括相邻节段 1 个椎体。增强扫描采用高压注射器注射非离子型对比剂(碘海醇)80～90 mL,注射流率 5 mL/s。

3. MRI 扫描

5 例患者术前行 MRI 平扫及增强检查。采用 GE Signa 1.5T/Philips 3.0 T MR 扫描仪,体表线圈。嘱患者平静呼吸、制动,双侧上肢下垂放于身体两侧。MRI 平扫包括常规矢状面 T_1WI(TR 9 ms,TE 420 ms)、T_2WI(TR 100 ms,TE 3000 ms),抑脂矢状面 T_2WI(TR 100 ms,TE 31140 ms)及横轴面 T_2WI(TR 106 ms,TE 3000 ms)。增强扫描:经肘静脉注射 Gd-DTPA 10～15 mL,注射流率 2 mL/s;采用抑脂矢状面、冠状面及横轴面 T_1WI 3 个序列成像;扫描时包括相邻节段 1 个椎体;层厚为 5 mm。

4. 图像观察与分析

观察内容包括:①病变部位及大小:病灶是位于椎体、附件还是两者同时受累;测量病灶大小;②病变类型:骨质破坏类型(皂泡状、蜂窝状),骨皮质中断、累及椎管、椎旁软组织情况等;③病灶密度/信号:病灶在 CT 上的密度和/或 MRI 上的信号特点及强化表现。

由 2 名主治医师分别进行观察和记录,并在 1 名副主任医师指导下对观察结果进行汇总,意见不一致时通过协商达成一致意见。

5. 病理分析方法

大体病理、镜下所见并结合免疫组化,免疫组化方面联合使用 CD31、ERG、FLI-1 作为诊断 EHE 的一线抗体。

结 果

1. 病变部位及大小

6 例脊柱 EHE 患者中,病灶位于颈椎 3 例(图 1、2),腰椎 2 例(图 3、4),胸椎 1 例(图 5)。病灶大小不一,3 例呈椭圆形,3 例为不规则形。6 例脊柱 EHE 的一般资料见表 1。

表 1 6 例脊柱 EHE 一般临床资料

编号	性别	年龄(岁)	部位	大小(mm×mm)	形态
1	女	37	L_2 椎体	18×21	椭圆形
2	女	24	$C_{4,5}$ 椎体及左侧横突、椎板	25×51	不规则
3	女	51	L_1 椎体	35×37	不规则
4	男	47	T_8 棘突、双侧椎板	22×34	不规则
5	女	13	C_1 椎体	14×22	椭圆形
6	男	10	C_6 椎体	9×12	椭圆形

2. CT 及 MRI 表现

CT 表现:4 例 EHE 于 CT 平扫均呈稍低密度。呈皂泡状骨质破坏 2 例,蜂窝状骨质破坏 2 例(图 1a)。局部边缘硬化 3 例(图 1a)。3 例病灶内见散在小点状/斑点状高密度影,呈“浮冰样”变(图 1a)。CT 增强扫描后 4 例 EHE 呈中等至明显强化(图 2),3 例伴椎旁软组织肿块。4 例均无明显压缩性骨折、椎间盘破坏、椎管狭窄及脊膜尾征表现。

MRI 表现:5 例 EHE 在 T_1WI 上均呈低信号(图 3d、4a),T_2WI 上呈高/稍高信号(图 3e、4b),信号不均,其内见散在点状/斑点状低信号影。5 例均呈明显不均匀强化(图 3f、4c、5),内见散在斑点状低信号。1 例伴压缩性骨折,1 例伴椎管狭窄(图 1c),1 例伴脊膜尾征(图 1e),3 例伴椎旁软组织肿块,椎间盘均无破坏。

3. 病理

大体:切面多呈暗红色,少数呈灰褐色;部分肿瘤局部可呈鱼肉样、含少量碎骨组织;1 例可见囊性区域,内含暗红棕色液体;2 例与周围软组织分界不清。镜下病理(图 3a):粘液样变/玻璃样变的间质内可见不同阶段增生的小血管,腔内覆盖上皮样内皮细胞,钉突样向腔内形成墓碑状或灯笼状;肿瘤内、边缘见散在分布的成熟骨小梁;2 例组织内见破骨样多核巨细胞。免疫组化(图 1f):阳性表达 CD31(6/6),CD34(4/6)、第八因子相关抗原(3/6),CKpan(3/6),CK7(2/6)。

讨 论

EHE 是一种较罕见的具有上皮样或组织细胞样形态的低度恶性血管源性肿瘤,可发生转移[3]。2002

年被 WHO 列为恶性脉管肿瘤[4]，而在最新的分类中，与血管肉瘤一起归为血管性恶性肿瘤[5]。EHE 病因尚不明确。各年龄段均可发病，但以 10～30 岁多见，男女发病率相当[6]。EHE 可单发，也可多发（约 1/4）。脊柱 EHE 临床表现以局部疼痛为主，累及神经系统时可出现相应的神经系统症状。实验室检查目前无特异性指标。本组病例中，30 岁以上者 3 例（3/6），男女比例 2∶4，均为单发，临床主要以局部疼痛就诊，其中 3 例伴周围神经症状（3/6）。

1. 影像学表现

骨 EHE 的主要 CT 表现为皂泡状或蜂窝状溶骨性骨质破坏，伴或不伴硬化边，硬化边可完整或不完整。蜂窝状病灶内可见残存的完整/不完整的骨嵴，骨嵴边缘多光整。病灶可穿破病骨骨皮质，形成骨旁软组织肿块，累及邻近组织。肿瘤呈溶骨性骨质破坏可能与骨 EHE 组织中含有破骨样多核巨细胞有关[7,8]。部分肿瘤边缘出现硬化边可能与大部分 EHE 肿瘤细胞异型性不明显，核分裂象罕见有关[9]。本组 4 例 EHE 行 CT 检查，表现为皂泡状、蜂窝状溶骨性骨质破坏各 2 例，3 例伴硬化边，且硬化边均不完整。病灶 CT 平扫呈稍低密度，密度欠均匀，内可伴散在斑点状高密度影，似“浮冰样”改变，推测可能与肿瘤间质钙化、骨化或肿瘤内残存骨有关[7,8]，本组 3 例可见“浮冰样”改变。EHE 通常无骨膜反应，除非继发病理性骨折，然而本组 1 例继发椎体压缩性骨折，却无明显骨膜反应。EHE 可累及邻近关节，本组 1 例通过关节突关节跨椎体生长，相邻椎间隙略变窄，椎间盘未见明显破坏；椎动脉穿行其中，呈轻度狭窄，但未见明显扭曲及充盈缺损。

骨 EHE 的主要 MRI 表现：T_1WI 上低信号，T_2WI 上高信号，压脂像上呈高信号；信号一般欠均匀，在 T_1WI 上，部分病灶内可见点状、斑点状略高信号（T_2WI 上为低信号）；肿块边缘一般清楚锐利，累及骨旁软组织时，边缘可模糊不清；累及椎管时可致椎管狭窄，因硬脊膜有一定阻挡作用，肿块多位于硬膜外，并沿硬脊膜跨节段生长，可伴脊膜尾征；椎间隙可轻度狭窄，椎间盘多不受累[10-12]。

本组 EHE 在 CT 增强后均呈中等至明显强化，强化欠均匀；在 MRI 上呈明显不均匀强化，内见多发低信号灶。强化不均可能与肿瘤间质钙化、骨化、间质黏液样变或透明变有关。亦有文献报道 EHE 可表现为明显均匀强化[13]。

2. 鉴别诊断

骨 EHE 需与以下肿瘤相鉴别：①转移瘤，患者年龄一般较大，多有原发恶性肿瘤史，常多发，多表现为溶骨与成骨混合存在；而 EHE 患者年龄相对较小，多

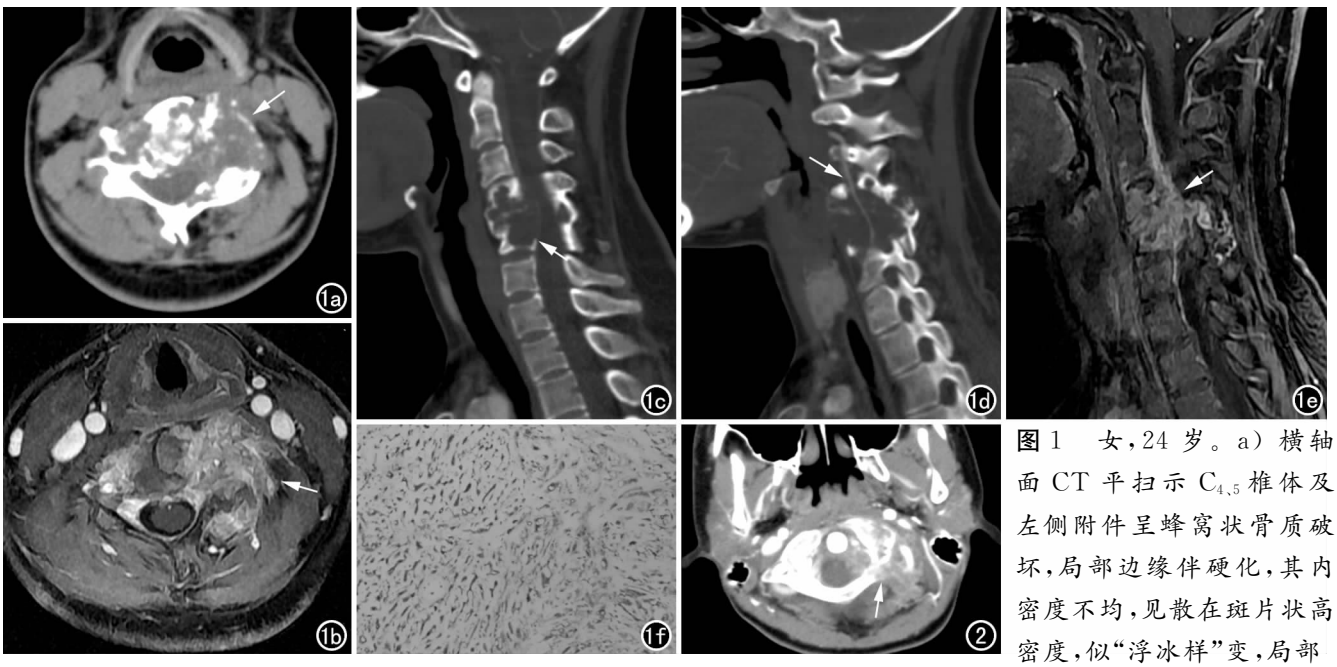

图 1 女，24 岁。a）横轴面 CT 平扫示 $C_{4,5}$ 椎体及左侧附件呈蜂窝状骨质破坏，局部边缘伴硬化，其内密度不均，见散在斑片状高密度，似“浮冰样”变，局部骨皮质中断（箭）；b）横轴面增强 MRI 示肿瘤强化明显（箭），信号不均，其内见散在点状、斑点状、低信号区；c）矢状面 CT 平扫示病灶累及椎管及椎旁结构，椎管轻度狭窄，与周围软组织分界不清（箭）；d）颈动脉 CTA 重建显示左侧椎动脉穿行其中，轻度狭窄，未见明显扭曲，腔内未见明显充盈缺损（箭）；e）矢状面增强 MRI 示肿瘤上下缘可见脊膜尾征（箭），硬膜下未见明显肿瘤灶；f）免疫组化示瘤细胞膜/胞浆内 CD31（＋）。**图 2** 女，13 岁。横轴面 CT 增强示环椎左侧膨胀性骨质破坏伴椎旁软组织肿块（箭），椎管轻度狭窄，左侧椎动脉无明显狭窄、充盈缺损。

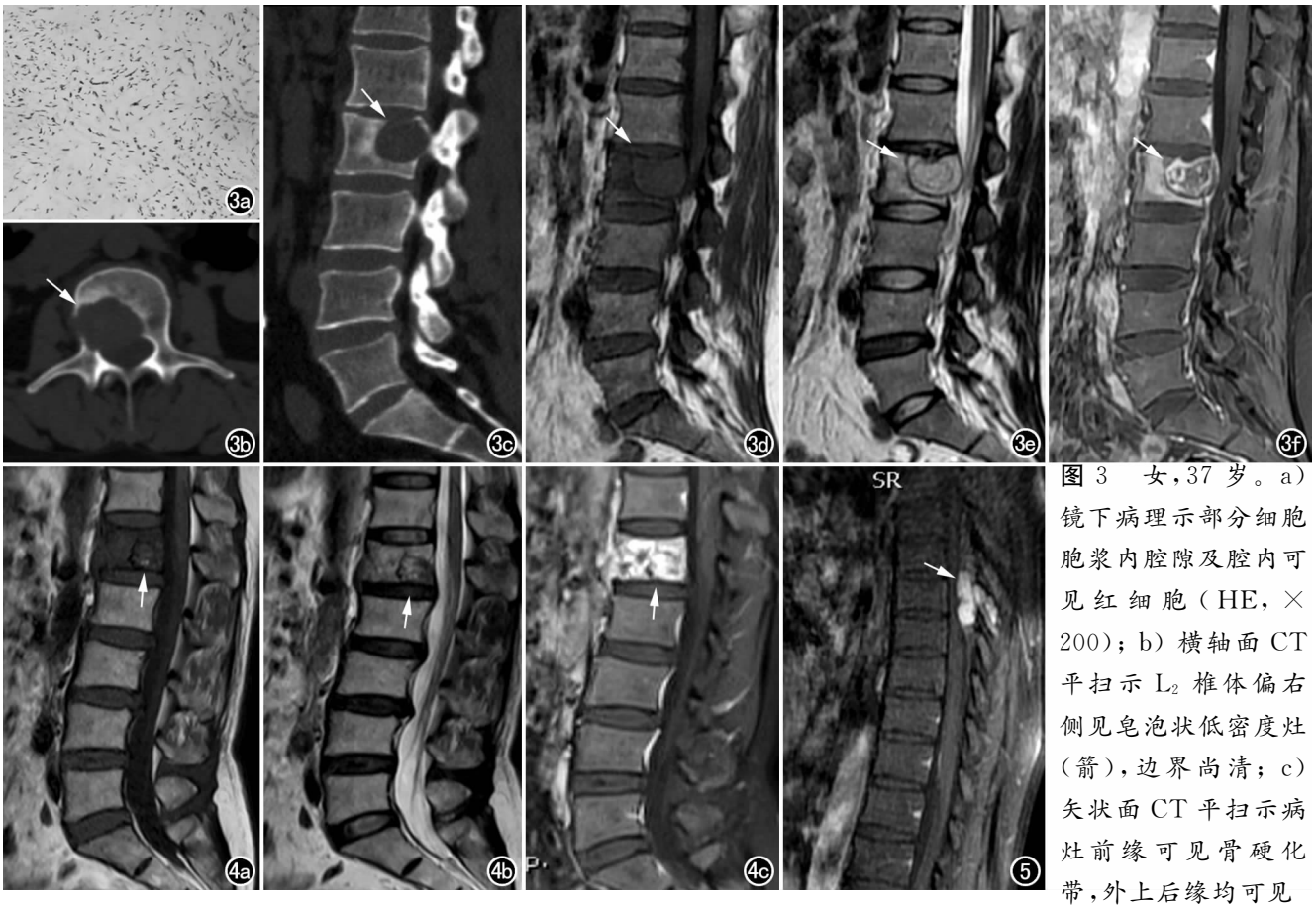

图 3　女，37 岁。a）镜下病理示部分细胞胞浆内腔隙及腔内可见红细胞（HE，×200）；b）横轴面 CT 平扫示 L_2 椎体偏右侧见皂泡状低密度灶（箭），边界尚清；c）矢状面 CT 平扫示病灶前缘可见骨硬化带，外上后缘均可见局部骨质破坏、中断（箭）；d）矢状面 T_1WI 平扫示病灶呈低信号（箭）；e）矢状面 T_2WI 平扫示病灶呈稍高信号（箭），信号欠均匀，边界清，前下缘可见水肿带，后缘局部累及椎管；f）矢状面增强 MRI 示肿瘤强化明显（箭），且强化不均，其内见斑片状低信号灶，边缘水肿带亦见明显强化。　**图 4**　女，51 岁。a）矢状面 T_1WI 平扫示病变以低信号为主，内见点状稍高信号（箭）；b）矢状面 T_2WI 平扫示病灶以稍高信号为主（箭），内见斑片状低信号，相邻椎间盘未见明显破坏，椎间隙未见狭窄；c）矢状面增强 MRI 示肿瘤强化明显（箭），且信号不均，内见散在点状低信号，相邻椎间隙及椎管内未见异常强化灶。　**图 5**　男，47 岁。矢状面增强 MRI 示 T_8 附件处病灶强化明显（箭），且信号欠均匀，其内见散在点状低信号，相邻椎管狭窄。

以溶骨性破坏为主[14]，多发病灶相对少见。②骨巨细胞瘤，多发于 20～40 岁，股骨下端、胫骨上端常见，脊柱少见，一般呈偏心性生长，膨胀性溶骨性破坏较 EHE 明显。③骨囊肿，长管状骨多见，囊内为液性密度/信号，增强无强化。④动脉瘤样骨囊肿，5～20 岁多发，多囊性病变，常可见液液平面。⑤骨母细胞瘤，CT 上呈溶骨性骨质破坏，内见模糊骨化，周围可有骨质增生反应；MRI 增强可见中低信号间隔。

综上所述，脊柱 EHE 以年轻患者多见，影像学上多表现为溶骨性或膨胀性骨质破坏，呈皂泡状或蜂窝状；病灶边界常清晰，可伴骨皮质中断、伴或不伴硬化边；可累及邻近软组织；骨膜反应，累及椎间盘少见；肿块多位于硬膜外，可累及椎管，可伴脊膜尾征。单发病灶的治疗以手术切除为主，多发或难以切除者可考虑放化疗，但其疗效尚不清楚[15,16]。

参考文献：

[1] Deshpande V1, Rosenberg AE, O'Connell JX, et al. Epithelioid angiosarcoma of the bone: a series of 10 cases[J]. Am J Surg Pathol, 2003, 27(6): 709-716.

[2] Aflatoon K, Staals E, Bertoni F, et al. Hemangioendothelioma of the spine[J]. Clin Orthop Relat Res, 2004, 418 (1): 191-197.

[3] 回允中. 诊断外科病理学（上卷）[M]. 北京：北京大学医学出版社，2003：178 -179.

[4] 程虹. 软组织与骨肿瘤学和遗传学[M]. 北京：北京人民卫生出版社，2006：199-202.

[5] 张立华，袁慧书. 脊柱恶性血管源性肿瘤的影像学表现及鉴别诊断[J]. 放射学实践，2015，30(4)：373-375.

[6] Chireac LR, Rice DC, Raymond AK. Epithelioid hemangioendothelioma in a patient with unusual involvement of the rib and intercostals lymph nodes[J]. J Thorac Cadiovasc Surg, 2006, 132 (6): 1488-1489.

[7] Suster S, Moran CA, Koss MN. Epithelioid hemangioendothelioma of the anterior mediastinum. Clinicopathologic, immunohistochemical, and ultrastructural analysis of 12 cases[J]. Am J Surg

Pathol, 1994, 18(9): 871-881.

[8] Weissferdt A, Moran CA. Epithelioid hemangioendothelioma of the bone: a review and update[J]. Adv Anat Pathol, 2014, 21(4): 254-259.

[9] 李海,王聪,朱岩,等. 上皮样血管内皮瘤 13 例临床病理分析[J]. 中华病理学杂志, 2015, 44(6): 386-389.

[10] 段承祥,王晨光,李健丁. 骨肿瘤影像学[M]. 北京:科学出版社, 2004: 387-389.

[11] 郭启勇. 实用放射学[M]. 北京:人民卫生出版社, 2007: 1184-1185.

[12] 贾宁阳,王晨光. 脊柱影像诊断学[M]. 北京:人民军医出版社, 2007: 187-188.

[13] 马新荣,夏兆云,徐有坤,等. 胸椎上皮样血管内皮瘤 1 例报告并文献复习[J]. 中国临床医学影像杂志, 2012, 23(7): 531-532.

[14] Hart J, Mandavilli S. Epithelioid angiosarcoma: a brief diagnostic review and differential diagnosis[J]. Arch Pathol Lab Med, 2011, 135(2): 268-272.

[15] Mistry AM, Gorden DL, Busler JF, et al. Dignostic and therapeutic challenges in hepatic epithelioid hemangioendothelioma[J]. J Gastrointest Cancer, 2012, 43(4): 521-525.

[16] Aquilina K, Lim C, Kamel MH, et al. Epithelioid hemangioendothelioma of spine: report of two cases[J]. J Neurosurg Spine, 2005, 3(5): 393-399.

(收稿日期:2017-04-25 修回日期:2017-07-21)

本刊可直接使用的医学缩略语

医学论文中正确、合理使用专业名词可以精简文字,节省篇幅,使文章精炼易懂。现将放射学专业领域为大家所熟知的专业名词缩略语公布如下(按照英文首字母顺序排列),以后本刊在论文中将对这一类缩略语不再注释其英文全称和中文。

ADC (apparent diffusion coefficient):表观扩散系数

ALT:丙氨酸转氨酶;AST:天冬氨酸转氨酶

BF (blood flow):血流量

BOLD (blood oxygenation level dependent):血氧水平依赖

BV (blood volume):血容量

b:扩散梯度因子

CAG (coronary angiography):冠状动脉造影

CPR (curve planar reformation):曲面重组

CR(computed radiography):计算机 X 线摄影术

CT (computed tomography):计算机体层成像

CTA (computed tomography angiography):CT 血管成像

CTPI(CT perfusion imaging):CT 灌注成像

DICOM (digital imaging and communication in medicine):医学数字成像和传输

DR(digital radiography):数字化 X 线摄影术

DSA (digital subtraction angiography):数字减影血管造影

DWI (diffusion weighted imaging):扩散加权成像

DTI (diffusion tensor imaging):扩散张量成像

ECG (electrocardiography):心电图

EPI (echo planar imaging):回波平面成像

ERCP(endoscopic retrograde cholangiopancreatography):经内镜逆行胰胆管造影术

ETL (echo train length):回波链长度

FLAIR (fluid attenuation inversion recovery):快速小角度激发反转恢复

FLASH (fast low angel shot):快速小角度激发

FOV (field of view):视野

FSE (fast spin echo):快速自旋回波

fMRI (functional magnetic resonance imaging):功能磁共振成像

IR (inversion recovery):反转恢复

Gd-DTPA:钆喷替酸葡甲胺

GRE (gradient echo):梯度回波

HE 染色:苏木素-伊红染色

HRCT(high resolution CT):高分辨率 CT

MPR (multi-planar reformation):多平面重组

MIP (maximum intensity projection):最大密(强)度投影

MinIP (minimum intensity projection):最小密(强)度投影

MRA (magnetic resonance angiography):磁共振血管成像

MRI (magnetic resonance imaging):磁共振成像

MRS (magnetic resonance spectroscopy):磁共振波谱学

MRCP(magnetic resonance cholangiopancreatography):磁共振胰胆管成像

MSCT (multi-slice spiral CT):多层螺旋 CT

MTT (mean transit time):平均通过时间

NEX (number of excitation):激励次数

PACS (picture archiving and communication system):图像存储与传输系统

PC (phase contrast):相位对比法

PET (positron emission tomography):正电子发射计算机体层成像

PS (surface permeability):表面通透性

ROC 曲线(receiver operating characteristic curve):受试者操作特征曲线

SPECT (single photon emission computed tomography):单光子发射计算机体层摄影术

PWI (perfusion weighted imaging):灌注加权成像

ROI (region of interest):兴趣区

SE (spin echo):自旋回波

STIR(short time inversion recovery):短时反转恢复

TACE(transcatheter arterial chemoembolization):经导管动脉化疗栓塞术

T_1WI (T_1 weighted image):T_1 加权像

T_2WI (T_2 weighted image):T_2 加权像

TE (time of echo):回波时间

TI (time of inversion):反转时间

TR (time of repetition):重复时间

TOF (time of flight):时间飞跃法

TSE (turbo spin echo):快速自旋回波

VR (volume rendering):容积再现

WHO (World Health Organization):世界卫生组织

NAA(N-acetylaspartate):N-乙酰天门冬氨酸

Cho(choline):胆碱

Cr(creatine):肌酸

(本刊编辑部)