·低 kV 低浓度对比剂专题·

双源 CT 低管电压结合低浓度对比剂在肝脏增强扫描中的应用

吕仁锋，袁丽萍，李超，谭晓天

【摘要】 **目的**：探讨双源 CT 使用低管电压(100 kVp)和低浓度等渗对比剂(270 mg I/mL)进行肝脏增强扫描的可行性。**方法**：将我院 108 例行肝脏 CT 增强扫描的患者随机分成两组，每组 54 例。A 组：管电压 100 kVp，对比剂为威视派克(270 mg I/mL)。B 组：管电压 120 kVp，对比剂为碘克沙醇(320 mg I/mL)。测量、计算两组图像的对比噪声比(CNR)、信噪比(SNR)、肝实质 CT 值、肝动脉 CT 值、门静脉 CT 值及有效辐射剂量(ED)，并对两组图像进行主观评分，对两组间上述指标进行统计学分析。**结果**：A 组的 CNR 高于 B 组，且差异具有统计学意义($t=2.88$，$P<0.05$)，SNR 高于 B 组($P<0.05$)，A 组能够提供清晰的诊断图像，提高病变的显示；A、B 组的图像质量评分差异无统计学意义($t=-0.58$，$P>0.05$)；A、B 组的肝实质 CT 值及肝动脉 CT 值均无统计学差异($t=-1.81$，$P>0.05$；$t=0.96$，$P>0.05$)，而 A 组的门静脉 CT 值高于 B 组($t=7.55$，$P<0.05$)；A 组的三期总辐射剂量[(8.04±1.12) mSv]低于 B 组[(11.62±2.41) mSv]($t=9.94$，$P<0.001$)。**结论**：双源 CT 肝脏增强扫描采用管电压 100 kVp 和低浓度等渗对比剂(270 mg I/mL)可以提供较好的图像 CNR，提高门静脉 CT 值，保证诊断图像质量的同时降低辐射剂量。

【关键词】 肝脏；辐射剂量；对比剂；体层摄影术，X 线计算机

【中图分类号】R814.42；R575 【文献标识码】A 【文章编号】1000-0313(2015)10-0994-03

DOI：10.13609/j.cnki.1000-0313.2015.10.005

Application of dual-source CT low tube voltage combined with low concentration contrast agent in enhanced imaging of the liver

LV Ren-feng, YUAN Li-ping, LI Chao, et al. Department of Radiology, Central Hospital of Dalian Medicial University, Liaoning116000, P. R. China

【Abstract】 **Objective**: To explore the feasibility of dual-source CT using low tube voltage 100kVp and low concentration 270mg I/mL isotonic contrast medium in enhanced imaging of the liver. **Methods**: 108 patients having undergone CT enhanced imaging were randomly divided into two groups: 54 in each group. Group A: tube voltage was 100kVp, and contrast agent being visipaque (270mg I/mL). Group B: tube voltage was 120kVp, and contrast agent being iodixanol (320mg I/mL). Image contrast-to-noise ratio (CNR), image signal-to-noise ratio (SNR), hepatic parenchyma CT value, hepatic artery CT value, and portal vein CT value were recorded and calculated. All the images of the two groups were given subjective ratings and statistical analyses were made for all data of the groups. **Results**: The image contrast-to-noise ratio and signal-to-noise ratio of group A were higher than that of group B, the difference was statistically significant ($P<0.05$), thus improving the display of the pathological changes. Scores for image noise and image quqlity were similar between the two groups, having no statistical significance ($P>0.05$). Liver parenchyma and hepatic artery CT values of the two groups had no statistical difference ($P>0.05$). Portal vein CT value of group A was higher than that of group B ($P<0.05$). The total radiation dose of three phases in groups A [(8.04±1.12)mSv] was lower than that in group B [(11.62±2.41)mSv, $P<0.001$], being reduced by about 30%. **Conclusion**: Dual-source CT enhancement imaging of the liver using tube voltage 100kVp and isotonic contrast medium in low concentration 270mg I/mL can provide better image contrast to noise ratio, increase the portal vein CT value, and reduce significantly the radiation dose on the basis of ensuring the quality of diagnostic images.

【key words】 The liver; Radiation dose; Contrast medium; Tomography, X-ray computed

肝脏 CT 增强扫描是诊断肝脏病变的重要检查方法，临床常用高浓度对比剂来获得诊断图像，而多期扫描中患者所接受的高辐射剂量和对比剂使用的安全性已引起广泛关注。以低辐射剂量和低浓度对比剂获得高质量诊断图像成为 CT 技术研究的方向[1]。本研究旨在探讨使用低管电压(100 kVp)结合低浓度等渗对比剂(270 mg I/mL)行肝脏 CT 增强扫描的可行性。

材料与方法

1. 一般资料

选取 2013 年 5 月－2014 年 11 月在我院行肝脏 CT 增强扫描的 108 例患者(心肾功能不全、脂肪肝、肝癌介入栓塞术后患者均未纳入研究)其中男 61 例，女 47 例，年龄 37～80 岁，平均(64.2±10.2)岁。身体体质指数(body mass index，BMI)为 20.5～30.6 kg/m^2，平均为(24.5±2.4) kg/m^2，所有患者均签署碘对比剂知情同意书。

作者单位：116000 辽宁，大连医科大学附属中心医院放射线科
作者简介：吕仁锋(1977－)，男，辽宁大连人，主管技师，主要从事低剂量 CT 检查工作。

2. 检查方法

采用 Siemens Somatom Definition 双源 CT 机，将 108 例患者随机分为两组，每组各 54 例。A 组：管电压 100 kVp，对比剂为威视派克（270 mg I/mL）。B 组：管电压 120 kVp，对比剂为碘克沙醇（320 mg I/mL）。其它扫描参数两组相同：CARE Dose 4D 管电流，参考峰值 300 mA，准直宽度 0.6 mm×64i，机架转速0.5 s/r，螺距 1.0，扫描范围自右侧膈顶至肝尖。两组对比剂注射总量及流率相同：总量 80 mL，流率 3～3.5 mL/s。在膈顶降主动脉水平采用智能跟踪，阈值 150 HU 曝光扫描。

3. 图像处理及分析

图像重建使用原始数据的正玄迭代重建（SAFIRE，A 组 f3，B 组 f2）。将原始肝脏增强扫描三期数据在 AW4.5 工作站上进行多平面重组（MPR）、最大密度投影（MIP）等图像后处理。

记录肝右叶肝实质、肝动脉中段、门静脉中段连续三个层面的 CT 值并取平均值；同时记录腹主动脉腹腔干水平 CT 值、竖脊肌 CT 值，利用公式（1）、（2）分别计算对比噪声比（contrast-to-noise ratio，CNR）和信噪比（signal-to-noise ratio，SNR），其中，噪声值为肝实质 CT 值的标准差（SD）。

$$\mathrm{CNR}=\frac{\text{腹主动脉 CT 值}-\text{竖脊肌 CT 值}}{\text{噪声值}} \quad (1)$$

$$\mathrm{SNR}=\frac{\text{腹主动脉 CT 值}}{\text{噪声值}} \quad (2)$$

4. 图像主观评价

由两位放射医师用 4 分制评估图像质量，评分标准为肝动脉 CT 值 200～300 HU；图像清晰对比度良好；门静脉显示良好；图像满足诊断。每符合一项加一分。

5. 辐射剂量

记录 CT 扫描仪剂量报告中的扫描范围及剂量长度乘积（dose length product，DLP），根据公式（3）计算有效辐射剂量（effective dose，ED），其中 k 为换算因子，本研究中 k 取 0.015 mSv/(mGy·cm)。

$$\mathrm{ED}=\mathrm{DLP}\times k \quad (3)$$

6. 统计学处理

利用 SPSS 12.0 软件，计量资料以 $\bar{x}\pm s$ 表示，对两组图像的 CNR、SNR、CT 值、辐射剂量值、图像质量评分采用两独立样本 t 检验，$P<0.05$ 认为有统计学差异。

结　果

1. 受检者一般情况

A、B 两组患者的年龄，性别，BMI 信息及统计结果见表 1。两组性别构成：A 组男 28 例，女 26 例；B 组男 33 例，女 21 例。A、B 两组性别构成的差异无统计学意义（$P=0.34$）。A、B 两组的年龄、BMI 的差异无统计学意义（P 均>0.05）。

2. 图像评估及辐射剂量

A、B 组均能够提供清晰的诊断图像，提高小病变及病变轮廓的显示（图 1、2）。

A 组的 CNR 高于 B 组，差异有统计学意义（$t=2.88$，$P<0.05$），SNR 高于 B 组（$P<0.05$）。

两组图像的噪声值和图像质量评分的差异均无统计学意义（P 均>0.05）。A 组的 3 期辐射剂量（ED）[(8.04±1.12) mSv]较 B 组[(11.62±2.41) mSv]约降低 30%（$t=9.94$，$P<0.001$，表 1）。

表 1　两组图像质量参数及辐射剂量比较

参数	A 组	B 组	t 值	P 值
年龄	58.80±5.90	57.30±6.40	0.28	0.78
BMI(kg/m²)	23.50±3.30	23.10±3.10	0.57	0.58
CNR	31.20±5.14	28.40±4.96	2.88	<0.05
SNR	34.42±3.59	32.04±3.22	3.66	<0.05
图像噪声值(HU)	9.05±1.12	9.24±1.07	−0.90	>0.05
图像评分(分)	3.48±0.46	3.53±0.44	−0.58	>0.05
ED(mSv)	8.04±1.12	11.62±2.41	9.94	<0.001

A、B 组肝实质 CT 值及肝动脉 CT 值的差异均无

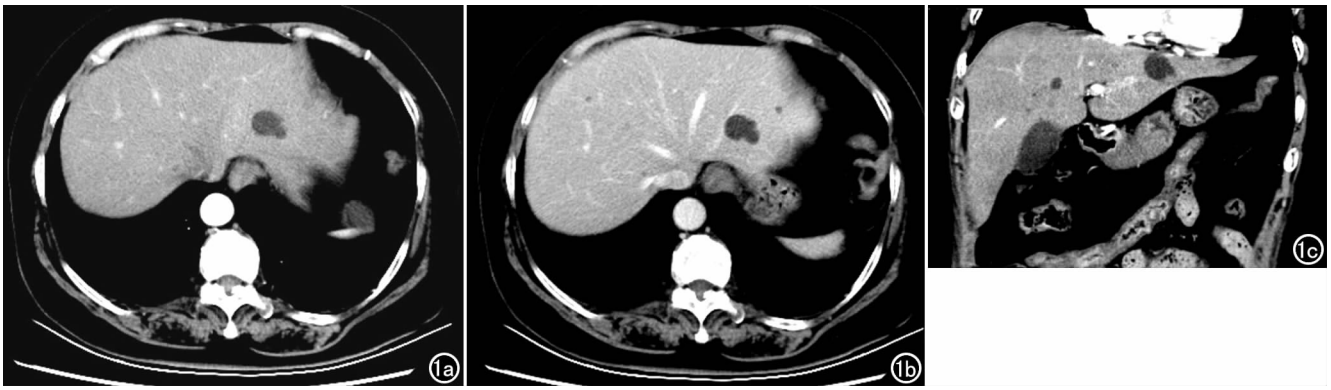

图 1　A 组受检者肝脏 CT 增强图片（100 kVp，270 mg I/mL 对比剂）。a）动脉期横轴面 CT 图示肝左叶类圆形低密度影，腹主动脉 CT 值 312 HU；b）静脉期横轴面 CT 图示病变边界清晰，无强化，与周围肝实质有较高的对比度，门静脉 CT 值 150 HU；c）动脉期冠状面重组图示肝内多发大小不等的类圆形低密度影，肝动脉 CT 值 305 HU。

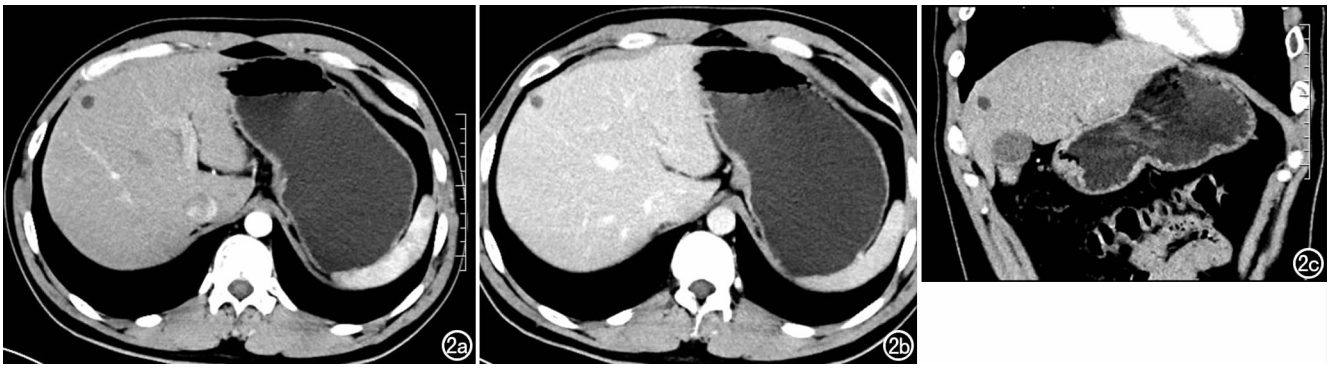

图 2 B 组受检者肝脏 CT 增强图片(120 kVp,320 mg I/mL 对比剂)。a) 动脉期横轴面 CT 图示肝右叶类圆形低密度影,腹主动脉 CT 值 298 HU; b) 静脉期横轴面 CT 图示病变边界显示欠佳,无强化,门静脉 CT 值 106 HU; c) 动脉期冠状面重组图示肝右叶类圆形低密度影,肝动脉 CT 值 300 HU。

统计学差异 (P 均>0.05)。A 组的门静脉 CT 值高于 B 组(t=7.55,P<0.05,表 2)。

表 2 两组各测量部位的 CT 值比较 (HU)

测量部位	A 组	B 组	t 值	P 值
肝实质	58.93±4.23	59.13±4.41	−1.81	>0.05
肝动脉	312.64±15.27	310.24±10.14	0.96	>0.05
门静脉	152.06±20.36	124.12±18.08	7.55	<0.05
腹主动脉	319.52±12.31	315.13±11.25	1.94	>0.05

讨 论

肝脏 CT 增强扫描是诊断肝脏病变的重要检查方法。由于腹部脂肪较多,各脏器密度差较小,为保证图像质量,常规扫描采用高浓度对比剂及高管电压,而肝脏增强因病变不同常扫描 3 期,辐射剂量非常高[2]。如何降低辐射剂量一直是业界关注和研究的热点。降低管电压对于原始的滤波反投影重建算法(filtered back projection,FBP)意味着图像噪声增大,而使用正玄迭代重建,能为对噪声抑制要求比较高的检查带来显著好处。也就是说,通过降低重建图像中的噪声能获得剂量上的优势,因此在相同噪声水平下,有效辐射剂量(ED)可以显著降低[3-4]。本研究中,低管电压组(100 kVp)肝脏 3 期增强的总辐射剂量为(8.04±1.12) mSv,较 120kVp 组[(11.62±2.41) mSv]降低约 30%,低管电压(100 kVp)联合双源 CT 的迭代重建技术,可有效降低辐射剂量,与笔者既往研究相符[5]。

低剂量肝脏 CT 增强扫描可降低患者所接受辐射剂量,而低管电压能否带来图像质量上的优势亦是本文的研究内容。受个体差异、操作技术、循环等诸多因素影响,肝脏病变常强化不明显,给诊断带来一定影响。根据碘的特性(在低 kVp 时,CT 值增加,对比度增强)[6],管电压降低,管腔内碘对射线的有效吸收增加,强化后含碘的血管腔 CT 值会相应增加[7-8],所以 100 kVp 能得到满足临床诊断要求的 CT 值。本研究结果显示低管电压(100 kVp)提高了图像的 CNR,使肝脏实质强化后对比度增加,提高了小病变轮廓和细小血管的显示,增加了诊断的信息量;100 kVp 组肝脏动脉期 CT 值和 120kVp 组的差异无统计学意义,而静脉期门静脉的 CT 值较 120 kVp 组明显提高,对门静脉系统疾病的诊断提供更多的信息[9]。

本文的不足之处为纳入病例的 BMI 较小,使适用范围受到一定的限制;另外,根据设备的要求,对 100 kVp组和 120 kVp 组采用了不同的迭代级别,可能对噪声的对比产生影响。

综上所述双源 CT 采用低管电压(100 kVp)和低浓度等渗对比剂(270 mg I/mL)进行肝脏 CT 增强扫描可得到满足诊断要求的图像质量,且患者所受辐射剂量降低。

参考文献:

[1] Yuan R, Shuman WP, Earls JP, et al. Reduced iodine load at CT pulmonary angiography with dual-energy monochromatic imaging: comparison with standard CT pulmonary angiography prospective randomized trial[J]. Radiology, 2012, 262(1): 290-297.

[2] 侯朝华,宋扬,侯艳红,等. MSCTA 诊断肾动脉闭塞性疾病[J]. 放射学实践, 2010, 25(3): 212-214.

[3] 陈刚,吴东,曾蒙苏,等. 双源 CT 冠状动脉成像辐射剂量的优化. 放射学实践[J]. 2014, 29(6): 601-604.

[4] 仲海,徐卓东,柳澄,等. 64 层螺旋 CT 肾动脉血管成像的注射速率与重建矩阵的选择[J]. 中国医学影像技术, 2005, 10(2): 1203-1205.

[5] 吕仁锋,刘婷婷,李超,等. 能谱 CT 双低剂量在下肢动脉 CTA 中的应用研究[J]. 放射学实践, 2014, 29(4): 278-280.

[6] 刘爱莲,沈云. 能谱 CT 临床应用图谱[M]. 北京: 人民军医出版社, 2012: 164-167.

[7] Zhao Y, Tao Z, Xu Z, et al. Toxic effects of a high dose of nonionic iodinated contrast media an renal glomerular and aortic endothelial cells in aged rats in vivo[J]. Toxicol Lett, 2011, 202(8): 253-260.

[8] 宁培刚,朱绍成,史大鹏,等. 高级迭代重建算法降低腹部 CT 剂量的潜能: 体模研究[J]. 中国医学影像技术, 2012, 25(3): 81-84.

[9] 张保翠,张玉东,赵凯,等. 静脉注射碘对比剂对不同人群肾功能的影响[J]. 中华放射学杂志, 2013, 47(8): 335-339.

(收稿日期: 2015-08-05 修回日期: 2015-08-31)