· 乳腺影像学 ·

三阴性乳腺癌钼靶与超声特征探讨

程晓英，孙立涛，张慧，李巍，张士德，高波

【摘要】 **目的**：探讨三阴性乳腺癌(TNBC)钼靶 X 线和超声影像特征。**方法**：回顾性分析 54 例 TNBC 患者的钼靶 X 线和超声影像资料。**结果**：TNBC 肿瘤组织学分级高，在钼靶 X 线上常表现为肿块(69.8%)，很少表现为肿块伴钙化(15.1%)、单纯钙化(1.9%)、局限性非对称致密(9.4%)或结构扭曲(3.8%)。肿块形状主要为圆形或椭圆形(62.2%)，很少表现为不规则形(17.8%)。肿块常为清晰边缘(35.6%)，毛刺边缘(11.1%)少见。在超声检查中，TNBC 主要表现为肿块(87.0%)，很少表现肿块伴钙化(9.3%)、单纯钙化(0%)或结构扭曲(3.7%)。肿块形状主要为圆形或椭圆形(51.9%)，其次是不规则形(48.1%)。肿块常为清晰边缘(48.1%)，毛刺边缘(5.8%)少见。肿块内部回声以低回声和混杂回声为主，肿块后方回声衰减少见，弹性评分多为 4 或 5。**结论**：TNBC 钼靶 X 线和超声表现更倾向于良性肿瘤的特点，了解其影像特征有助于提高 TNBC 的诊断水平。

【关键词】 乳腺肿瘤；病理学；乳腺摄影术；超声检查

【中图分类号】R445.1；R814.41 【文献标识码】A 【文章编号】1000-0313(2015)07-0751-04

DOI：10.13609/j.cnki.1000-0313.2015.07.010

Mammography and ultrasound features of triple-negative breast cancer CHENG Xiao-ying, SUN Li-tao, ZHANG Hui, et al. Medical Imaging Center, the Second Affiliated Hospital of Harbin Medical University, Harbin 150086, P. R. China

【**Abstract**】 **Objective**: To investigate the mammographic and ultrasonic features of triple-negative breast cancer (TNBC). **Methods**: Mammography and ultrasound findings of 54 patients with TNBC were retrospectively reviewed. **Results**: TNBC commonly showed a high histological grade. On mammography, TNBCs mostly had masses (69.8%) and had fewer masses with calcifications (15.1%), calcifications alone (1.9%), focal asymmetric density (9.4%), or architectural distortion (3.8%). Masses were mostly round or oval (62.2%) in shape and were less frequently irregular in shape (17.8%). Masses with clear margins were the most frequent (35.6%), but spiculated margins were rare (11.1%). On ultrasound, TNBCs frequently presented with masses (87.0%) and had fewer masses with calcifications (9.3%), simple calcifications (0%), or structure distortion (3.7%). Masses were mostly round or oval (51.9%) and were commonly irregular in shape (48.1%). Masses with clear margins were the most frequent (48.1%), but spiculated margins were rare (5.8%). TNBCs mostly appeared as hypoechoic and farraginous echo and seldom appeared as attenuating posterior echoes on ultrasound with score as 4 or 5 on elasticity imaging. **Conclusion**: The mammographic and ultrasonic features of TNNBC are likely to manifest with benign tumors. Knowledge of the imaging findings is useful for improving the diagnostic level of TNBC.

【**Key words**】 Breast neoplasms; Pathology; Mammography; Ultrasonography

三阴性乳腺癌(triple-negative breast carcinoma，TNBC)是乳腺癌的一个特殊亚型，在免疫组化检测中，TNBC 的雌激素受体(estrogen receptor，ER)、孕激素受体(progesterone receptor，PR)和人表皮生长因子受体 2(human epidermal growth factor receptor-2，HER-2)表达均为阴性[1]。TNBC 侵袭性强，易发生内脏转移，而且对内分泌治疗和靶向治疗不敏感，预后不良[1-2]。目前，TNBC 的影像特点报道少见。本文分析了 TNBC 的钼靶 X 线和超声影像特征，旨在提高对 TNBC 的诊断水平。

材料与方法

1. 病例资料

2012 年 4 月－2013 年 7 月本院乳腺外科收治并经病理检查证实为乳腺癌的患者 387 例，其中 TNBC 患者 54 例，均为女性，年龄 24～74 岁，平均 51.5 岁，术前均接受乳腺钼靶 X 线摄片及超声检查。患者的临床、病理及影像资料完整，术前均未接受放疗或化疗。

2. 乳腺钼靶 X 线摄影

采用 Hologic 全数字化乳腺 X 线机(Lorad full field digital mammography，Selenia)和 Giotto 高清晰数字化乳腺机，常规行双侧乳腺侧斜位(MLO)和首尾位(CC)摄片，必要时可局部加压放大摄影。由两名具有 10 年以上乳腺钼靶 X 线诊断工作经验的医师，在

作者单位：150086 哈尔滨，哈尔滨医科大学附属第二医院影像中心(程晓英、孙立涛、李巍、郑淑梅、高波)；116000 大连，大连市儿童医院超声科(张慧)

作者简介：程晓英(1981－)，女，黑龙江五常人，硕士，住院医师，主要从事乳腺疾病影像诊断及研究工作。

通讯作者：高波，E-mail：gaobo72519@foxmail.com

基金项目：国家自然科学基金(81271647)

不知道病理结果的情况下共同阅片，参照美国放射学会乳腺影像报告及数据系统（BI-RADS 第四版）[3]，分析和评价乳腺钼靶 X 线图像。记录的影像表现包括肿块、肿块伴钙化、单纯钙化、局灶性非对称致密、结构扭曲，并进一步记录了肿块的形状和边缘情况。

3. 超声检查

采用 Aloka prosound α10 彩色多普勒超声诊断仪，10～15MHz 高频线阵探头。患者取仰卧位及侧卧位，常规行双侧乳腺各象限及腋窝扫查。由 3 名有经验的乳腺超声诊断医师进行声像图的分析和评价，最后得出统一结果。记录的影像表现包括肿块、肿块伴钙化、单纯钙化、结构扭曲，并进一步记录肿块的形状、边缘、内部回声、后方回声及弹性评分情况。

4. 免疫组织化学检测

术后标本经病理证实，记录组织学类型及组织学分级。标本经石蜡包埋、切片，免疫组织化学法检测 ER、PR 和 HER-2。ER 和 PR 阳性判定标准为肿瘤细胞核染色≥10%。HER-2 判定标准分为 0、＋、++、+++4 个级别，其中 0 或＋为阴性；+++为阳性；++需进一步进行荧光原位杂交（FISH）检测，HER-2 基因无扩增者为阴性[2]。ER、PR 和 HER-2 表达均阴性的乳腺癌为 TNBC。

5. 统计分析

采用 SPSS 19.0 统计学软件，计量资料采用中位数表示，计数资料以例数或百分比表示。

结 果

1. TNBC 临床病理表现

本组 387 例乳腺癌，其中 TNBC 54 例，占14.0%。TNBC 病理类型主要为浸润性导管癌（43/54，79.6%），其肿瘤组织学分级高，其中浸润性导管癌Ⅲ级占 76.7%（33/43），见表 1。

表 1 TNBC 患者临床、病理表现 [n(%)]

参数	n=54
年龄（岁）	51.5(24～74)
肿块直径（cm）	2.7(0.6～8.2)
病理类型	
浸润性导管癌	43(79.6%)
其他	11(20.4%)
浸润性导管癌分级	
Ⅰ～Ⅱ	10(23.3%)
Ⅲ	33(76.7%)

2. TNBC 钼靶 X 线及超声表现

在钼靶 X 线检查中，1 例 TNBC 未发现异常征象。TNBC 通常表现为肿块（37/53，69.8%），很少表现为肿块伴钙化（8/53，15.1%）、单纯钙化（1/53，1.9%）、局限性不对称致密（5/53，9.4%）或结构扭曲（2/53，3.8%）（图 1a、b）。肿块形状主要表现为圆形或椭圆形（28/45，62.2%），其次为分叶形（9/45，20.0%），很少表现为不规则形（8/45，17.8%）。TNBC 肿块常为清晰边缘（16/45，35.6%），其次是模糊边缘（10/45，22.2%），毛刺边缘少见（5/45，11.1%）（图 2a、b），见表 2。

表 2 TNBC 钼靶 X 线及超声表现

征象	钼靶 X 线[例(%)]	超声[例(%)]
合计	54	54
未见异常征象	1	0
肿块	37(69.8)	47(87.0)
肿块伴钙化	8 (15.1)	5 (9.3)
钙化	1 (1.9)	0 (0)
局限性非对称致密	5 (9.4)	—
结构扭曲	2 (3.8)	2 (3.7)
肿块（合计）	45(84.9)	52(96.3)
钙化（合计）	10(18.9)	5 (9.3)
肿块形状		
圆形	10(22.2)	8 (15.4)
椭圆形	18(40.0)	19(36.5)
分叶形	9 (20.0)	—
不规则形	8 (17.8)	25(48.1)
肿块边缘		
清晰	16(35.6)	25(48.1)
模糊	10(22.2)	10(19.2)
小分叶	8 (17.8)	6 (11.5)
浸润	6 (13.3)	—
毛刺	5 (11.1)	3 (5.8)
成角	—	8 (15.4)
肿块内部回声		
低、混杂回声	—	48(92.3)
无、等、高回声	—	4 (7.7)
肿块后方回声		
增强	—	21(40.4)
无变化	—	26(50.0)
衰减	—	5 (9.6)
弹性评分		
1～2	—	0 (0)
3	—	3 (10.7)
4	—	12(42.9)
5	—	13(46.4)

在超声检查中，54 例 TNBC 均发现异常征象（图 1c、2c）。TNBC 通常表现为肿块（47/54，87.0%），很少表现为肿块伴钙化（5/54，9.3%）和结构扭曲（2/54，3.7%），单纯钙化 0 例。肿块形状主要为圆形或椭圆形（27/52，51.9%），其次是不规则形（25/52，48.1%）。TNBC 肿块常表现为清晰边缘（25/52，48.1%），其次是模糊边缘（10/52，19.2%），毛刺边缘少见（3/52，5.8%）。肿块内部回声以低回声或混杂回声为主（48/52，92.3%），无回声、等回声和高回声肿块少见（4/52，7.7%）。肿块后方回声主要表现为无变化或增强（47/52，90.4%），很少表现为衰减（5/52，9.6%）。28 例 TNBC 患者经超声弹性成像，其中 25 例（89.3%）弹性评分为 4 或 5。

讨 论

ER、PR、HER-2 是公认的乳腺癌相关激素受体，检测其表达情况是临床常用的指导乳腺癌治疗和判断预后的重要指标，有学者根据ER、PR、HER-2的表达

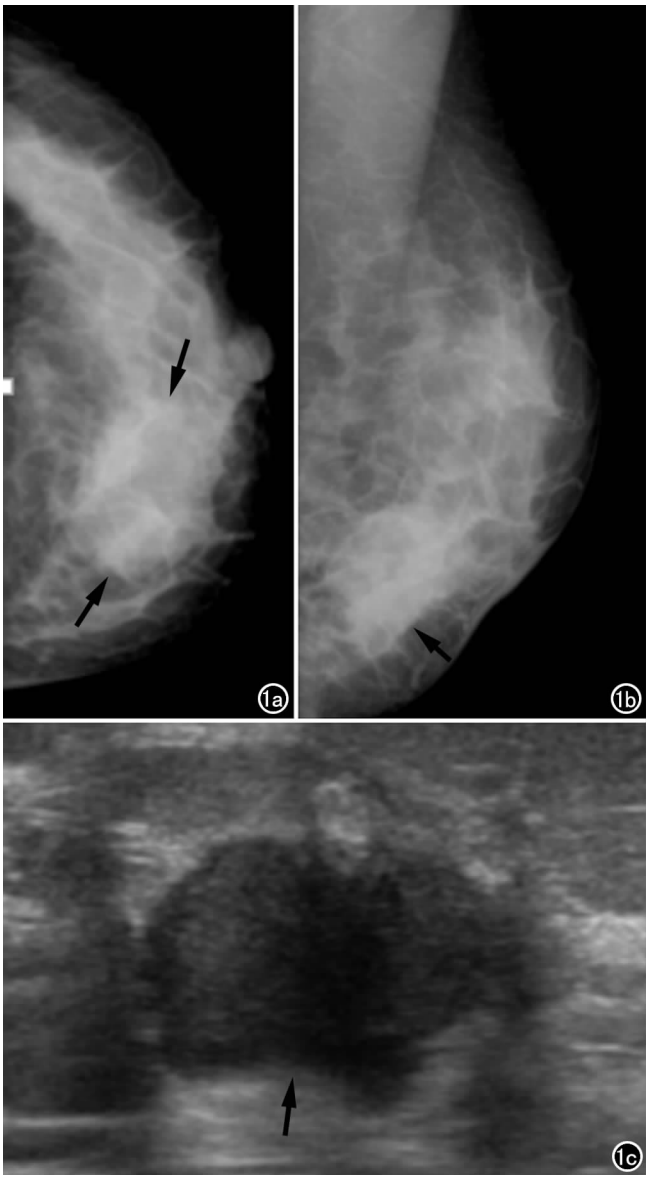

图 1　患者，女，37 岁，TNBC，浸润性导管癌 3 级。a）头尾位钼靶 X 线片示左乳内侧稍高密度肿块（箭），椭圆形，约 3.7cm×2.8cm，边缘小分叶；b）内外斜位钼靶 X 线片示肿块位于左乳下方（箭）；c）超声示左乳低回声肿块，约 3.7cm×2.6cm，椭圆形，边界清晰，后方回声无衰减，弹性评分 4。

情况对乳腺癌进行分类，其中 ER、PR、HER-2 表达均为阴性的乳腺癌亚型为 TNBC。TNBC 与按照基因谱分类的基底细胞样亚型（basal-like 型，BLBC）有许多相似的生物学行为，其恶性程度高，治疗效果差，预后不良，临床上常用 TNBC 来了解 BLBC 的特点[1,4]。乳腺癌具有高度异质性，不同亚型具有不同的临床病理特点，影像表现也不同。

1. TNBC 钼靶 X 线及超声征象

在钼靶 X 线摄片中，研究[5-11]一致认为 TNBC 主要表现为肿块（58.2%～100%），肿块伴钙化少见（4.7%～29.0%）。本研究显示，TNBC 单纯肿块占 69.8%，肿块伴钙化仅占 15.1%，与文献报导相符。笔者发现 TNBC 钙化少见（18.9%），其中单纯钙化只占 1.9%，与文献[5-11]一致（总钙化：11.7%～36%；单纯钙化：0%～13.6%）。研究[12-13]表明导管原位癌多表现为单纯钙化，Yang 等[5]认为 TNBC 缺少钙化是与其导管原位癌发生率低有关。在超声影像中，资料显示[6-10] TNBC 主要表现为肿块，肿块发生率为 86%～100%。本研究发现，TNBC 单纯肿块多见，占 87.0%，肿块伴钙化少见，仅占 9.3%，与文献相符。Ko 等[8]对比分析了 87 例 TNBC，93 例 ER（＋）/PR（－）/HER-2（－）及 65 例 ER（－）/PR（－）/HER-2（＋）乳腺癌，发现 TNBC 组肿块比率高于非 TNBC 组，在钼靶 X 线片中，三组患者肿块所占比率分别为

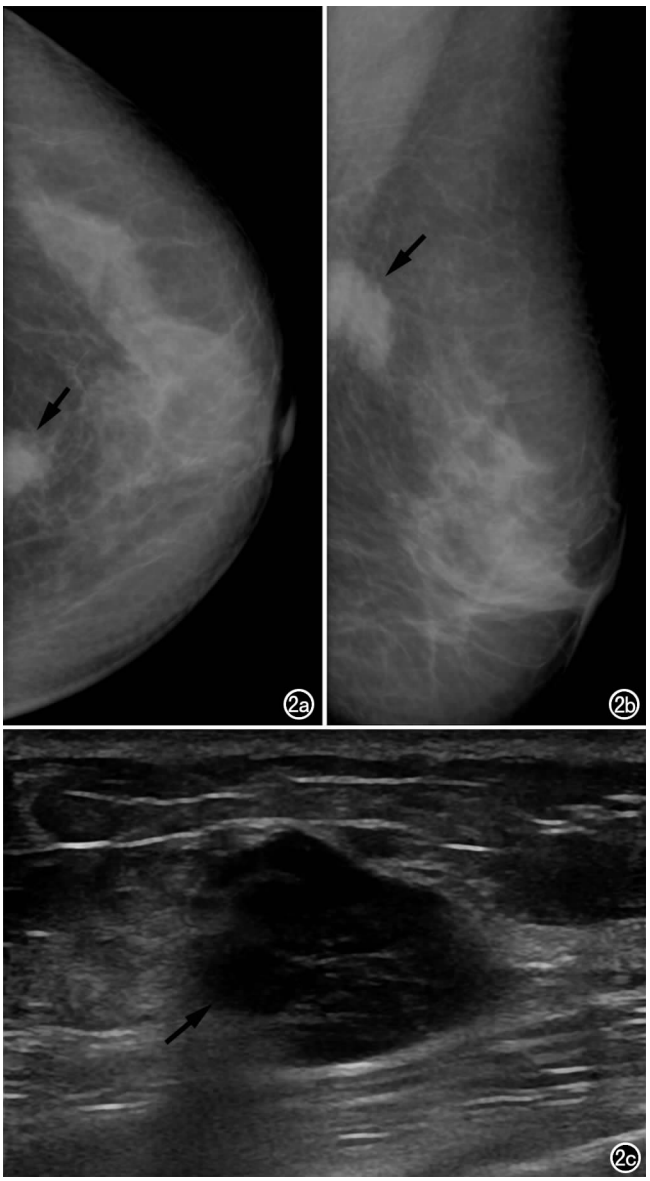

图 2　患者，女，64 岁，TNBC 患者，浸润性导管癌 2 级。a）头尾位钼靶 X 线示右乳内后稍高密度肿块（箭），分叶形，约 2.2cm×1.5cm，边缘清晰；b）内外斜位钼靶 X 线片示肿块位于右乳上后方（箭）；c）超声示右乳低回声肿块，约 2.1cm×1.5cm，不规则形，边缘清晰，后方回声无衰减，弹性评分为 4。

49%、45%和 11%($P<0.0001$);在超声中,三组患者肿块所占比率分别为 86%、84%和 68%($P<0.01$)。Kojima 等[9]回顾性分析了 85 例 TNBC 的钼靶 X 线片和 80 例 TNBC 的超声图像,肿块所占比率分别为 62.4%和 92.5%。由此可见,TNBC 在钼靶 X 线及超声上通常表现为单纯肿块,钙化少见。

2. 肿块形态

资料显示[5-7,10,14]在钼靶 X 线片和超声上,TNBC 肿块形态多为圆形或椭圆形,所占比率分别为 48%~60%和 41.5%~65.1%,明显高于非三阴组,不规则形肿块少见。本研究发现,在钼靶 X 线片和超声上,圆形或椭圆形肿块所占比率分别为 62.2%和 51.9%;不规则形肿块所占比率分别为 17.8%和 48.1%,与文献基本相符。Boisserie-Lacroix 等[10]研究了 73 例 TNBC 的钼靶 X 线片、超声和磁共振图像。在钼靶 X 线片和超声上,肿块形态多为圆形或椭圆形,所占比率分别为 55.0%和 65.1%,不规则形肿块所占比率分别为 35.0%和 34.9%。但是,有关 TNBC 肿块形态也有不同的报道,Krizmanich-Conniff 等[11]发现,TNBC 在钼靶 X 线片和超声上主要表现为不规则肿块,所占比率分别为 49%和 65%,其次是圆形或椭圆形肿块,所占比率分别为 31%和 35%。Kojima 等[9]认为 TNBC 在超声图像上主要表现为分叶形肿块(占 50%)。

3. 肿块边缘及其它

在钼靶 X 线片上,Dogan 等[7]报道 TNBC 肿块通常表现为清晰边缘(32%),本研究显示肿块常为清晰边缘(35.6%),与其相符。但是,有研究[5-6,10-11]认为 TNBC 肿块主要为浸润边缘(32%~55%),这需要在今后的研究中加大样本量来进一步证实我们的研究结果。文献[5-11]一致认为 TNBC 毛刺边缘肿块少见,仅占 7.5%~21%,本研究显示毛刺肿块占 11.1%,与报道相符。在超声图像上,Ko 等[8]和刘畅等[15]发现 TNBC 常表现为边缘清晰肿块,所占比率分别 57%和 43%,明显高于非三阴组。多数研究[8,15]报道 TNBC 毛刺边缘少见。本研究显示清晰边缘肿块多见(48.1%),毛刺边缘肿块仅占 5.8%,与报道一致。笔者发现 TNBC 肿块内部回声以低、混杂回声为主(92.3%),与报道相符[14]。Choi 等[14]报道 TNBC 肿块后方回声衰减者占 9.8%,低于非 TNBC 组(24.3%);TNBC 组肿块后方回声增强或无变化者占 90.3%,明显高于非 TNBC 组(75.7%)。本研究显示 TNBC 肿块后方回声衰减者仅占 9.6%,肿块后方回声增强或无变化者多见(90.4%),与报道一致。

总之,TNBC 有其独特的影像特征,在钼靶 X 线和超声检查中常表现为边界清晰的圆形或椭圆形肿块,毛刺边缘肿块及钙化少见,更倾向于良性肿瘤的影像学特点。了解 TNBC 的影像特征有助于提高对该病的诊断水平。

参考文献:

[1] 李星,龚益平,熊斌. 三阴性乳腺癌的临床病理特征及预后分析[J]. 肿瘤防治研究,2012,39(5):535-537.

[2] 须捷平,徐曙光,张云,等. 三阴性乳腺癌的临床病理特征和预后影响因素分析[J]. 上海交通大学学报(医学版),2011,31(5):637-641.

[3] American College of Radiology. Breast imaging reporting and data system[M]. 4th ed. Reston, VA: American College of Radiology, 2003.

[4] Sorlie T, Perou CM, Tibshirani R, et al. Gene expression patterns of breast carcinomas distinguish tumor subclasses with clinical implications[J]. Proc Natl Acad Sci USA, 2001, 98(19): 10869-10874.

[5] Yang WT, Dryden M, Broglio K, et al. Mammographic features of triple receptor-negative primary breast cancers in young premenopausal women[J]. Breast Cancer Res Treat, 2008, 111(3): 405-410.

[6] Wang Y, Ikeda DM, Narasimhan B, et al. Estrogen receptor-negative invasive breast cancer: imaging features of tumors with and without human epidermal growth factor receptor type 2 overexpression[J]. Radiology, 2008, 246(2): 367-375.

[7] Dogan BE, Gonzalez-Angulo AM, Gilcrease M, et al. Multimodality imaging of triple receptor-negative tumors with mammography, ultrasound, and MRI[J]. AJR, 2010, 194(4): 1160-1166.

[8] Ko ES, Lee BH, Kim HA, et al. Triple-negative breast cancer: correlation between imaging and pathological findings[J]. Eur Radiol, 2010, 20(5): 1111-1117.

[9] Kojima Y, Tsunoda H. Mammography and ultrasound features of triple-negative breast cancer[J]. Breast Cancer, 2011, 18(3): 146-151.

[10] Boisserie-Lacroix M, Mac Grogan G, Debled M, et al. Radiological features of triple-negative breast cancers (73 cases)[J]. Diagn Interv Imaging, 2012, 93(3): 183-190.

[11] Krizmanich-Conniff KM, Paramagul C, Patterson SK, et al. Triple receptor- negative breast cancer: imaging and clinical characteristics[J]. AJR, 2012, 199(2): 458-464.

[12] 陈冬冬,余建群,罗艺,等. 乳腺浸润性导管癌与导管原位癌 X 线征象分析[J]. 实用放射学杂志,2012,28(9):1362-1365.

[13] 刘凤梅,汤发,龚柳燕. 簇状钙化对乳腺触诊阴性的良恶性病变的鉴别诊断价值[J]. 放射学实践,2013,28(1):42-46.

[14] Choi YJ, Seong MH, Choi SH, et al. Ultrasound and clinicopathological characteristics of triple receptor-negative breast cancers[J]. J Breast Cancer, 2011, 14(2): 119-123.

[15] 刘畅,王学梅,李银燕,等. 三阴性乳腺癌与非三阴性乳腺癌的超声特征探讨[J]. 中国医学影像技术,2012,28(9):1677-1681.

(收稿日期:2015-01-27 修回日期:2015-04-09)