· 乳腺影像学 ·

肉芽肿性乳腺炎的 MRI 诊断

陈园园，张嫣，王霞，刘永熙，沈敏，郭庆禄

【摘要】 **目的**：探讨肉芽肿性乳腺炎(GM)的 MRI 诊断价值。**方法**：回顾性分析 34 例经病理证实的 GM 的临床及 MRI 资料。**结果**：34 例病灶在 T_1WI 上呈等、低信号，32 例在抑脂 T_2WI 上呈略高信号，2 例呈等信号。增强扫描显示强化病灶呈不规则形态肿块样分布 11 例(占 32.4%)，非肿块形式分布 23 例(占 67.6%)，其中呈段样分布 15 例(占 44.1%)，呈区域样分布 8 例(占 23.5%)。34 例增强后病灶内部表现为均匀强化 3 例、厚壁环形强化 10 例及薄壁环形强化 21 例，31 例厚壁及薄壁环形强化病灶内均可见脓肿形成，且脓肿内壁光滑。34 例病灶时间-信号强度曲线(TIC)呈流入型、平台型和流出型分别为 17、9 和 8 例。13 例病灶周围腺体呈网格样改变，对应皮肤受牵拉，21 例周围组织未见受累，腋下淋巴结增大 10 例。血管减影图显示 30 例患乳病灶旁血管增加。**结论**：GM 的 MRI 具有一定的特征，特别是当病灶内出现脓肿且内壁光滑时，有助于 GM 的诊断。

【关键词】 肉芽肿性乳腺炎；磁共振成像；脓肿

【中图分类号】R655.8；R445.2 【文献标识码】A 【文章编号】1000-0313(2015)02-0145-04

DOI：10.13609/j.cnki.1000-0313.2015.02.012

An analysis of MRI features and diagnosis of granulomatous mastitis

CHEN Yuan-yuan, ZHANG Yan, WANG Xia, et al. Department of Radiology, Affiliated Guang Dong Women and Children Hospital, Guangzhou 510010, P. R. China

【**Abstract**】 **Objective**: To improve the MRI diagnosis level of granulomatous mastitis (GM). **Methods**: To conduct a retrospective analysis of clinical materials and MRI of GM of 34 cases proven by pathology, and to summarize the signs of MRI by combining them with pathology. **Results**: The lesions of 34 cases presented equal and low signals on T_1WI, 32 cases presented high signals on fat suppressed T_2WI, and 2 cases presented equal signals. On contrast enhanced MRI, the enhanced lesions showed mass like distribution (pattern) with irregular shape in 11 cases (32.4%) and non-mass like distribution (pattern) in 23 cases. From these 23 cases, there was segmental distribution in 15 cases (44.1%) and regional distribution in 8 cases (23.5%). In 34 cases, homogeneous enhancement of internal structure was shown in 3 cases, thick wall circular enhancement in 10 cases and thin wall circular enhancement in 21 cases. Abscesses were formed in the lesion of the thick-wall and thin-wall ring enhancement, the inner wall of the abscessus was smooth. The time-signal intensity curves of 34 cases presented as inflow type, insistent type, and outflow type in 17, 9 and 8 cases respectively. There were web-like changes in 13 cases of surrounding glandular structures, and the corresponding skins were tracted. There was no involvement of surrounding glandular structures in 21 cases, and axillary lymph nodes were enlarged in 10 cases. The subtraction angiography showed an increase of blood vessels around the lesions in 30 cases. **Conclusion**: The MRI of GM has certain characteristics, especially when there are abscesses whose inner walls are smooth in the lesion, this is helpful to the diagnosis of GM.

【**Key word**】 Granulomatous mastitis; Magnetic resonance imaging; Abscess

肉芽肿性乳腺炎(granulomatous mastitis，GM)是一种慢性、非干酪样、坏死性乳腺炎症，临床起病多隐袭，无明确感染史及典型的炎性表现，手术是其首选治疗方法。超声、钼钯对 GM 的诊断存在局限性，不能用于定性诊断。随着乳腺专用线圈、脂肪抑制技术、MRS 等 MRI 硬、软件的发展，MRI 在乳腺疾病诊断中的应用日趋成熟。本文拟对我院经病理证实的 34 例 GM 患者(手术病理证实 30 例，穿刺活检病理证实 4 例)的临床及 MRI 表现进行回顾性分析，以提高对该病的 MRI 诊断水平。

材料与方法

1. 临床资料

34 例均为女性，年龄 20～44 岁，中位年龄 32 岁。3 例未婚，31 例已婚(其中哺乳期 1 例)。病程 2 周～6 个月，34 例中 1 例有左乳肿块切除史，口服避孕药史不详。34 例均以乳腺肿块就诊，其中 2 例于体检发现。10 例出现乳腺肿块迅速增大，12 例伴疼痛，3 例伴局部皮肤发红及皮温升高。34 例均经穿刺活检病理证实为 GM，且均使用激素治疗，其中 30 例经激素治疗后行乳腺区段切除术，另 4 例未手术。

作者单位：510010 广州，广东省妇幼保健院放射科
作者简介：陈园园(1983－)，女，河南洛阳人，主治医师，硕士，主要从事乳腺、妇科及儿科影像诊断工作。
通讯作者：张嫣，E-mail：shengnv66@163.com
基金项目：广东省医学研究基金资助项目(B2011029)

2. 检查方法

MRI 检查采用 Aurora 公司 1.5T 乳腺专用磁共振(DBMRI)扫描仪及乳腺专用线圈。患者取俯卧位，双乳自然下垂至线圈内，扫描范围包括双侧乳腺区及双侧腋窝区。扫描序列及参数：横轴面 T_1WI(层厚 1.1 mm，层距 0，TE 4.8 ms，TR 29 ms，视野 360 mm×360 mm，矩阵 360×360×128)、横轴面脂肪抑制 T_2WI(层厚 3.0 mm，层距 0，TE 68 ms，TR 6680 ms，视野 360 mm×360 mm，矩阵 320×256×40)、横轴面脂肪抑制 T_1WI(蒙片，层厚 2.8 mm，层距 0 mm，TE 5.3 ms，TR 12.9 ms，视野 360 mm×360 mm，矩阵 285×296×84)及动态增强 4 回合扫描。MRI 动态增强前先平扫蒙片，然后采用高压注射器经手背静脉以团注方式注入对比剂 Gd-DTPA(剂量 0.2 mmol/kg，注射流率 2.0 mL/s)，并注入等量生理盐水，注射对比剂后 1 min 30 s 行第一回合增强扫描，第 2～4 期增强扫描时间均间隔 3 min。扫描结束，自动重建并传至医生诊断工作站。乳腺 MRI 图像后处理在 Aurora 后处理工作站完成，自动获取包括多期扫描的多平面重组(MPR)图、最大强度投影(MIP)图及血管减影图，并绘制时间-信号强度曲线(TIC)。

3. 分析方法

2003 年美国放射学会将肿块样强化定义为病灶局限，呈局部肿块特征；非肿块样强化为不具备肿块特征的强化区域，其范围或很小或广泛，其内部强化特点是内部强化灶互不相连，被周围正常乳腺组织所分隔[1]。参考以上标准，并根据 GM 强化后的分布形态大致将病灶分为肿块样和非肿块样强化分布病灶。根据病变内部强化特征分为均匀强化、薄壁环形强化和厚壁环形强化。将所得 TIC 分为三型：Ⅰ型为流入型；Ⅱ型为平台型；Ⅲ型为流出型[2]。观察及诊断要点包括病灶形态学特点(大小、形态、边界、内部信号、周围腺体、局部皮肤改变、腋下淋巴结是否增大)和血流动力学表现(TIC 类型及血管减影图)。最终诊断由 1 名专门从事乳腺影像诊断工作副主任医师及 1 名主治医师共同完成，二者意见不一致时，通过协商、讨论达成一致意见。

结 果

34 例 GM 中，5 例位于乳腺中央区(占 14.7%)，2 例位于乳晕后区(占 5.9%)，27 例发生于乳腺外周区域(占 79.4%)。32 例双侧乳腺基本对称(占94.1%)，2 例患乳较对侧体积增大(占 5.9%)。平扫 T_1WI 上 32 例呈等信号，2 例呈低信号，抑脂 T_2WI 上 32 例呈混杂略高信号，2 例呈等信号。MRI 动态增强示病灶边界较平扫清晰，病灶强化后分布形态表现为肿块样强化分布11例和非肿块样强化分布23例。11例肿

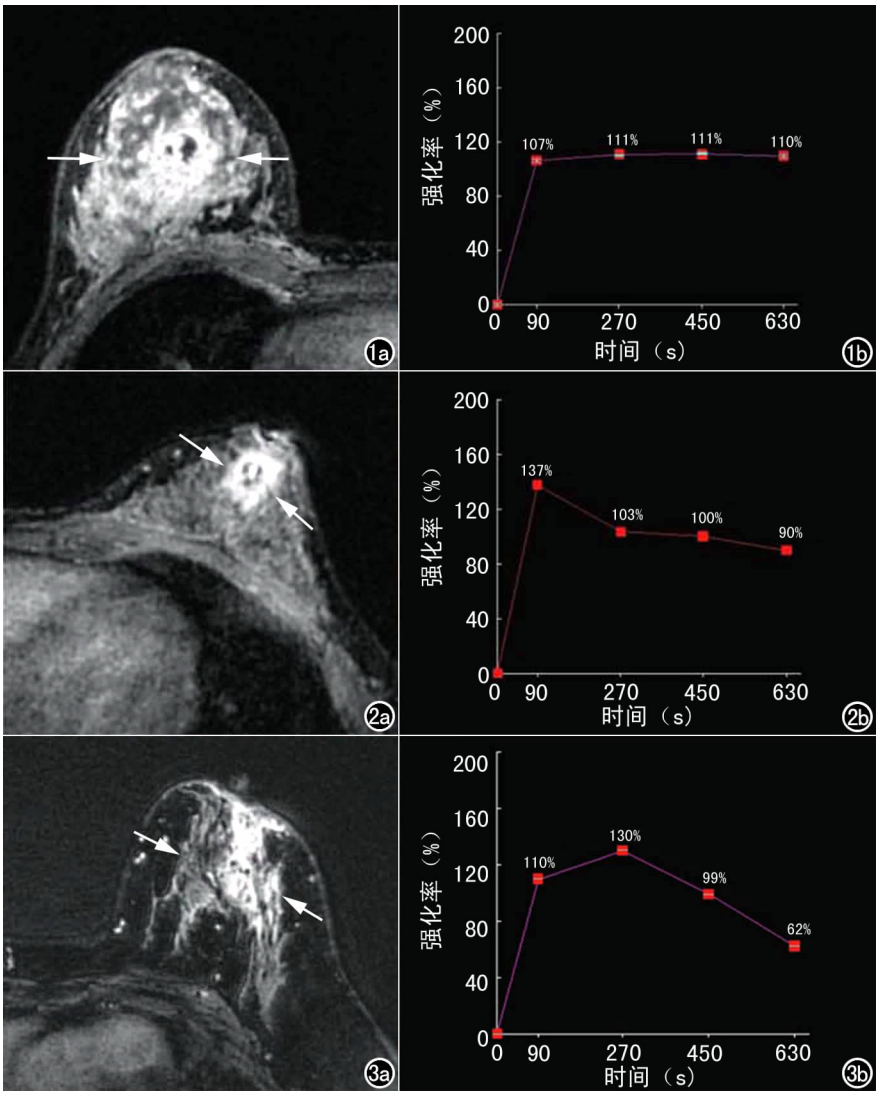

图 1 31 岁，GM。a) 横轴面抑脂 T_1WI 动态增强示右乳上方类圆形肿块样强化灶(箭)，边缘毛糙，呈厚壁环形强化，其内斑片状坏死区无强化，内壁尚光滑，周围腺体结构充血水肿；b) TIC 类型为平台型。 **图 2** 22 岁，GM，该例误诊为乳腺癌。a) 横轴面抑脂 T_1WI 动态增强示左乳上方不规则形态肿块样强化灶(箭)，边界欠清，厚壁明显强化，边缘毛糙，其内可见斑片状坏死及壁结节；b) TIC 类型流出型。 **图 3** 30 岁，GM。a) 横轴面抑脂 T_1WI 动态增强示左乳外上非肿块样强化灶(箭)，呈段样分布，环形薄壁强化，内壁光整，周围腺体呈网格样；b) TIC 类型为流出型。

块样强化分布病灶最大径 0.5～5.0 cm；呈类圆形 4 例(图 1)，不规则形 7 例(图 2)；边缘清晰 3 例，边界欠清 8 例；11 例中 10 例可见脓肿形成。23 例非肿块样强化分布病灶中，呈段样强化分布 15 例(图 3)，区域样强化分布 8 例(图 4)，边界均模糊，22 例可见脓肿形成。34 例病灶内部强化表现为均匀强化 3 例、厚壁环形强化 10 例和薄壁环形强化 21 例。均匀强化病灶边界均清晰，呈斑片状强化病灶 1 例(图 5)，结节样强化病灶 2 例(图 6)，其中 1 例结节样强化病灶内可见脓肿形成，其他 2 例均未见脓肿形成，TIC 均为流入型；31 例厚壁、薄壁环形强化病灶内均可见脓肿形成(图 1、7、8)，脓肿内壁均光整，其中 1 例因脓肿内壁结节形成，且病灶 TIC 为流出型，误诊为乳腺癌(图 2)；34 例病灶 TIC 呈流入型、平台型和流出型分别为 17、9 和 8 例。13 例病灶周围腺体呈网格样改变，增强后明显强化，邻近皮肤受牵拉(图 3、4a)。血管减影显示 30 例患乳病灶旁血管增加(图 4b)。10 例出现腋下淋巴结增大。

讨　论

肉芽肿性乳腺炎(GM)无明确感染病史及典型的炎性表现，目前多数学者认为该病属自身免疫性疾病[3]。Diesing 等[4]认为该病与乳汁积聚所致的免疫现象和局部超敏反应以及口服避孕药史有关，还与感染、创伤、化学刺激等引起的小叶肉芽肿炎症有一定的关系。最近有研究表明，GM 合并感染可能与棒状杆菌引起的感染有关[5]。GM 的临床体征不明显，部分出现肿块迅速增大而表现为红肿热痛，当伴有淋巴结反应性增大时，易误诊为乳腺癌。影像学检查中钼靶及超声均无特异性，而 MRI 已成为乳腺疾病的重要检查手段，特别是随着乳腺专用线圈、脂肪抑制技术、DWI、尤其是动态增强 MRI、灌注、MRS 等的应用，大大提高了乳腺疾病的诊断符合率；对于需手术治疗的乳腺病灶，MRI 可评估病灶范围，从而取得较好疗

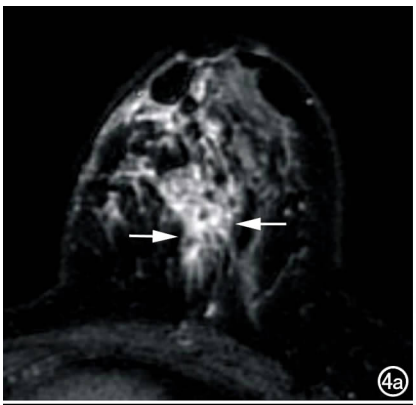

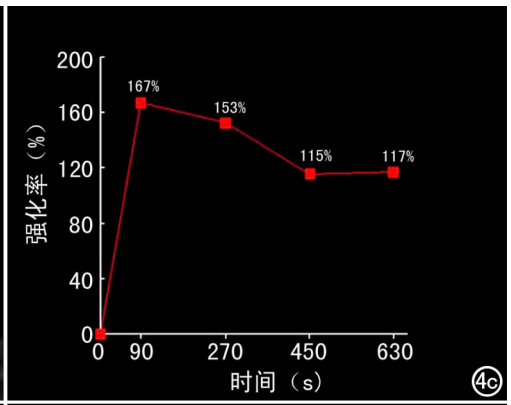

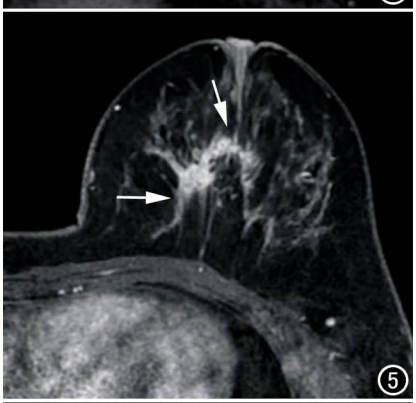

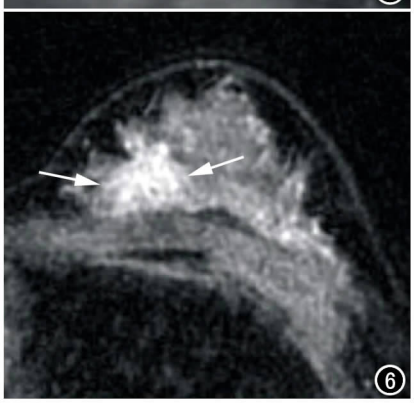

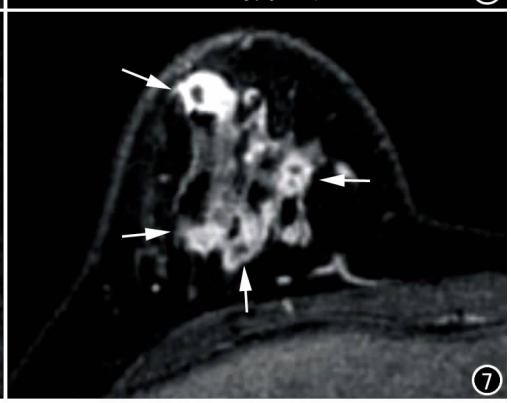

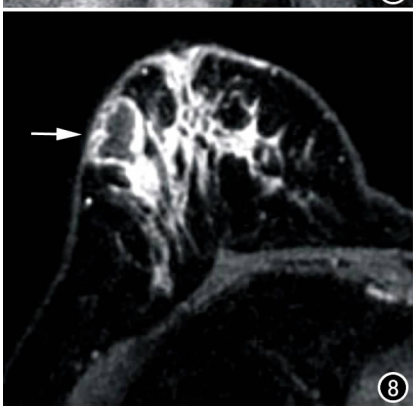

图 4　32 岁，GM。a) 横轴面抑脂 T_1WI 动态增强示左乳上方非肿块样强化灶(箭)，呈区域分布，其内脓肿壁为环形强化，内壁光滑，周围腺体呈明显网格样均匀强化；b) 血管减影图显示病灶周围血供明显增加；c) TIC 类型为流出型。　**图 5**　36 岁，GM。GM 治疗后复查，横轴面抑脂 T_1WI 动态增强示左乳条索状、斑片状均匀强化(箭)，边界大部分清晰。　**图 6**　28 岁，GM。横轴面抑脂 T_1WI 动态增强示左乳内上结节样均匀强化灶(箭)。　**图 7**　29 岁，GM。横轴面抑脂 T_1WI 动态增强示右乳下方区域分布强化病灶(箭)，排列如串珠样，薄壁环形强化，内壁光滑。　**图 8**　34 岁，GM。横轴面抑脂 T_1WI 动态增强示右乳上方病灶明显环形薄壁强化(箭)，其内脓肿形成，内壁光滑。

效[6]。

在非孕期，乳腺终末导管小叶的直径约 1～8 mm，腺小叶由小叶内终末导管和腺泡组成，其间松散的纤维结缔组织基质对小叶导管结构起支持作用[7]。GM 的病理表现为以乳腺小叶为中心，多灶分布，小叶内末梢导管或腺泡大部分消失，多种炎性细胞（淋巴细胞、中性粒细胞、泡沫细胞）浸润并形成肉芽肿。病灶内常可见脓肿形成[8]。本组 34 例 GM，表现为肿块样强化分布 11 例和非肿块样强化分布 23 例。笔者认为肿块样强化分布说明病灶周围纤维结缔组织对小叶结构的支持作用，使病灶相对局限；而非肿块样强化分布病灶说明炎性细胞的大量浸润使小叶结构融合、消失，并伴周围间质的急慢性炎症。

GM 病灶内部强化方式主要表现为均匀强化、厚壁环形强化和薄壁环形强化。病灶均匀强化，无明显脓肿形成的原因，可能为炎症早期，病变局限，还未发展成脓肿。环形强化的出现主要与乳腺小叶中心非干酪样坏死伴肉芽肿形成有关。值得注意的是，GM 的脓肿内壁清晰光滑，这与乳腺癌病灶内坏死不同，后者坏死内壁毛糙不光整，可有壁结节。本组中 1 例厚壁环形强化病灶，因其内出现壁结节，TIC 为流出型，误诊为乳腺癌，对于这样的病例，诊断较困难，本例病灶内壁虽出现壁结节，但大部分内壁仍光整，TIC 为流出型增加了诊断的难度。文献报道[9] 30 例 GM 的 TIC 类型为流入型、平台型、流出型分别占 40%、50% 和 10%，而本组 34 例病灶 TIC 呈流入型、平台型和流出型分别为 17 例（占 50%）、9 例（占 26.5%）和 8 例（占 23.5%），可见 GM 的 TIC 类型虽以流入型为主，但平台型及流出型也占了很大比例，因此 TIC 类型不能作为 GM 的有效诊断依据，应更加关注病灶形态特征。

GM 由于炎性细胞浸润，肉芽组织形成，周围乳腺组织充血肿胀，血管增加，血管减影图表现为病灶旁血管增多。该征象与乳腺癌周围血供增多相似，但后者的血供增多是由于恶性肿块的迅速生长需要更多的营养血管支持所致。刘万花[10]认为三维血管减影图有助于乳腺疾病的诊断，而本组 34 例中 30 例血管减影图显示患乳病灶旁血管增加，与文献报道相仿，但此点与乳腺癌的鉴别诊断意义不大。

实际工作中，GM 与浸润型乳腺癌最难鉴别。乳腺癌的发病年龄为中老年女性，但有年轻化趋势，早期可表现为无痛性肿块、质地硬、活动度差、生长较快，中晚期可侵犯皮肤、乳头及出现淋巴结转移，双乳多发少见。GM 多见于青年已婚已育女性，偶然发现或病灶迅速增大而就诊，大部分为体检出现病灶迅速增大就诊，无乳腺癌触诊征象。MRI 病灶形态上，乳腺癌表现为毛刺、分叶、肿块内不规则形态坏死、内含结节样改变、周围腺体结构少有网格样改变；而 GM 病灶边缘可清晰或模糊，周围组织炎症浸润呈膨胀样改变，无毛刺及分叶，大部分病灶内有脓肿形成，且内壁光整。TIC 类型上，乳腺癌多以平台型及流出型为主，而 GM 多以流入型及平台型为主，对于 TIC 类型为平台型及流出型的病例，TIC 的诊断意义有限。

参考文献：

[1] American College of Radiology (ACR). Breast imaging reporting and data system atlas (BI-RADS atlas)[S]. ACR, 2003.

[2] Kuhl CK, Mielcareck P, Klaschik S, et al. Dynamic breast MR imaging: are signal time course data useful for differential diagnosis of enhancing lesions in dynamic breast MR imaging? [J]. Radiology, 1999, 211(1): 101-110.

[3] Akbulut S, Yilmaz D, Bakir S. Methotrexate in the management of idiopathic granulomatous mastitis: review of 108 published cases and report of four cases[J]. Breast J, 2011, 17(6): 661-668.

[4] Diesing D, Axt Fliedner R, Hornung D, et al. Granulomatous mastitis[J]. Arch Gynecol Obstet, 2004, 269(4): 233-236.

[5] Renshaw AA, Derhagopian RP, Gould EW. Cystic neutrophilic granulomatous mastitis: an underappreciated pattern strongly associated with gram-positive bacil[J]. Am J Clin Pathol, 2011, 136(3): 424-427.

[6] 张超杰，范培芝，刘鹏，等. 动态磁共振成像在肉芽肿性乳腺炎手术评估中的应用价值[J]. 中国现代医学杂志，2012，22(21)：86-89.

[7] 艾伦，萧帕雷. 乳腺 X 线影像图谱[M]. 沈阳：科学技术出版社，2011：2.

[8] 刘佩芳. 浆细胞性乳腺炎和肉芽肿性乳腺炎的影像学诊断及鉴别诊断[J]. 国际医学放射学杂志，2009，32(3)：268-273.

[9] 孙东方，谭红娜，彭卫军，等. 非产后期乳腺炎的 MRI 表现分析[J]. 放射学实践，2011，26(11)：1176-1179.

[10] 刘万花. 3.0 动态增强 MR 血管成像对乳腺良恶性病变的诊断价值[J]. 东南大学学报（医学版），2013，32(4)：389-393.

（收稿日期：2014-08-06 修回日期：2014-10-12）