·头颈部影像学·

放射状扫描技术在鼓乳段面神经 MRI 中的应用

杨军，郑君惠，徐焕文

【摘要】 **目的**：探讨放射状扫描技术在鼓乳段面神经 MRI 扫描中的应用价值，比较放射状扫描、斜矢状面扫描和 3D 扫描技术在鼓乳段面神经 MRI 扫描中的优劣势。**方法**：使用 3.0T 磁共振机，对无任何颅内疾病的 10 例健康成人自愿者（20 耳）行鼓乳段面神经 MRI 扫描，分别采用放射状 T_2WI、斜矢状面 T_2WI 和 3D-FIESTA 序列，选取以上 3 组序列显示该段面神经最完整的层面进行长度测量，同时测量面神经鼓室段、乳突段的信噪比，采用盲法对以上 3 组序列图像进行综合评分。**结果**：三组序列图像上面神经长度测量的方差分析结果显示，差异无统计学意义（$P=0.234$）；三组序列图像上面神经鼓室段、乳突段的信噪比采用 Friedman 秩和检验，结果显示差异无统计学意义（$P=0.196$ 和 0.257）；三组序列面神经综合评分比较，差异有统计学意义（$P=0.001$），3D-FIESTA 序列评分最高。**结论**：放射状扫描技术在回避扫描倾斜角度问题的同时能够完整显示鼓乳段面神经，放射状序列、斜矢状面序列可作为 3D 扫描序列的补充，对鼓乳段段面神经疾病的诊断、治疗、手术及预后判断有很大帮助。

【关键词】 放射状扫描；面神经，鼓乳段；磁共振成像

【中图分类号】R445.2；R745.1 【文献标识码】A 【文章编号】1000-0313(2014)08-0914-03

DOI：10.13609/j.cnki.1000-0313.2014.08.017

Application of MR radial scan technique in the tympanic and mastoid segment of facial nerve

YANG Jun, ZHEN Jun-hui, XU Huan-wen. Department of MR, Medical Imaging Center, the People's Hospital of Guangdong, Guangzhou 510000, P. R. China

【**Abstract**】 **Objective**: To study the value of MR radial scan technique in the clinical application of tympanic and mastoid segment of facial nerve. The advantages and disadvantages of MR radial scan, oblique sagittal view and 3D scanning technique in displaying the tympanic and mastoid segment of facial nerve were compared. **Methods**: MRI was performed to demonstrate the tympanic and mastoid segment of facial nerve in 10 healthy volunteers (20 ears). A 3.0T magnetic resonance scanner was used. T_2WI of radial scan and oblique sagittal view as well as 3D-FIESTA MR sequences were performed respectively. The scan level which could display the most integrated tympanic and mastoid segment of facial nerve was selected and the length of nerve was measured. The signal noise ratio (SNR) of the nerve was measured as well. The above mentioned three sets of images were comprehensively evaluated blindly. **Results**: No statistic differences were existed in the above mentioned 3 sets of images in the length of tympanic and mastoid segment of facial nerve ($P=0.234$). Using Freidman rank test to analyzed the SNR of tympanic and mastoid segment of facial nerve of these three sets of images, there was no statistic difference ($P=0.196$ and 0.257 respectively). There was statistic difference ($P=0.001$) in the comprehensive evaluation scores of the 3 sets of images, 3D-FIESTA got the highest score. **Conclusion**: Radial scan technique MRI scan could avoid the tilt angle problem, and well displayed the tympanic and mastoid segment of facial nerve. Radial scan technique and oblique sagittal view could be used as an important supplement to the 3D MR scanning sequence in the diagnosis, treatment, surgery planning and prognosis prediction of facial nerve disease.

【**Key words**】 Radial scan; Facial nerve, tympanic and mastoid segment; Magnetic resonance imaging

面神经的神经解剖和影像学表现较为复杂，而颞骨内鼓乳段面神经由于其位置重叠、结构细小、走行曲折，更是人体最复杂的解剖区域之一。如何通过有效的方法或手段良好地显示此段面神经的走行及形态，一直是国内外众多学者研究的热点[1-2]。MRI 的软组织对比分辨率高，是面神经检查的重要手段。国内外众多研究采用不同的扫描技术对鼓乳段面神经进行显示[3-4]。然而，相关研究仅仅局限于使用斜矢状面扫描和 3D 扫描技术，对放射状扫描技术的研究较少。本研究在国内首次报道采用放射状扫描技术对鼓乳段面神经进行 MRI 扫描。

材料与方法

随机选取无任何颅内疾病的健康成人志愿者 10 例（20 侧），其中男 5 例，女 5 例，平均年龄 37.6 岁，均知情同意。

采用 GE Signa 3.0T 超导磁共振仪，头部多通道线圈。先行横轴面 T_2WI 常规扫描，确认面神经及颅内无异常表现后，按表1的参数分别采用3种序列进

作者单位：510000 广州，广东省人民医院影像医学部 MR 室
作者简介：杨军（1983－），男，四川广安人，硕士研究生，技师，主要从事磁共振技术应用工作。
通讯作者：郑君慧，E-mail：13610228212@163.com

行鼓乳段面神经 MRI 扫描。扫描方向(图 1):放射状 T_2WI 扫描只需大致平行于鼓段面神经;斜矢状面扫描根据相关文献[4],扫描基线与正中矢状轴夹角为(23.67±5.46)°,扫描平面的内倾角为(6.15±3.3)°;3D-FIESTA 与斜矢状面 T_2WI 扫描角度一致。

表 1　三种扫描序列的成像参数

参数	放射状 T_2WI	斜矢状 T_2WI	3D-FIESTA
TR(ms)	2400	2400	6.7
TE(ms)	130	130	min
回波链长度	17	17	—
角度间隔(°)	1	—	—
翻转角(°)	—	—	55
激励次数	4	4	4
层厚(mm)	2.0	2.0	1.2
层间距(mm)	—	0.2	—
矩阵	288×224	288×224	288×224

将 3D-FIESTA 序列按面神经鼓乳段长轴方向进行重建。分别选取放射状 T_2WI、斜矢状面 T_2WI、3D-FIESTA 三组图像中显示鼓乳段面神经最完整的层面进行鼓乳段面神经长度测量,并分别测量面神经鼓室段(SI1)和乳突段信号强度(SI2)及同层面背景信号的标准差 SD,计算面神经鼓乳段的信噪比。

由 3 位主治以上医师,按鼓乳段面神经长度显示情况、鼓乳段面神经显示完整性、图像伪影严重程度,采用盲法对以上 3 组序列进行综合评分,评分标准:完全不能显示鼓乳段面神经为 1 分;较差显示鼓乳段面神经为 2 分;一般显示鼓乳段面神经为 3 分;良好显示鼓乳段面神经为 4 分,优秀显示鼓乳段面神经为 5 分。

采用 SPSS 19.0 统计软件进行数据分析。对三组序列上面神经长度的测量结果进行随机区组的方差分析;对三组序列显示鼓室段和乳突段面神经的信噪比及评分结果进行 Friedman 秩和检验,差异有统计学意义时再进行 Wilcoxon 符号秩和检验。

结　果

放射状 T_2WI、斜矢状面 T_2WI 和 3D-FIESTA 序列上面神经长度的测量结果见表 2。方差分析结果显示,三个序列上测量的面神经长度的差异无统计学意义(F=0.234,P>0.05)。

表 2　三种扫描方法面神经长度测量结果　(mm)

序列	数量	均数	标准差	最小值	最大值
放射状 T_2WI	20	23.32	8.72	5.02	36.95
斜矢状面 T_2WI	20	20.60	9.26	4.14	32.24
3D-FIESTA	20	22.08	8.76	4.01	33.02

放射状 T_2WI、斜矢状面 T_2WI 及 3D-FIESTA 序列图像上面神经鼓室段和乳突段信噪比测量结果见表 3。三组序列上鼓室段面神经的信噪比的差异无统计学意义(F=0.196,P>0.05);乳突段的信噪比差异亦无统计学意义(F=0.257,P>0.05)。

表 3　三组不同扫描方法 SNR 测量结果

部位	放射状 T_2WI		斜矢状面 T_2WI		3D-FIESTA	
	均数	标准差	均数	标准差	均数	标准差
鼓室段	33.93	17.81	34.05	12.79	62.00	53.04
乳突段	25.44	18.90	26.03	15.84	47.12	47.13

放射状 T_2WI、斜矢状面 T_2WI、3D-FIESTA 序列扫描综合评分见表 4。

表 4　三组不同扫描方法的综合评分结果

扫描序列	均数	标准差	最小值	最大值
放射状 T_2WI	2.82	0.71	1.67	3.67
斜矢状面 T_2WI	2.87	0.93	1.00	4.33
3D-FIESTA	3.52	0.81	1.33	4.67

三组间图像综合评分的差异有统计学意义(χ^2=14.48,P=0.001),进一步分析显示,放射状 T_2WI 与 3D-FIESTA 序列(P=0.002)、斜矢状面 T_2WI 与 3D-FIESTA 序列(P=0.002)之间的图像综合评分差异均具有统计学意义,3D-FIESTA 序列优于斜矢状面 T_2WI 和放射状 T_2WI(图 2)。

讨　论

面神经MRI的常规扫描层面有横轴面和冠状面

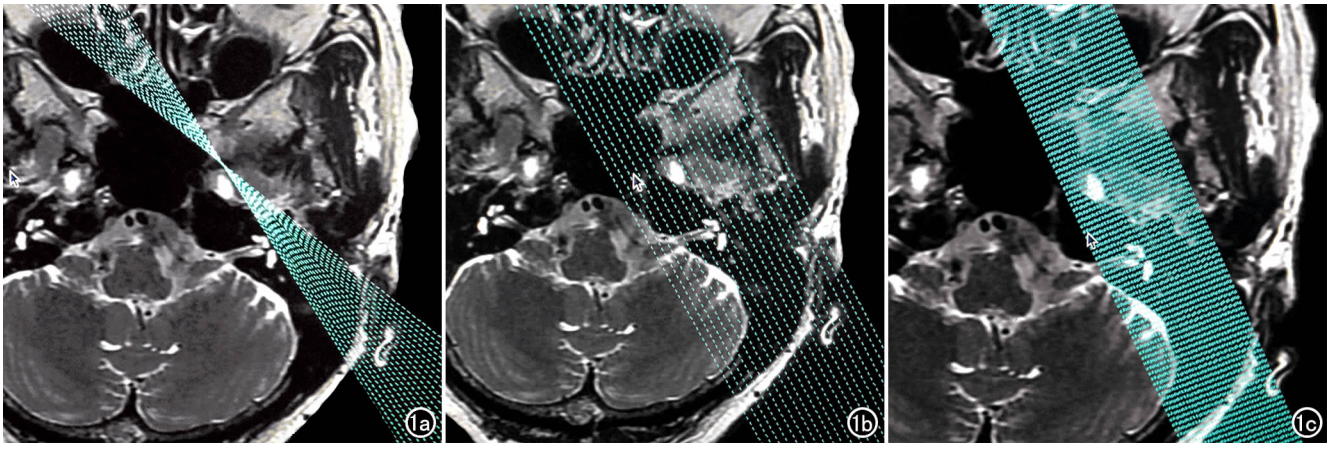

图 1　同一例志愿者鼓乳段面神经三种序列的扫描定位像。a) 放射状 T_2WI 序列; b) 斜矢状 T_2WI; c) 3D-FIESTA 序列。

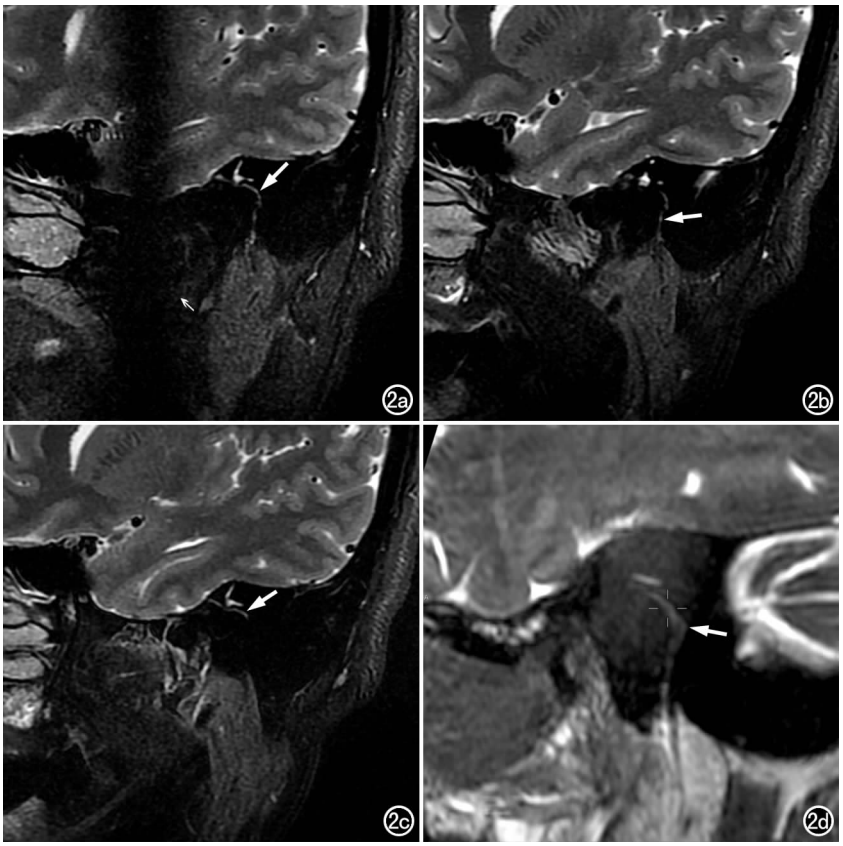

图 2 鼓乳段面神经 MRI 图像。a）放射状扫描 T_2WI，同一层面完整显示鼓乳段面神经（长箭），但存在 Cross talk 伪影（短箭）；b）斜矢状面扫描 T_2WI，仅完整显示鼓室段面神经（箭）；c）另一层面斜矢状扫描 T_2WI，仅完整显示乳突段面神经（箭），鼓乳段面神经不能在同一层面显示；d）3D-FIESTA 重组图像，同一层面完整显示鼓乳段面神经（箭），但信噪比差。

。由于鼓室段并非完全水平，而是略由前内上倾向后外下，故在横轴面图像上面神经可见于多个层面。乳突段在横轴面图像上仅呈点状。冠状面仅可显示面神经乳突段的全程。因此常规的横轴面、冠状面扫描均不能良好显示鼓乳段面神经。斜矢状面更有利于颞骨内面神经的显示，以横轴面为扫描面，选择与鼓室段平行的方向进行扫描，可以满意显示面神经膝状神经节、鼓室段和乳突段。由于横轴面鼓室段很难清晰显示，张晓宏等[5]通过大体解剖和影像学研究发现，与面神经内听道段走行成 120°的方向可获得满意的扫描结果。于海玲等[6]通过对 50 例（100 耳）成人正常颞骨内鼓乳段面神经进行斜矢状面 MRI 观察及解剖测量，得出斜矢状面扫描基线与正中矢状轴夹角为 23.67°±5.46°，斜矢状扫描平面的内倾角为 6.15°±3.3°。虽然以上研究均能显示鼓乳段面神经，但是扫描时均需要考虑该段面神经倾斜角度问题。由于存在个体差异，不可能存在统一的倾斜角度，增大了扫描难度，不利于鼓乳段面神经在同一层面完全显示。

3D 扫描技术在鼓乳段面神经扫描中具有一定优势。3D 扫描层厚薄、空间分辨力高；允许部分重叠，可以进行图像后处理，例如 MPR 重组等。宋海岩等[7]利用使用不同翻转角的三维最优化对比采样序列对面神经进行扫描，证实 3D 序列可作为面神经扫描的常规序列。李文美等[8]比较了常规 T_2WI、T_1WI 与 3D-T_1WI 序列，发现 3D-T_1WI 序列在面神经扫描中具有优势。三维稳态进动结构相干序列和三维快速小角度激发序列结合多平面重组和最小密度投影技术进行后处理，对微小病变的检出和诊断具有较高的临床使用价值。然而上述 3D 序列因其扫描层厚薄、信噪比低，尚不能完全替代 2D 扫描序列。

本研究采用放射状扫描技术，能够完整显示鼓乳段面神经，且无需考虑面神经倾斜角度的问题，降低了扫描难度，在鼓乳段面神经 MRI 扫描中具有实际操作价值，可作为 3D 序列的补充。但放射状扫描序列也有其自身的缺点，放射状图像由于层面间重叠串扰会形成带状伪影（图 2），是今后需要研究解决的问题。

参考文献：

[1] Takahashi N, Okamoto K, Ohkubo M, et al. High-resolution magnetic resonance of the extraeranial facial nerve and parotid duct: demonstration of the branches of the intraparotid facial ncmceand its relation to parotid tumours by MRI with a surface coil[J]. Clin Radiol, 2005, 60(3): 349-354.

[2] De ru JA, Van benthem PP, Hordijk GJ. The location of parotid gland tumours in relation to the facial nerve on magnetic resonance images and computed tomography scans[J]. J Oral Maxillofac Surg, 2002, 60(9): 992-994.

[3] 张媛，鲜军舫，等. 颞骨内面神经影像解剖研究进展[J]. 中国医学影像技术，2008，24(12)：2030-2032.

[4] 于海玲，鞠建宝，徐志鹏，等. 国人颞骨内鼓乳段面神经的 MR 斜矢状位影像解剖学研究[J]. 中华实用诊断与治疗杂志，2009，23(8)：757-759.

[5] 张晓宏，刘筠，巫北海，等. 面神经、前庭蜗的 MRI：薄层断层影像解剖学研究[J]. 第三军医大学学报，2002，24(4)：485-487.

[6] 于海玲，陈宏泉，徐志鹏，等. 正常人鼓乳段面神经 MRI 斜矢状位影像解剖学研究[J]. 中华实用诊断与治疗杂志，2010，24(2)：140-143.

[7] 宋海岩，侯严振，雷益，等. 3D-SPACE 序列在面神经内耳道段成像中的初步研究[J]. 医学影像学杂，2012，22(8)：1276-1278.

[8] 李文美，黄仲奎，龙莉玲，等. 面神经 MRI 的 3D-T_1WI 序列应用价值探讨[J]. 广西医科大学学报，2010，27(3)：422-423.

（收稿日期：2013-08-26）