跟腱黄色瘤一例

· 病例报道 ·

董旭霞，高建根，蒋廷宠

【中图分类号】R739.96；R445.2；R445.3　**【文献标识码】**D　**【文章编号】**1000-0313(2011)12-1341-01

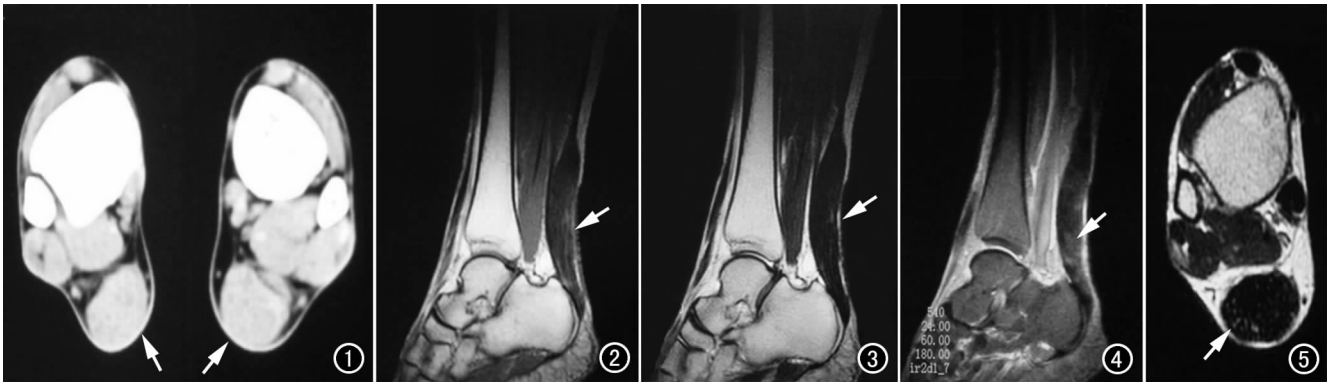

图 1　CT 扫描示双跟腱粗大(箭)，内密度不均，见小点状、条状低密度影。　**图 2**　矢状面 T_1WI 示右跟腱明显增粗(箭)，前缘隆起，内见点状、条状高信号影。　**图 3**　矢状面 T_2WI 示右跟腱增粗(箭)，内见点状、条状高信号。　**图 4**　矢状面脂肪抑制 T_2WI 示右跟腱内点条状高信号显示清晰(箭)。　**图 5**　横轴面 T_2WI 示右跟腱内点条状高信号显示清晰(箭)。

病例资料　患者，女，34 岁，因双跟腱部肿块进行性增大就诊。15 年前无意中发现双肘关节后部皮下出现多个粟粒状黄色小结节，并逐年增大，无明显疼痛和功能障碍，曾于 1995 年行双肘部肿块切除术，当时病理诊断为黄色瘤。体格检查：双侧跟腱部分别触及直径约 8 cm 软组织肿块，无压痛，质韧，活动度好，表面皮肤无异常，左肘切口处见数枚黄色小结节，双眼睑见睑黄瘤。实验室检查：血清甘油三脂 1.56 mmol/l，总胆固醇 11.57 mmol/l，低密度蛋白 9.8 mmol/l，高密度酯蛋白 1.55 mmol/l。家族史：其祖母、父亲、姑姑眼部均有睑黄瘤，其父亲跟腱部粗大，但程度不及患者。心电图检查(－)。双踝 CT 表现：双侧跟腱明显增粗(图 1)，右跟腱较宽处前后径 0.9 cm，左跟腱较宽处前后径 1.0 cm，内密度不均，见点状、条状低密度影。双踝 MRI 表现：双侧跟腱明显增粗，右侧较宽处前后径 0.9 cm，左侧 1.0 cm，矢状面显示跟腱前缘隆起，T_1WI 跟腱内见斑点状及粗条状高信号影(图 2)，T_2WI 跟腱内相应异常信号区呈高信号(图 3)，T_2WI 脂肪抑制相显示更清晰(图 4)，横断面 T_2WI 显示跟腱内点条状高信号(图 5)。邻近骨质未见明显异常，周围软组织无明显肿胀。

讨论　黄色瘤是一个含载脂组织细胞的局灶性反应性增生[1]。常发生于家族性高胆固醇血症、Ⅱ型及Ⅲ型高脂血症等原发性血脂异常的患者，或糖尿病、原发性胆汁性肝硬化、肾病综合症以及甲状腺功能低下等继发性高脂血症患者，极少发生于血脂正常者。黄色瘤可局限于皮肤和皮下，也可侵犯深层软组织如肌腱和滑膜。

该患者为家族性高胆固醇血症(FH)纯合子型，是一种常染色体显性遗传性疾病，以显著升高的血清胆固醇为特点。发病机制是细胞膜表面的 LDC 受体缺如和异常导致体内 LDL 代谢异常，造成 TC 水平和低密度脂蛋白水平升高。腱黄色瘤是纯合子家族性高胆固醇血症的首发症状之一，好发于跟腱、指间关节和肘关节等关节的伸肌腱处[2]。临床上常表现为生长缓慢的结节状或梭形无痛性肿块，边缘清，活动可，表面颜色可为浅黄色、棕红色或正常，疼痛感少见[2]。病理上主要由胶原纤维和大量的的泡沫细胞相间而成，以及巨细胞、炎性细胞、细胞外自由胆固醇和胆固醇衍生物。

跟腱黄色瘤表现为跟腱普遍增粗，前缘前凸，前后径 >7 mm[3]。由于胆固醇和胆酯烷醇静静的沉积，CT 上表现跟腱内密度不均匀。在自旋回波序列 T_1WI 和 T_2WI 上，跟腱黄色瘤均呈弥散分布的网状、斑点状信号，脂肪抑制序列可更精确地显示肌腱内的异常信号。病理上 T_2WI 的高信号混杂区为黄色瘤成分沉积、继发性水肿或炎症。由于胆固醇和胆固醇酯占液态黄色瘤区的 80%，而甘油三酯和脂肪酸仅占 6%，因此，跟腱黄色瘤信号在脂肪抑制序列中并不减低。Bude 等[4]提出跟腱黄色瘤有特征性 MRI 表现；王加伟等[3]认为在泡沫细胞聚集的体积大于 MRI 空间分辨力时，MRI 即可显示瘤体。

高脂血症是患缺血性心脏病和脑中风的高危因素。跟腱黄色瘤的诊断可以提示高脂血症的存在，也有利于家族性高胆固醇血症的早期诊断。

参考文献：

[1]　刘吉华，房世保，徐文坚. 软组织肿瘤成像[M]. 北京：人民卫生出版社，2004. 130-132.

[2]　Tsouli SG, Kiortsis DN, Argyropoulou ML, et al. Pathogenesis, detection and treatment of Achilles tendon xanthomas[J]. Eur J Clin Invest, 2005, 35(4): 236-244.

[3]　王加伟，徐雷敏，吴瑾秀. 腱黄色瘤 MRI 表现二例[J]. 临床放射学杂志，2008，27(5)：705-706.

[4]　Bude RD, Adler RS, Basst DR. Diagnosis of achiles tendon xanthoma in patients with heterozygous familial hypercholesterolemia: MR vs sonography[J]. AJR, 1994, 162(4): 913-917.

(收稿日期：2010-11-12　修回日期：2011-01-05)

作者单位：312000　浙江，绍兴市中医院放射科
作者简介：董旭霞(1976－)，女，浙江安吉人，住院医师，主要从事医学影像诊断工作。
通讯作者：蒋廷宠，E-mail：934182281@qq.com