《请您诊断》病例 57 答案：胎儿巨大脐尿管憩室

庞颖，夏黎明，孙子燕，陈欣林，杨小红

【中图分类号】R445.2；R445.1；R714.5　【文献标识码】D　【文章编号】1000-0313(2011)11-1243-02

病例资料　孕妇，24 岁，孕 25.2 周。夫妻健康，无不良生活嗜好。超声检查：胎儿超声孕周 22.4W，双顶径 5.6 cm，头围 21.0 cm，腹围 19.6 cm，股骨长 23.6 cm。脐带近胎儿腹壁处下方可见一大小约 4.1 cm×3.2 cm的囊腔，囊壁薄，光滑，内未见光带分隔。囊肿与膀胱之间可见沟通，长约0.51 cm，内径约 0.16 cm；动态观察发现，囊腔随着膀胱发生大小形态的改变(图 1)。超声诊断：膀胱顶部脐尿管憩室。MRI：示胎儿脐带近端可见一大小约 4.3 cm×3.3 cm的囊腔突出于胎儿腹壁之外并与膀胱相通。囊液呈长 T_1、长 T_2 信号。胎儿其余部位未见明显异常。MR 水成像显示囊与膀胱相通，囊液呈长 T_2 信号改变，囊壁光滑，无壁结节。多次重复扫描连续观察，可见囊腔与膀胱相通处发生大小、形态的动态变化(图 2～4)。MRI 诊断：脐尿管憩室。

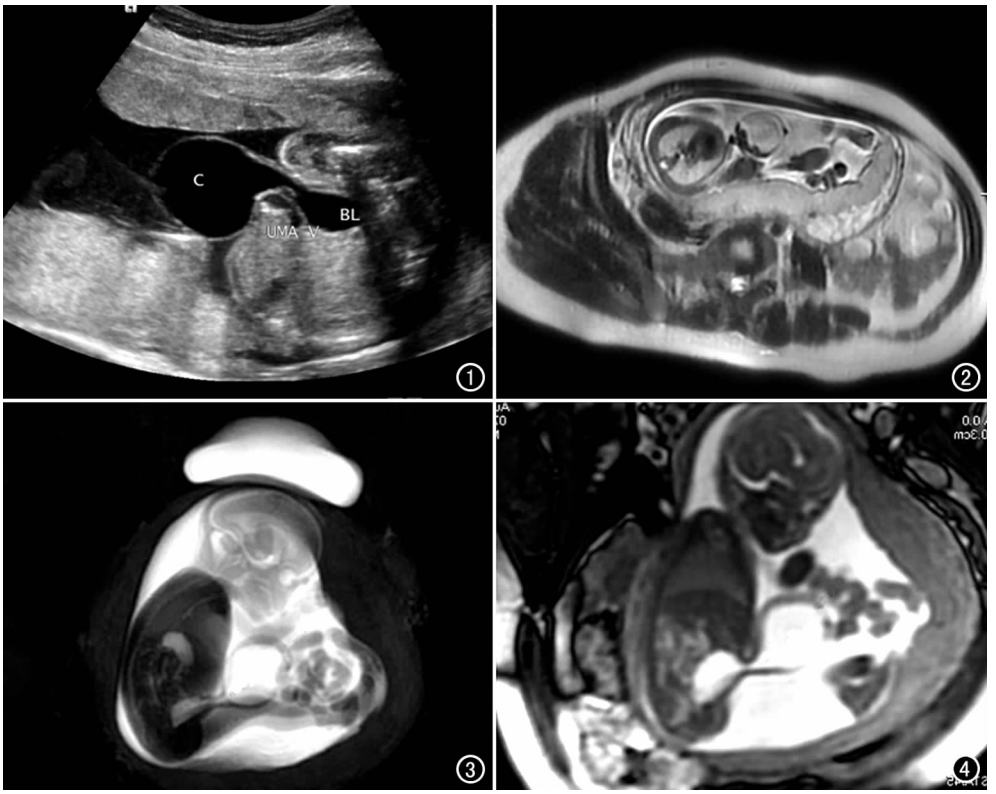

图 1　超声示脐带近胎儿腹壁处下方可见一囊腔(C)，囊壁薄，光滑，内未见光带分隔。囊腔与膀胱(BL)之间可见沟通。　**图 2**　SSFSE T_2WI 胎儿水平位图可见囊腔位于胎儿中线位置，囊壁光滑。　**图 3**　磁共振水成像显示囊腔与膀胱顶部相通。　**图 4**　3D-FIESTA 序列 MPR 图像，示囊腔一侧与膀胱相通(箭)，另一侧与脐带相连。

讨论　脐尿管是连接膀胱前顶部和脐的中线管状结构，位于腹横筋膜和壁腹膜之间的 Retzius 间隙中，呈圆锥形，长 3～10cm[1-3]。它是胚胎时期的泄殖腔和尿囊退化的遗留结构。在胚胎生长的过程中，脐尿管也一直在延长，直到妊娠的第 4～5 个月脐尿管纤维化并变细，被覆移行细胞，连接膀胱顶部和脐带[1]，由管状结构逐步消失退化为无功能的纤维索条结构，形成脐正中韧带。

脐尿管未闭畸形是由于胚胎期的尿囊管残余在发育过程中未能闭合引起的一类疾病，其发病率约 1/300000 万[1]，可分为 4 种类型：①脐尿管近膀胱端未闭，则形成膀胱顶部脐尿管憩室；②近脐端未闭，形成脐尿管窦道；③两端均未闭，称为脐尿管未闭或者脐尿管瘘；④两端闭合而中端未闭，管腔因囊液分泌填充则形成脐尿管囊肿。临床上以后 3 种类型的病变较多，脐尿管憩室发生率最低。膀胱脐尿管憩室占脐尿管未闭畸形的 3%～4%，出生后一部分可能发生闭合，但是在病理情况下可以重新开放[4]。脐尿管憩室通常无症状，最常见的并发症是感染，尤其是儿童。良恶性肿瘤发生率比较低。有文献报道脐尿管疾病可合并卵黄管残留和异位胰腺等[5]。

影像学表现：在出生后，脐尿管憩室在 CT 上常表现为膀胱前壁外囊腔影，囊内密度与膀胱一致，在三维重组图像上可见囊腔上于脐部纤维索条下与膀胱相通，其内可因尿液逆流、炎症和尿酸盐类沉积而产生结石[6]。在 MRI 上则表现为腹部中轴线部位的囊腔与膀胱前顶壁相连通，其内囊液信号与膀胱内尿液信号相同。超声检查可以发现膀胱顶部中线区有囊性病变，并随着膀胱充盈排空而发生变化。儿童和成人可进一步行膀胱镜检查，发现膀胱顶部有瘘口，即可确诊为脐尿管膀胱憩室[7]。

在胎儿，开口较为宽敞的脐尿管憩室较常见于梅干腹综合征(prunebelly syndrome)患者。尽管脐尿管憩室的发生率极低，但是熟悉其特殊的胚胎学发生机制和解剖学位置，诊断并不困难。需要与之鉴别诊断的是卵黄囊肿和肠系膜囊肿，本例囊腔与膀胱和脐带相连接，可资鉴别。对于某些胎儿畸形的诊断，MRI 可以提供一些超声外的补充诊断信息，具有比较重要的临床价值，及早发现较严重的先天畸形，协助临床医师正确

作者单位：430030　武汉，华中科技大学同济医学院附属同济医院放射科
作者简介：庞颖(1985－)，女，河南南阳人，硕士，主要从事心胸影像诊断工作。
通讯作者：夏黎明，E-mail：xialiming88@yahoo.com.cn

诊断并及时中止妊娠。

参考文献

[1] MacNeily AE, Koleilat N, Kiruluta HG, et al. Urachal abscess: protean manifestations, their recognition and management[J]. Urology, 1992, 40(3): 530-535.

[2] Schubert GE, Pavkovic MB, Bethke Bedurftig BA. Tubular urachal remnants in adult bladder[J]. J Urol, 1982, 127(1): 40-42.

[3] Korobkin M, Cambier L, Drake J. Computed tomography of urachal carcinoma[J]. J Comput Assist Tomogr, 1988, 12(7): 981-987.

[4] 罗敏,胡道予,关键,等. 正常脐尿管及脐尿管病变的 MSCT 诊断[J]. 医学影像学杂志, 2008, 18(9): 1048-1051.

[5] Blichert-Toft M, Nielsen OV. Congenital patent urachus and acquired variants. Diagnosis and treatment. Review of the literature and report of five cases[J]. Acta Chir Scand, 1971, 137(5): 807-814.

[6] 沈煜,朱选文. 脐尿管未闭畸形的诊治进展[J]. 国外医学泌尿系统分册, 2004, 24(4): 24-26.

[7] 儿童先天性脐尿管异常 13 例报告[J]. 中国实用医药, 2008, 3(1): 106-107.

(收稿日期:2011-04-03)

专家点评 脐尿管病变少见且脐尿管憩室更少见。本文报道胎儿脐尿管憩室实属罕见,脐尿管属胚胎时期的器官;妊娠 4～5 个月脐尿管退化形成脐尿管索,如果在退化的过程中,由于某种原因使之退化受阻就发生不同的病变,正如本文中的报道,脐尿管憩室是脐尿管近端未闭而与膀胱相通所致;脐尿管病变一般位于脐与膀胱之间的中线,这是诊断此类病变的有力依据;矢状面 MRI 显示本病清楚,有利于显示憩室与膀胱之间的关系,由于本病发病部位特殊,MRI 显示清楚,一般诊断不难。

(同济医院放射科 夏黎明)

书 讯

《功能性磁共振诊断》 由华中科技大学同济医学院附属同济医院放射科夏黎明教授和朱文珍教授主编,于 2011 年 3 月由人民卫生出版社出版,全书共十章,50 多万字,近 1000 幅图片,书中内容是同济医院放射科同道们 10 多年来的科研、临床的总结和汇报,包括功能性磁共振技术在中枢神经系统、心血管系统、乳腺、腹部、盆腔、肌骨、关节、胎儿、淋巴结和分子影像实验等领域的研究,其中一些内容是国内率先或领先开展、报道,并在 RSNA 或 ISMRM 上发言或展板。可以说技术先进,内容科学、全面、系统,图文并茂,实用性强,具有较高的参考价值,欢迎广大同道、读者订阅。可直接与人卫出版社的张老师或范老师联系,享受优惠价,电话:010－597873381,010－59787351。

《肿瘤影像诊断图谱》 由周纯武教授主编,于 2011 年 6 月由人民卫生出版社出版发行。该书是由中国医学科学院肿瘤医院领衔,北京天坛医院和北京积水潭医院参与共同编纂完成。全书共 9 篇 47 章涵盖头颈、胸、腹、盆腔、乳腺、中枢神经系统、骨与软组织多个系统的肿瘤及肿瘤样病变,涉及超声、CT、MRI、PET－CT 等多种影像手段,图片丰富、文字精练、内容精良、印刷精美,堪称肿瘤影像诊断的经典工具书。定价 228 元。购书热线:010－67605754 65264830 59787586 59787592。

《骨与关节 MRI》 由江浩教授主编,于 2011 年 5 月再版发行。该书对恶性骨肿瘤、骨肿瘤样病变等病种及颞颌、肩、肘、腕关节部分内容作了大量修改和补充。除第 11 章骨髓外,其余章节中 80%－90%的图片均作替换。第 1 版的图片采用的是 0.5T 的 MRI 设备,而第 2 版均采用 1.5 及 3T 的 MRI 设备,其图像直接取自 PACS,因此图像质量更高,可作为医学影像教学、科研和临床医疗的参考书。该书在国内新华书店均有出售。

《心血管磁共振诊断学》 由阜外心血管病医院赵世华教授主编,人民军医出版社出版。该书的出版得到刘玉清院士和胡大一教授的充分肯定和高度评价,并亲自作序,由韩美林先生题写书名。全书 40 余万字、600 余幅图片,系统的阐述了心脏 MR 成像技术及其在常见心血管疾病中的诊断价值、优势及不足。本书全部内容皆由作者根据自己在阜外医院丰富的临床经验以及多年来所总结的心得历尽心血凝练而成,具有突出的临床实用性。所有图片基本都取材于该院,病种全面,内容翔实,是一本在该领域具有国内领先水平的参考书,可供医学影像学、心脏内外科医师和技术人员参考阅读,也可作为研究生和进修生的辅导教材。定价 98 元,各地新华书店和当当网有售。邮购联系人:高爱英 13611070304。