·腹部影像学·

# 气肿性胆囊炎的 CT 表现及鉴别诊断

闾长安，姜新宇，潘青华，万红艳，陶广宇

【摘要】 **目的**：分析气肿性胆囊炎(EC)的 CT 表现及鉴别诊断，提高对此病的诊断能力。**方法**：本组经手术及病理证实的 EC 共 9 例，8 例行上腹部平扫，1 例加行上腹部增强扫描。**结果**：1 例 CT 表现为胆囊腔内积气，3 例胆囊壁内积气，2 例胆囊壁内积气合并胆囊腔内积气，另 3 例表现为胆囊壁积气及腹腔内游离气体、胆囊周围炎。**结论**：EC 的特征性 CT 表现是胆囊积气(除外胆肠瘘)，其 CT 表现多样，仔细观察并结合临床应能与有类似 CT 征象的病变相鉴别。

【关键词】 气肿性胆囊炎；体层摄影术，X 线计算机；胆囊炎

【中图分类号】R574.5；R575.6；R814.42 【文献标识码】A 【文章编号】1000-0313(2011)04-0423-03

**CT manifestations of emphysematous cholecystitis and differential diagnosis** LV Chang-an, JIANG Xin-yu, PAN Qing-hua, et al. Department of Radiology, Wuxi People's Hospital, Jiangsu 214023, P. R. China

【Abstract】 **Objective**: To analyze the CT appearances of emphysematous cholecystitis (EC) and its differential diagnosis, so as to improve the level of diagnosis. **Methods**: 9 cases of surgery and histopathology proved EC were collected. 8 cases underwent plain CT and one case received plain CT and enhanced CT scanning. **Results**: CT images showed air within the lumen (n=1), intramural gas of gallbladder (n=3), combination of the two above-mentioned appearances (n=2), intramural gas of gallbladder with free pneumoperitoneum and pericholecystitis (n=3). **Conclusion**: After cholecysto-intestinal fistula was excluded, various signs of pneumo-gallbladder are the characteristic CT features of EC. Proper diagnosis and differential diagnosis could be achieved by careful study of CT and clinical manifestations.

【Key words】 Emphysematous cholecystitis; Tomography, X-ray computed; Cholecystitis

气肿性胆囊炎(emphysematous cholecystitis, EC)是急性胆囊炎的一种重症少见表现，与非气肿性胆囊炎相比，气肿性胆囊炎病死率很高。关于气肿性胆囊炎 CT 表现的报道较少，且多为病例报道。笔者回顾性分析 2003 年 8 月～2010 年 5 月经手术病理证实的 9 例气肿性胆囊炎的 CT 资料以及文献复习，旨在提高对本病的认识及鉴别诊断能力。

## 材料与方法

1. 临床资料

本组 9 例气肿性胆囊炎患者中，男 6 例，女 3 例，年龄 50～78 岁，平均 64 岁。7 例患者因持续性右上腹部急性疼痛、2 例因腹胀、恶心、呕吐而行上腹部 CT 扫描。5 例有糖尿病病史(其中 1 例糖尿病合并高血压)，1 例有胆结石病史。

2. CT 设备及扫描方法

使用 Siemens Somatom Definition(双源 CT)或 GE LightSpeed 4 层螺旋 CT 扫描机，扫描采用 120 kV，240～360 mA。双源 CT 扫描采用 5 mm 层厚，螺距 0.5；GE Light Speed 4 层扫描采用 7 mm 层厚，螺距 1.0。1 例行上腹部平扫和增强扫描，增强扫描用高压注射器将 100 ml 非离子对比剂(碘海醇，300 mg I/ml)经肘静脉注入，注射流率为 3.0 ml/s，注射开始延迟 33 s 后行动脉期扫描，60 s 行门脉期扫描。8 例行单纯上腹部平扫。

## 结 果

9 例气肿性胆囊炎病例中 CT 上肝内胆管均未见明显扩张、积气及结石影。6 例胆总管中未见明显阳性结石及积气影，3 例胆总管显示不清。

1 例 CT 表现为单纯胆囊腔内(胆囊底部)积气、气液平，胆囊张力较高，胆囊壁变薄(图 1)，十二指肠未见异常，肝脏、胰腺未见明显异常，术后切开胆囊见胆囊内积气、积浓，浓液呈白稠状，有臭味。

3 例 CT 表现为胆囊壁内积气，其中 1 例合并肝脓肿，胆囊区域见类圆形囊状气液影，囊壁呈部分环状积气，气体环厚约 0.2～0.8 cm，部分囊壁内见蜂窝状气体影，囊壁增厚、模糊，与肝脏界限不清，胰头部模糊、结构不清(图 2)。术中见周围网膜包裹或部分包裹胆囊，呈包块样改变，1 例肝脏受累及，术后切开胆囊见胆囊壁间含气脓肿，局部呈蜂窝织炎样改变，胆囊部分内膜、外膜呈脓苔样改变。

2 例 CT 表现为囊壁呈条状、小泡状积气，胆囊腔内亦见积气，囊壁内积气与胆囊腔内积气相通，囊内见气液平面(图 3)，胆囊张力较高，胆囊底部壁变薄，胆囊底部周围脂肪密度未见明显增高，胆囊邻近结构亦

**作者单位**：214023 江苏，无锡市人民医院医学影像科
**作者简介**：闾长安(1971－)，男，江苏无锡人，副主任医师，主要从事消化系统的影像诊断工作。

未见明显实质性病变，十二指肠未见异常。术中均见胆囊体积增大，胆囊壁明显增厚、质脆，呈黑色，切开胆囊见内膜部分溃破，胆囊腔内积气、积浓。病理示 1 例胆囊壁全层坏死，1 例胆囊壁坏死深达肌层。

3 例 CT 表现为胆囊壁内积气合并腹腔内游离气体（图 4a）、胆囊周围炎（图 4b），其中 1 例合并胆囊腔内结石。该 3 例胆囊壁内积气量较多，CT 表现为环状积气，胆囊壁的软组织成分显示较薄或少。腹腔内游离气体表现为剑突下、膈下肝周、肝十二指肠间隙、胆囊周围的气泡、条状或不规则形气体影。胆囊周围炎表现为胆囊窝周围间隙，右肾旁前间隙星条索状渗出影及少量积液，十二指降部、结肠肝曲等邻近肠壁增厚、模糊。这 3 例术中均见胆囊明显增大，部分囊壁增厚、坏疽，呈紫黑色，外膜部分溃破，胆囊与周围网膜炎性粘连，腹腔内有脓性液体及脓苔，其中 1 例胆囊内见一 2.0 cm×3.0 cm×2.5 cm 的结石，嵌顿于胆囊颈部。

单纯胆囊腔内积气伴气液平的气肿性胆囊炎的 CT 表现有别于作者遇见的胆囊十二指肠瘘病例（图 5），胆囊十二指肠瘘 CT 表现为胆囊张力不高，可见胆囊与十二指肠瘘口存在。

## 讨 论

气肿性胆囊炎（emphysematous cholecystitis，EC）是急性胆囊炎的一种少见表现，指急性胆囊炎时胆囊腔内或胆囊壁内积气而不包括胆肠瘘引起的胆囊积气[1]，Hegner 于 1931 年首先报道本病的 X 线诊断。引起本病之产气细菌以产气荚膜杆菌、大肠杆菌为多，通常这些细菌可存在于人类肠道或胆道内，并不足以致病，只有在胆囊壁缺血或血供不足、胆汁浓缩及含糖量的升高、胃液或胰液返流等不利因素存在时才可能致病。胆囊与其他脏器不同的是缺乏来自侧支循环的血液供应，因此供应血管梗阻易致胆囊坏死。外周血管硬化性疾病、低血容量、胆囊结石继发感染、胆囊张力的增高等均可引起血管梗阻。

EC 多见于老年糖尿病患者，男性发病率高于女性。本组 9 例 EC 患者中有 5 例有糖尿病史，1 例有胆囊结石，提示 EC 可能与糖尿病患者的胆囊动脉硬化及血糖水平异常致胆囊生化环境的改变有较明显的关系，而胆囊结石所致 EC 发病相对要少。EC 的临床表现大部分类似于非气肿性胆囊炎中无其他并发症的患者，但当患者糖尿病病史较长，有外周神经并发症时，出现典型的右上腹疼痛且向后腰背部放射的概率较低[1]。本组病例中有 2 例糖尿病患者无明显右上腹疼痛，仅有腹胀、恶心、呕吐表现，猜测可能与合并外周神经并发症、且无明显胆囊周围炎有关。

由于胆囊底部相对于胆囊颈及体部来说，更容易血供不足而引起坏疽改变，另外亦由于体位关系，CT 上 EC 的气体分布多最先集中在胆囊底部区域，位于胆囊腔内或胆囊壁内。其后随着病情的进展，胆囊壁

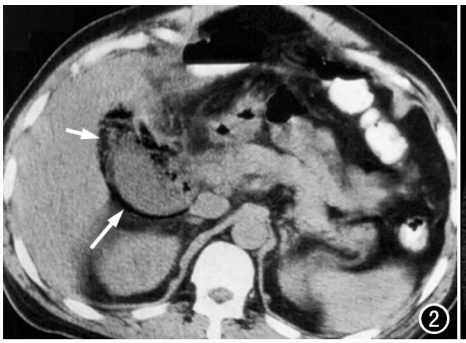


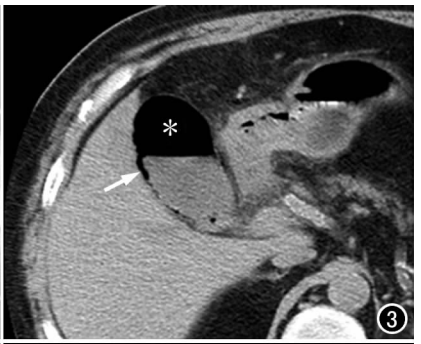

**图 1** EC。CT 增强示胆囊腔内积气（箭），胆囊张力增高，胆囊底部周围脂肪结构尚清晰，肝脏密度正常。 **图 2** EC。CT 平扫示胆囊壁增厚，胆囊壁内气体呈条状（长箭）和蜂窝状（短箭），胆囊壁与肝脏间隙不清，胰头部模糊。 **图 3** EC。CT 平扫示胆囊壁内积气（箭）及胆囊腔内积气（*），部分胆囊壁与肝脏间隙不清。 **图 4** EC。a）右膈下肝周游离气体（短箭）及胆囊壁环状积气（长箭），气体张力较高；b）胆囊壁环状积气（短箭）及胆囊周围炎（长箭）。 **图 5** 胆囊十二指肠瘘。CT 增强示胆囊内积气、胆囊壁增厚（长箭）、胆囊与十二指肠（短箭）瘘管形成。

内的气体由于气体张力的增高及胆囊内或外膜的溃破可进入胆囊腔内或腹膜腔内，胆囊腔内的气体亦可由于胆囊内膜的溃破而进入胆囊壁内。由于胆囊积气的分布及程度不同，EC 的 CT 表现也多样。当胆囊壁或胆囊腔内积气较多、气体张力较高时，CT 显示胆囊壁软组织的成分就少；反之显示胆囊壁软组织的成分就多。

当胆囊腔内积气时，多合并脓胆汁。气体位于胆囊腔内时，EC 需与结肠肝曲或十二指肠球部的液平、胆囊十二指肠瘘相鉴别。本组中有 1 例因患者无明显右上腹疼痛，临床主要表现为腹胀、恶心、呕吐，曾误诊为肠道梗阻，分析原因主要是当时没有仔细观察肠管的连续性及临床表现误导了分析思路。另外，EC 的临床表现与胆肠瘘相比，症状更重，病情更危险，涉及到是否立即手术的问题，因而 CT 上结合临床表现并仔细观察胆囊和周围肠管的关系有着相当重要的意义。当胆囊壁内积气时，EC 需与肠管内积气相鉴别，勿把积气的胆囊壁误认为肠管，同时需注意肝脏有无受累，本组有 1 例胆囊壁内积气合并肝脓肿。当 EC 合并腹腔内游离气体、胆囊周围炎时需与消化道穿孔相鉴别。笔者曾有 1 例误诊为消化道穿孔，术后提示为气肿性胆囊炎和胆囊坏疽。术后回阅该片，误诊的主要原因为对该型的胆囊壁表现认识不足，该病例的胆囊壁主要表现为环状气体，未见明显软组织成分或软组织成分极为稀少；另外想当然的认为膈下游离气体多为消化道穿孔所致，对 EC 合并囊壁穿孔缺乏认识。

气肿性胆囊炎患者发病急，病情危重，可并发坏疽、穿孔、胆囊周围或肝脏脓肿、腹膜炎、败血症等，病死率较高，需及时诊断和手术治疗[2]（胆囊切除，如无条件切除则需置引流管）、抗生素治疗。

EC 的特征性 CT 表现是胆囊积气，但要除外胆肠瘘引起的胆囊腔内积气。在病变的不同发展阶段，气体在胆囊壁内外的分布及程度不同，CT 表现多样，仔细观察并结合临床应能与有类似 CT 征象的病变相鉴别。

**参考文献：**


[1] Smith EA, Dillman JR, Elsayes KM, et al. Cross-sectional imaging of acute and chronic gallbladder inflammatory disease[J]. AJR, 2009, 192(1): 188-196.

[2] Grayson DE, Abbott RM, Levy AD, et al. Emphysematous infections of the abdomen and pelvis: a pictorial review[J]. RadioGraphics, 2002, 22(3): 543-561.

[3] Morris BS, Balpande PR, Morani AC, et al. The CT appearances of gallbladder perforation[J]. Br J Radiol, 2007, 80(11): 898-901.

[4] 祁振国，李雪庆，张戌朝，等. 急性气肿性胆囊炎一例[J]. 临床放射学杂志，2006，25(1)：96.

[5] 张旭辉，夏进东，赵年，等. MSCT 对胆囊结石并十二指肠瘘的诊断价值[J]. 放射学实践，2010，25(5)：526-528.


（收稿日期：2010-10-18　修回日期：2010-11-31）


## 欢迎订阅 2011 年《放射学实践》

2009 年《放射学实践》再次入选北京大学图书馆和北京高校图书馆期刊工作研究会共同主持的国家社会科学基金项目“学术期刊评价及文献计量学研究”成果——《中国核心期刊要目总览》特种医学类核心期刊。

《放射学实践》是由国家教育部主管，华中科技大学同济医学院主办，与德国合办的全国性影像学学术期刊，由国内著名影像专家郭俊渊教授担任主编，创刊至今已 26 周年。本刊坚持服务广大医学影像医务人员的办刊方向，关注国内外影像医学的新进展、新动态，全面介绍 X 线、CT、磁共振、介入放射及放射治疗、超声诊断、核医学、影像技术学等医学影像方面的新知识、新成果，受到广大影像医师的普遍喜爱。

本刊为国家科技部中国科技论文统计源期刊、中国科学引文数据库统计源期刊，在首届《中国学术期刊（光盘版）检索与评价数据规范》执行评优活动中，被评为《CAJ—CD 规范》执行优秀期刊。

主要栏目：论著、继续教育园地、研究生展版、图文讲座、本刊特稿、实验研究、影像技术学、外刊摘要、学术动态、读片追踪、病例报道、知名产品介绍、信息窗等。

本刊为月刊，120 页，每册 12 元，全年定价 144 元。

**国内统一刊号：** ISSN 1000-0313/CN 42-1208/R　　**邮政代号：** 38-122

**电话：**(027)83662875　**传真：**(027)83662887

E-mail: fsxsj@yahoo.cn　radio@tjh.tjmu.edu.cn　　**网址：**http://www.chmed.net

**编辑部地址：**430030　武汉市解放大道 1095 号 同济医院《放射学实践》编辑部