·介入放射学·

Onyx 结合弹簧圈岩下窦入路栓塞海绵窦区硬脑膜动静脉瘘

龙霄翱，张炘，罗斌，段传志，李铁林

【摘要】 **目的**：探讨应用 Onyx 结合弹簧圈岩下窦入路栓塞海绵窦区硬脑膜动静脉瘘（csDAVF）的优势及疗效。**方法**：对 6 例 csDAVF 患者应用 Onyx 结合弹簧圈岩下窦入路栓塞，并评价疗效。**结果**：6 例采用“股静脉-岩下窦”入路成功栓塞 csDAVF，4 例 csDAVF 瘘口完全闭塞，出院时症状消失；2 例 csDAVF 次全闭塞，出院时症状改善，随访 1～2 个月临床症状消失。全部病例随访 1～12 个月，未见症状复发。**结论**：经“股静脉-岩下窦”途径，较易到达病变部位；海绵窦为闭塞 csDAVF 瘘口的理想部位，Onyx 能在海绵窦中形成良好弥散，结合弹簧圈的应用有利于瘘口的闭塞。

【关键词】 动静脉瘘，硬脑膜；血管内治疗；放射学，介入性

【中图分类号】R815；R814.3 【文献标识码】A 【文章编号】1000-0313(2010)12-1400-04

Embolization of cavernous sinus dural arteriovenous fistulas through inferior petrosal sinus approach using Onyx combined with coils

LONG Xiao-ao, ZHANG Xin, LUO Bin, et al. Department of Neurosurgery, the Affiliated Hospital of Guangdong Medical College, Guangdong 524001, P. R. China

【Abstract】 **Objective**: To discuss the superiority and curative effect of using onyx combined with coils in treatment with cavernous sinus dural arteriovenous fistulas (csDAVF) through inferior petrosal sinus (IPS) approach. **Methods**: 6 cases with csDAVF were embolized through IPS using onyx combined with coils, then the curative effect was assessed. **Results**: IPS approach was successfully conducted in all 6 cases. Fistulas were completely embolized in 4 cases, the symptoms disappeared on discharge from hospital near completely embolized in 2 cases, the symptoms were improved on discharge from hospital and disappeared during follow up duration from 1 to 2 months. All cases were followed up from 1 to 12 months, no symptom recurrence. **Conclusion**: It is easy to reach the lesion through IPS approach, the cavernous sinus is a perfect location for embolization of the fistulas. Onyx can diffuse easily in the cavernous sinus, and it is beneficial for the embolization of fistulas when combined with coils.

【Key words】 Arteriovenous fistula, dural; Endovascular treatment; Radiology, interventional

硬脑膜动静脉瘘（dural arteriovenous fistula，DAVF）是指动静脉直接交通在硬脑膜及其附属物如大脑镰和小脑幕等的一类血管性疾病，又称为硬脑膜动静脉畸形，约占颅内血管畸形的 10%～15%[1]。血管内栓塞是治疗 DAVF 的有效手段之一。因海绵窦部位特殊，闭塞海绵窦对颅内静脉引流功能影响较小，因此经静脉入路闭塞海绵窦已作为治疗海绵窦区硬脑膜动静脉瘘（cavernous sinus dural arteriovenous fistula，csDAVF）的主要治疗方式，既往主要应用 α-氰基丙烯酸正丁酯（n-butyl cyanoacrylic acid，NBCA）结合弹簧圈栓塞，存在粘管及弥散不良等不足[2]。Onyx 胶是晚近出现的一种新型血管内非粘附性液态栓塞剂，具有良好的弥散能力，已广泛应用于脑动静脉畸形的治疗[3]。而尝试应用 Onyx 于 DAVF 的治疗，尚缺少足够的经验及报道。笔者尝试 Onyx 结合弹簧圈经岩下窦入路栓塞治疗 6 例海绵窦区硬脑膜动静脉瘘，旨在探讨该方法治疗海绵窦区硬脑膜动静脉瘘的优势及疗效。

材料与方法

1. 一般资料

搜集 2005 年 5 月～2010 年 4 月南方医科大学珠江医院神经外科和广东医学院附属医院神经外科收治的 DAVF 患者资料 6 例，其中男 1 例，女 5 例，年龄 38～66 岁。主要症状包括头痛、结膜水肿、眼球突出、视力下降、博动性杂音。无蛛网膜下腔及脑实质出血。

2. 影像学检查

所有患者术前均行头部 CT 和/或 MRI 平扫、增强检查，在其相应的部位都可见高密度影和血管流空现象。DSA 全脑血管造影确诊并明确病变部位，血流动力学特点。按部位分为：双侧海绵窦区 3 例，右侧海绵窦区 2 例，右侧海绵窦及海绵间窦 1 例。全部病例静脉引流方式为 Borden Ⅱ型，引流静脉为右眼上静脉 4 例，岩下窦与右眼上静脉 1 例，左眼上静脉 1 例。供血动脉按 Barrow 分型：C 型 1 例，D 型 5 例，供血动脉主要来处脑膜中动脉，上颌内动脉未支，颞浅动脉，颈

作者单位：524001 广东，广东医学院附属医院神经外科（龙霄翱）；510282 广州，南方医科大学珠江医院神经医学研究所（龙霄翱、张炘、罗斌、段传志、李铁林）

作者简介：龙霄翱（1975－），男，广东吴川人，副主任医师，硕士，主要从事脑血管病研究工作。

通讯作者：段传志，E-mail：doctor_duanZJ@163.com

内动脉海绵窦段分支。

3. 治疗方法

全身麻醉，常规肝素化后，Seldinger 技术穿刺右股动脉，置入 6F 导管鞘，先行全脑血管造影，了解 DAVF 的位置、大小、供血动脉及引流静脉的情况。选择一理想的工作角度，并作一工作位的病变参考图像至显示器上作对比。选择经“股静脉-岩下窦”途径，6F 指引导管至颈内静脉近颅底，导丝导引下经股静脉-颈内静脉-岩下窦将微导管送至海绵窦引流静脉附近并行超选择造影证实，导丝选择相对稍粗（0.014～0.034 in），若岩下窦不显影者选用 0.034 in 导丝探查导引。窦内血流速度快者先用弹簧圈栓塞降低血流速度后再注入 Onyx 栓塞。注入 Onyx 前，先用 10 ml 生理盐水冲去微导管上的对比剂，后在微导管内缓慢注满 Onyx 溶剂二甲基亚砜（Dimethyl Sulfoxide，DMSO）约 0.25 ml，然后常规振动 Onyx 胶 20 min 以上，在透视密切观察下用 1 ml 注射器缓慢注入，反复行 DSA 了解瘘口闭塞情况，反复注射直到栓塞满意。手术后复查 DSA 结束手术，造影了解 DAVF 栓塞情况。全部病例术后送 NICU 监护 24 h。

4. 疗效判断

DAVF 栓塞程度：全部栓塞，DAVF 无显影，引流静脉全部消失；次全栓塞，栓塞程度达 90％以上，且引流静脉明显延迟显影、变淡或减少；部分栓塞，栓塞程度在 90％以下。

临床症状：治愈，较入院时所有症状消失；好转，较入院时症状减轻，体征减少；无效，较入院时临床症状无改变；加重，较入院时临床症状、体征加重，甚至出现新的临床表现。

5. 随访

全部病例门诊随访，出现新症状或症状无改善甚至加重者则行 DSA 检查。

结　果

6 例海绵窦区硬脑膜动静脉瘘采用“股静脉-岩下窦”入路，全部病例应用 Onyx 结合铂金弹簧圈栓塞。4 例 DAVF 瘘口完全闭塞，出院时症状消失。2 例 cs-DAVF 次全栓塞（图 1），出院时症状改善，随访 1～2 个月临床症状消失。1 例造影见岩下窦不显影，经应用 0.034 in 导丝经其潜在通路探查后，导引微导管到

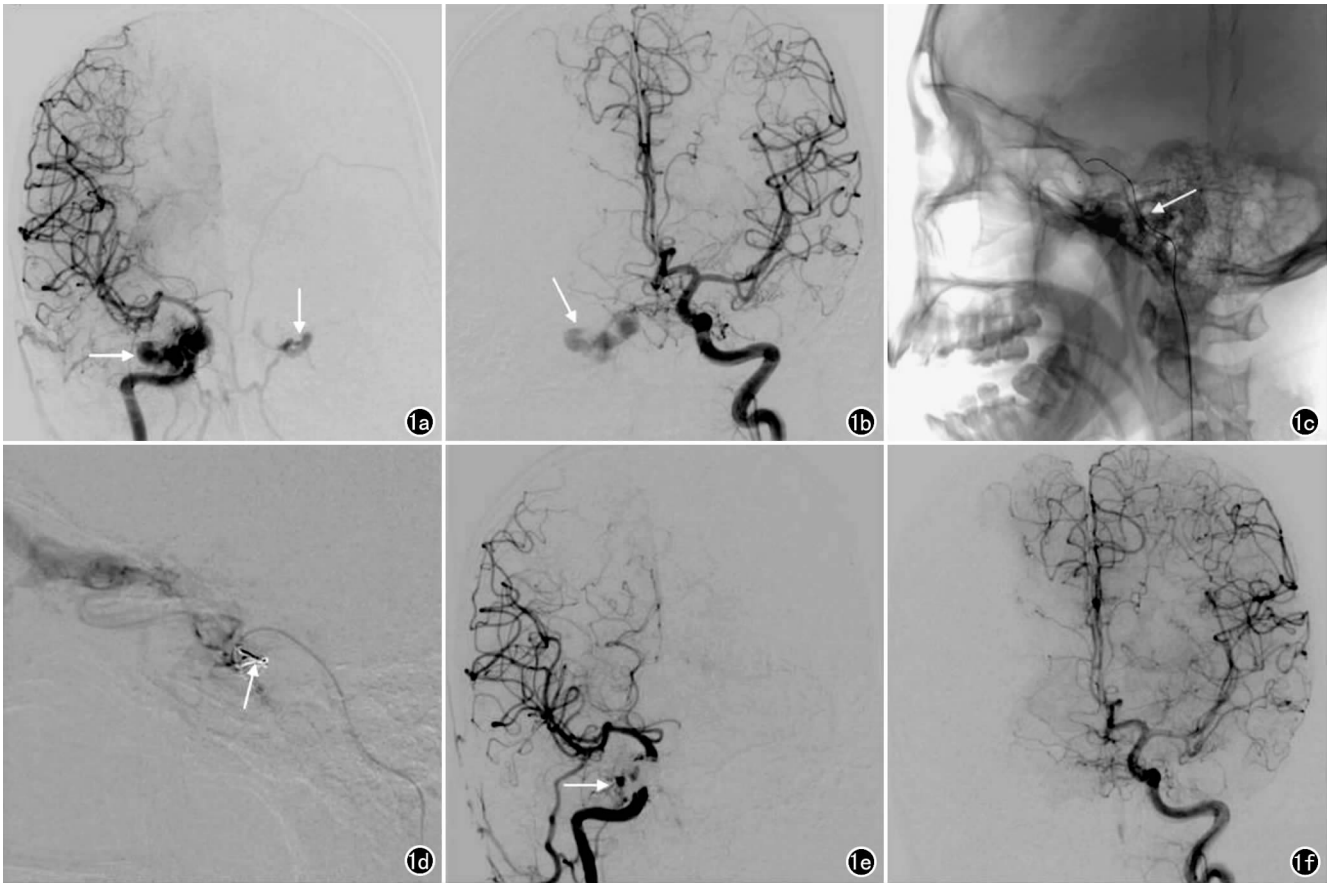

图 1　DSA 示双侧 csDAVF 栓塞过程。a）右颈内动脉造影图（正位），示双侧海绵窦区 DAVF（箭）；b）左颈内动脉造影图（正位），示右侧海绵窦区 DAVF（箭）；c）头平片图（侧位），示经右岩下窦入路（箭）；d）微导管超选择造影图（侧位），示栓入弹簧圈（箭）；e）右颈内动脉造影图（正位），示 Onyx 栓塞后右侧海绵窦区 DAVF 次全栓塞（箭），左侧海绵窦区 DAVF 无显影；f）左颈内动脉造影图（正位），示栓塞后右侧海绵窦区 DAVF 无显影。

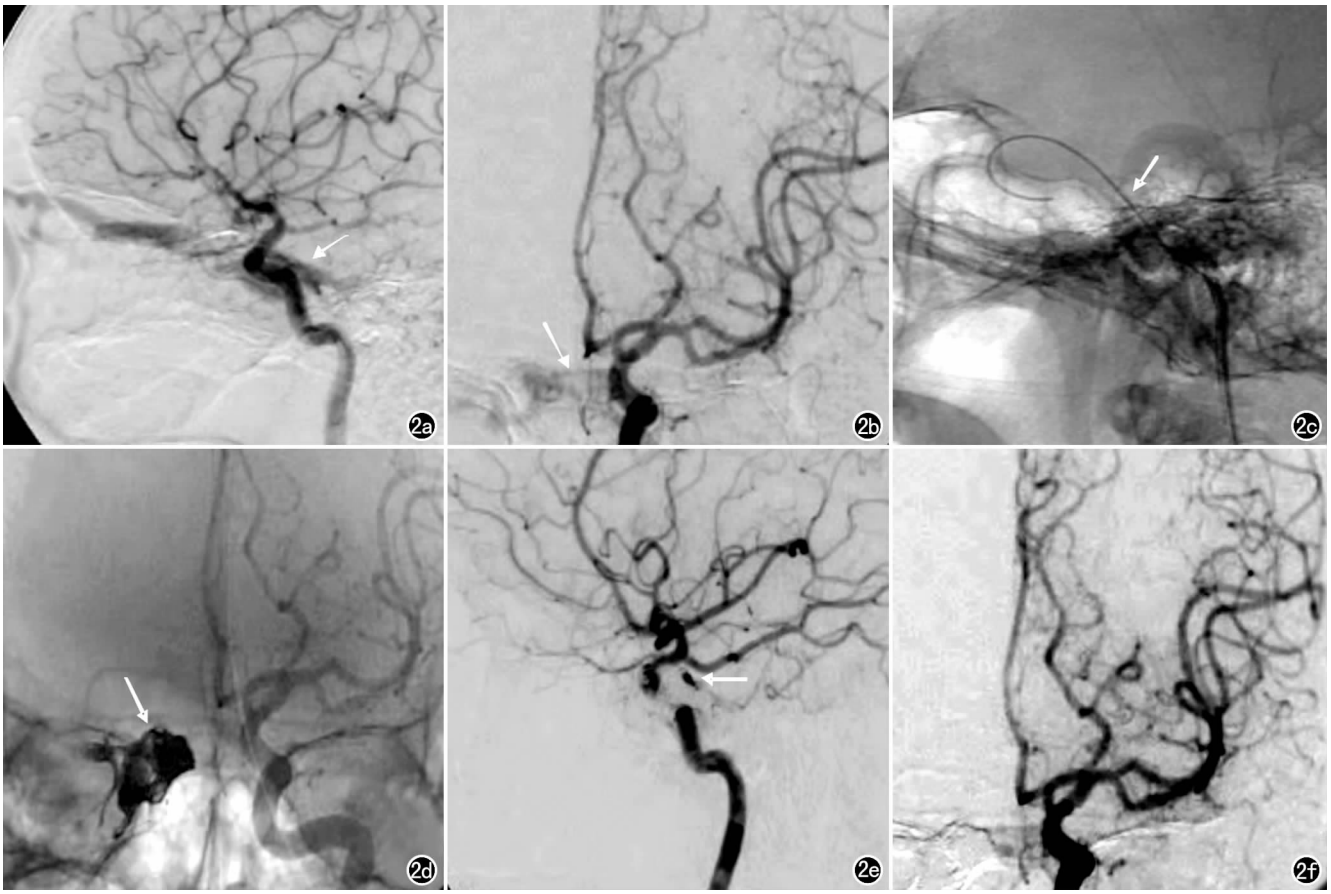

图 2 DSA 示经未显影岩下窦栓塞 csDAVF 过程。a) 右颈内动脉造影图(侧位),示海绵窦区 DAVF(箭); b) 左颈内动脉造影图(正位),示右侧海绵窦区、海绵间窦区 DAVF(箭); c) 头平片图(侧位),示 0.034 in 导丝探查右侧未显影岩下窦(箭); d) 左颈内动脉造影蒙片图(正位),示栓入弹簧圈及 Onyx(箭); e) 右颈内动脉造影图(侧位),示栓塞后右侧海绵窦区 DAVF 次全栓塞(箭); f) 左颈内动脉造影图(正位),示栓塞后右侧海绵窦区、海绵间窦区 DAVF 无显影。

达海绵窦,应用 Onyx 联合弹簧圈栓塞成功。全部病例随访 1～12 个月,未见症状复发,因无症状及体征,患者未再同意再行 DSA。

讨 论

DAVF 是指动、静脉直接交通在硬脑膜及其附属物如大脑镰和小脑幕等的一类血管性疾病,为颅内较难治疗的脑血管疾病之一,部分伴脑皮质静脉引流的 DAVF 可发展为颅内出血,颅内高压甚至脑疝等严重结果[4,5]。DAVF 病变部位不恒定,可发生于硬脑膜及静脉窦的任何部位;血流动力学及血管构筑学多较复杂,往往颈内、外动脉多重供血,供血动脉分支复杂细小、瘘口繁多,有些甚至存在盗血现象及皮质静脉返流等,因而给 DAVF 的治疗带来困难,治疗方式亦复杂多样,包括开颅手术切除、放射治疗、血管内治疗等[1,6,7]。

Wakhloo 等[2]报道应用 NBCA 结合弹簧圈经静脉途径栓塞成功治疗 14 例 csDAVF,其中有 11 例经岩下窦途径入路。Bhatia 等[8]应用 Onyx 栓塞治疗 5 例 csDAVF,全部均经岩下窦入路,其中 1 例需第 2 次栓塞则经眼上静脉入路。岩下窦入路已成为 csDAVF 栓塞治疗的最常用途径。本组结果与上述报道相似,6 例 csDAVF,均经岩下窦静脉入路栓塞取得成功。文献报道经不显影岩下窦探查进入海绵窦的成功率为 30%～50%[9],本组 1 例岩下窦不显影,采用 0.034 in 导丝探查后仍可导引致海绵窦内。此外尚可经眼上静脉、面静脉-眼静脉等途径入路,但前者往往需待眼静脉动脉化后再经此途径入路,否则易引起眼静脉破裂,眶内出血等并发症;而后者则要求面静脉扩张以利于微导管进入,且路径纡曲迂远,不易操作[1,2,8]。相比经动脉途径,经股静脉-岩下窦入路尚可避免了因供血动脉分枝细小纡曲而微导管难以到达病灶的困难。因此,股静脉-岩下窦入路为一种快捷,较短的路径,无疑为介入治疗 csDAVF 的首选入路途径。

Suzuki 等[10]应用 Onyx 结合弹簧圈静脉入路海绵窦内栓塞治疗 3 例 csDAVF,结果 3 例瘘口完全闭塞,Bhatia 等[8]应用 Onyx 海绵窦内栓塞治疗 5 例 csDAVF,全部病例瘘口完全闭塞。本组 6 例 csDAVF,应用 Onyx 结合弹簧圈,于海绵窦内栓塞治疗,4 例完全闭塞,2 例次全闭塞,随访临床症状均全部消失,结

果与上述文献相近，提示海绵窦为闭塞 csDAVF 瘘口的良好部位，原因可能如下：①海绵窦作为所有瘘口的共同引流途径，闭塞海绵窦即可达到闭塞所有瘘口的目的；②即使整个海绵窦闭塞，但其作为非主要引流静脉窦，容易通过蝶顶窦、岩上、下窦等丰富的侧枝代偿作用而不易影响颅内静脉引流系统的回流功能，不易起颅内高压等改变；③部分 Borden I 型 csDAVF 尚有自愈可能[11]，提示海绵窦内血流缓慢，治疗过程中只要达到瘘口大部分闭塞，经辅助压迫眼球及颈动脉治疗，可能有效促使窦内血栓形成而使瘘口闭塞。本组 2 例患者治疗后瘘口次全闭塞，但临床症状逐步消失，考虑瘘口次全闭塞后促进了海绵窦内血栓的形成，并最终闭塞瘘口。

本组共 6 例 csDAVF，全部应用 Onyx 结合弹簧圈进行栓塞治疗取得成功。弹簧圈的应用一方面有利于降低海绵窦内血流速度，利于 Onyx 胶的弥散；另一方面有利于减少 Onyx 胶的用量，实现经济效益；同时 Onyx 与弹簧圈的结合，增加了栓塞材料的稳定性与牢固性，利于永久闭塞瘘口。既往应用 NBCA 结合弹簧圈为主要栓塞材料，但海绵窦本身为一个多腔分隔样结构，不利于栓塞剂的弥散流动，而 NBCA 的粘附性及其弥散性不足，在海绵窦内难以形成良好的弥散，有可能造成瘘口残留。Onyx 作为一种新型液体栓塞剂，因其具有良好的流动性、弥散性、及非粘连性等点已在脑血管畸形的治疗中倍受推崇[3]。Onyx 由乙烯基-乙烯乙醇聚合物（ethylene vinyl alcohol copolymer，EVOH polymer）溶于二甲基亚砜（DMSO）溶剂构成，并加入微粒化钽粉作为显影剂，EVOH 不溶于水，溶于 DMSO；DMSO 遇血液时迅速弥散，EVHO 聚合物则沉淀析出为海绵状团块，在目标位置成为永久性栓塞物。因此 Onyx 具有良好的非粘附性及弥散性，即使在多腔分隔的海绵窦中，仍可沿压力梯度自高致低从容弥散，进而实现瘘口闭塞。

总结本组海绵窦 DAVF 栓塞经验：①因海绵窦本身为一个多腔结构，普通微导丝在腔内较难前进，不利操作，且岩下窦有时尚可能不显影，需要探查进入，因此选择微导丝应该较常规稍粗且偏硬，本组部分病例选用 0.014～0.034 in 导丝可达到目的；②微导管应首先放置于引流静脉开口区，本组病例合部为眼静脉引流，因此微导管头放置于海绵窦前端眼静脉开口区，并在此处栓入弹簧圈，一方面有利于减慢血流，另一方面为有利于减少后继 Onyx 胶的注入量；③Onyx 胶的注入顺序应由远入近，先于引流静脉开口区处注入，并逐步回撤微导管致海绵窦后部，微导管回撤过程中逐步分次注入 Onyx 胶，并行 DSA 动态监测瘘口闭塞情况，注意注胶过程避免力度过大，速度过快而引起 Onyx 向供血动脉返流。

据上所述，因 Onyx 胶所具有的良好弥散性及不粘管等特点，经“股静脉-岩下窦”途径，较易到达病变部位；海绵窦为闭塞瘘口的理想部位，Onyx 能在海绵窦中形成良好弥散，结合弹簧圈的应用有利于瘘口的闭塞。但对某些复杂性 DAVF，需结合血流动力学特点灵活采用动脉或静脉途径入路，有时候尚需同时结合两种入路途径，因本组病例较少，尚需大宗病例研究及证实。

（注：1 in＝2.54 cm）

参考文献：

[1] Kiyosue H, Hori Y, Okahara M, et al. Treatment of intracranial dural arteriovenous fistulas: current strategies based on location and hemodynamics, and alternative techniques of transcatheter embolization[J]. RadioGraphics, 2004, 24(6): 1637-1653.

[2] Wakhloo AK, Perlow A, Linfante I, et al. Transvenous n-butyl-cyanoacrylate infusion for complex dural carotid cavernous fistulas: technical considerations and clinical outcome[J]. AJNR, 2005, 26(8): 1888-1897.

[3] van Rooij WJ, Sluzewski M, Beute GN. Brain AVM embolization with Onyx[J]. AJNR, 2007, 28(1): 172-178.

[4] Padmanabhan R, Stacey R, Wimalaratna S, et al. Dural arteriovenous fistula causing primary intraventricular haemorrhage[J]. Br J Radiol, 2008, 81(962): e44-47.

[5] Noguchi K, Kubo M, Kuwayama N, et al. Intracranial dural arteriovenous fistulas with retrograde cortical venous drainage: assessment with cerebral blood volume by dynamic susceptibility contrast magnetic resonance imaging[J]. AJNR, 2006, 27(6): 1252-1256.

[6] Yoshida K, Melake M, Oishi H, et al. Transvenous embolization of dural carotid cavernous fistulas: a series of 44 consecutive patients[J]. AJNR, 2010, 31(4): 651-655.

[7] Lv X, Jiang C, Zhang J, et al. Complications related to percutaneous transarterial embolization of intracranial dural arteriovenous fistulas in 40 patients[J]. AJNR, 2009, 30(3): 462-468.

[8] Bhatia KD, Wang L, Parkinson RJ, et al. Successful treatment of six cases of indirect carotid-cavernous fistula with ethylene vinyl alcohol copolymer (Onyx) transvenous embolization[J]. J Neuroophthalmol, 2009, 29(1): 3-8.

[9] Klisch J, Huppertz HJ, Spetzger U, et al. Transvenous treatment of carotid cavernous and dural arteriovenous fistulae: results for 31 patients and review of the literature[J]. Neurosurgery, 2003, 53(4): 836-567.

[10] Suzuki S, Lee DW, Jahan R, et al. Transvenous treatment of spontaneous dural carotid-cavernous fistulas using a combination of detachable coils and Onyx[J]. AJNR, 2006, 27(6): 1346-1349.

[11] Hiu T, Kitagawa N, Morikawa M, et al. Efficacy of dynaCT digital angiography in the detection of the fistulous point of dural arteriovenous fistulas[J]. AJNR, 2009, 30(3): 487-491.

（收稿日期：2010-06-07 修回日期：2010-09-29）