·心血管影像学·

基于 64 层 CT 的左冠状动脉前降支动脉硬化程度与左心功能改变相关性研究

杨蓓，肖建伟，金朝林，张树桐

【摘要】 **目的**：利用 64 层 CT 对左冠状动脉前降支动脉硬化与左心功能变化之间的相关性进行评估。**方法**：经 64 层 CT 确诊的左冠状动脉前降支(LAD)硬化狭窄共 83 例，正常对照组 20 例，均行 64 层螺旋 CT 心功能分析，分别计算出左室心肌质量、左室射血分数、左室舒张末期容积、左室收缩末期容积和每搏输出量等参数。按前降支管腔狭窄程度(<50%，50%～70%，>75%)对研究对象进行分组，并进行统计学分析。**结果**：A 组(管腔狭窄<50%)21 例，心功能参数无显著变化；B 组(管腔狭窄 50%～75%)33 例，主要表现为左室心肌质量增加，左室收缩末期容积增加，射血分数减小；C 组(管腔狭窄>75%)29 例，可见 LAD 多发软斑块或混合性斑块，左心室心功能明显减低。**结论**：随着左冠状动脉前降支狭窄程度加重，心功能经历代偿到失代偿动态过程，64 层 CT 在评价冠状动脉粥样硬化狭窄程度与心功能相关性方面具有重要价值。

【关键词】 冠状动脉；动脉硬化；心功能；体层摄影术，X 线计算机

【中图分类号】R814.42；R543.3 【文献标识码】A 【文章编号】1000-0313(2010)11-1245-04

Correlation study between atherosclerosis degree of left anterior descending coronary artery and changes of left ventricular function based on 64-slice CT

YANG Bei, XIAO Jian-wei, JIN Chao-lin, et al. Department of Radiology, Wuhan Central Hospital, Wuhan 430014, P. R. China

【Abstract】 **Objective**: To evaluate the correlation between the left anterior descending coronary artery (LADCA) atherosclerosis and changes of cardiac function by 64-slice spiral CT. **Methods**: 83 cases with LADCA atherosclerotic stenosis diagnosed by 64-slice CT and 20 normal cases as control group were studied. All of them underwent 64-slice CT coronary angiography. The parameters including left ventricular myocardial mass (LVMM), left ventricular ejection fraction (LVEF), left ventricular end diastolic volume (LVEDV), left ventricular end systolic volume (LVESV), left ventricular single-shot volume (LVSV), were calculated. All of the subjects studied were divided into 3 groups according to the degree of stenosis of LADCA (<50%, 50%～75%, >75%), and the results were analyzed statistically. **Results**: There were no significant changes of cardiac function in the 21 cases of group A (luminal stenosis <50%). In the 33 cases of group B (luminal stenosis 50%～75%), the main changes were increase of LVMM and LVESV, with decrease of LVEF. In the 29 cases of group C (luminal stenosis >75%), multiple soft plaque/mixed plaques could be assessed, the function of left ventricle was obviously reduced. **Conclusion**: With increasing of the LADCA stenosis, the cardiac function underwent changes from compensation to dysfunction in a dynamic process. 64-slice spiral CT provide an important role in the evaluation of the degree of coronary artery stenosis and the correlation with cardiac function.

【Key words】 Coronary artery; Atherosclerosis; Cardiac function; Tomography, X-ray computed

冠状动脉粥样硬化是严重危害公众健康的疾病。自从 64 层螺旋 CT 进入心血管研究领域，人们对心血管的研究逐渐深入。由于 64 层 CT 心脏检查可以一次扫描同时完成心功能分析及冠脉成像，为进一步了解冠状动脉硬化性心脏病患者心功能与冠脉硬化之间的关系提供了可能。由于左冠状动脉前降支是左室心肌的主要供血血管，因而其动脉硬化和狭窄程度倍受临床关注。本文通过回顾性分析左冠状动脉硬化情况与左心功能的相关性，旨在进一步提高冠状动脉粥样硬化性心脏病的影像诊断水平。

材料与方法

1. 研究对象

我院 2009 年 5 月～2010 年 5 月有完整资料的心脏 MSCT 检查患者共 83 例，其中男 47 例，女 36 例，年龄 55～79 岁，平均(60.14±8.42)岁。病例纳入标准：①同时行冠状动脉 CTA 检查及 CT 心功能分析；②无原发性心肌病、肺心病、瓣膜病变等除冠心病之外的其它心脏疾患；③无起搏器、冠脉支架及搭桥手术史；④选择左侧优势型冠状动脉、单纯左冠状动脉前降支近段(按照 HAA 分段标准)存在病变的病例，除外其它冠脉分支病变患者；⑤高血压病小于Ⅱ级。其中，高血压Ⅰ级 12 例，糖尿病 9 例。另选择 20 例健康志

作者单位：430014 武汉，武汉市中心医院影像科
作者简介：杨蓓(1970－)，女，湖北武汉人，副主任医师，主要从事心血管病的 CT 及 MRI 研究工作。
通讯作者：金朝林，E-mail：bingruipipi@yahoo.com.cn

愿者作为正常对照组，男 13 例，女 7 例，年龄 45～79 岁，平均(60.18±8.32)岁，对照组均事先告知并签知情同意书。

2. CT 扫描方法

采用 Toshiba Aquillion 64 层螺旋 CT 机，工作站为惠普工作站，软件为 Vitrea 2.0。扫描参数：135 kV，440 mA，0.5 mm×64 排，0.5 s/r。视野 25 cm×25 cm，矩阵为 512×512。总扫描时间 6.5～8.0 s，扫描范围 125 mm。对比剂为碘海醇(350 mg I/ml)，高压注射器为 Nemoto 双筒高压注射器，均经右侧肘前静脉以 3.8 ml/s 流率注射对比剂 60 ml，然后以相同流率注射生理盐水 40 ml。

所有患者先行钙化积分扫描，确定扫描范围后，再行增强扫描，扫描范围自主动脉根部冠状动脉起始部上方至膈下，确保其包括整个心脏，增强扫描采用 Surestart 智能触发(触发阈值为 160 HU)，兴趣区置于主动脉根部层面，所有扫描均在患者静息状态下吸气后屏气完成。

3. 图像后处理

采用回顾性心电门控方式技术智能 3～5 扇区重建。冠状动脉图像采用软件自动时相选择，将图像传送至工作站，采用多平面重组(MPR)、曲面重组(CPR)、容积重组(VR)、最大密度投影(MIP)和智能化血管探针软件进行斑块的显示，智能分析软件进行狭窄度测量。

心功能数据处理：按照 R-R 时相中以 10%为间隔重建出 10 个期相的心脏容积数据，并传送至工作站，采用心功能分析软件包，系统自动重建出心脏 3D，图像及左室长轴位、短轴位和四腔心图像，自动计算左室长轴位置及勾画出左室壁内外轮廓，并根据轮廓勾画情况手动修改左室长轴及轮廓形状(图 1)。输入身高体重后自动计算出患者左室射血分数(left ventricular ejection fraction，LVEF)，左室舒张末期容积(left ventricular end diastolic volume，LVEDV)、左室收缩末期容积(left ventricular end systolic volume，LVESV)、心肌质量(left ventricular myocardial mass，LVMM)和每搏输出量(left ventricular single-shot volume，LVSV)等参数。

4. 统计学方法

分组：按照左冠状动脉前降支(left anterior deseending coronary artery，LAD)近段的狭窄程度进行分组：A 组为轻度狭窄(<50%)、B 组为中度狭窄(50%～75%)、C 组为重度狭窄(>75%)。

使用 SPSS 10.0 软件包进行统计分析，主要统计指标均进行正态性检验，呈正态分布的各项指标以均数±标准差的形式表示，计量资料的 2 组间比较采用 t 检验，为校正或消除组间欠均衡因素，进行协方差分析，分类资料的组间比较采用 χ^2 检验。LAD 管腔狭窄程度与各个心功能参数进行相关性分析。$P<0.05$ 为差异有统计学意义。

结 果

正常对照组及不同管腔狭窄组各项心功能参数测量结果见表 1。对各参数进行统计学分析，结果显示 LVMM 在 A 组与对照组间差异无显著性意义($P>0.05$)，在 B 组和 C 组与 A 组间差异均有显著性意义($P<0.05$)，但 B 组与 C 组之间差异无显著性意义($P>0.05$)，3 组离散系数分别为 0.2、0.6 和 0.7。LVESV 在 A 组与正常对照组间差异无显著性意义($P>0.05$)，LVESV 在 A 组、B 组、C 组之间差异均有显著性意义，且与 LVEF 呈负相关($r=-0.69$)，与 LAD 狭窄程度呈正相关($r=0.78$)。LVEDV 在 B 组与 C 组间差异有显著性意义($P<0.05$)，其随冠脉管腔狭窄程度升高而逐渐增大。LVSV：在正常对照组

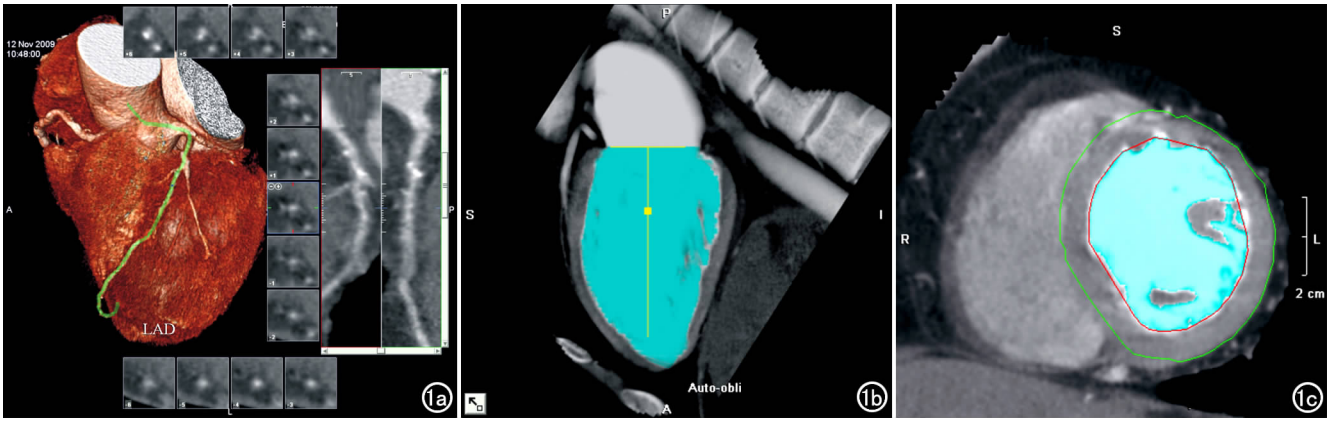

图 1 冠状动脉三维重组及心功能分析。a) 3D-VR 像显示 LAD 重度狭窄，血管探针技术显示多发斑块形成，管腔重度狭窄达 90%；b) 心功能分析左室短轴面图像，曲线勾勒出左室心肌内外轮廓；c) 心功能分析左室长轴面图像，显示 LVEDV 明显扩大，心室壁变薄。

表 1　正常对照组及不同管腔狭窄组各项心功能参数测量结果

组别	例数	LVMM(g)	LVEF(%)	LVEDV(ml)	LVESV(ml)	LVSV(ml)
正常对照组	20	109.50±18.69	70.55±5.34	103.40±21.19	30.50±7.42	71.00±17.64
管腔狭窄组						
<50%	21	120.19±22.35	64.24±11.61	114.52±21.00	34.19±5.02	76.52±16.98
50%～75%	33	148.49±29.55	50.61±5.31	112.32±28.01	55.54±7.05	51.31±19.44
>75%	29	153.95±33.81	34.49±7.67	141.94±38.02	96.03±24.11	42..08±17.67

与 A 组间差异无显著性意义，而在 B 组与 C 组间差异有显著性意义（$P<0.05$）。LVEF：在 A 组与正常对照组间差异无显著性意义（$P>0.05$），在 A 组、B 组与 C 组间组间差异均有显著性意义（$P<0.05$）。LVEF 与 LAD 狭窄程度相关性分析显示两者呈显著负相关（图 2）。

讨　论

国内外相关研究显示，64 层 CT 能够清晰显示冠状动脉及其分支[1]。对冠状动脉异常狭窄和斑块形成的敏感度和特异度分别达到了 99% 和 95%[2]。由于达到亚秒级扫描，采用心电门控技术及分扇区重建，达到了 40 ms 的时间分辨力和 0.5 mm 的各向同性空间分辨力，我们可以同时从左室长轴位、短轴位、四腔心及 3D 图像上观察整个心脏的外形，同时也获得了心动周期各个时相的心脏图像，通过对各个时相左室容积资料的计算，我们可以进一步得到诸如 LVMM、LVEF、LVEDV、LVESV 和 LVSV 等参数，因而可以对心功能进行评价[3]。其与 MRI 心功能研究具有良好相关性，利用 64 层 CT 一次扫描完成心功能及冠状动脉检查的可行性已经被认可[4]。

运用 64 层 CT 冠状动脉成像，将观察到的冠状动脉管壁异常大致分为管壁环形增厚、管壁偏心性增厚，突向管腔内的软斑块和混合斑块。动脉硬化及斑块形成的临床意义主要有两个方面，一是斑块引起血管出现急性病变，引起急性冠状动脉综合征，这种情况主要见于局部血管负性重构时；另一个是斑块造成血管本身渐行性狭窄，进一步引起供血区域心肌缺血，进而引起心肌重构、心功能障碍等一系列病理变化。这种情况主要见于局部血管正性重构时[5]。

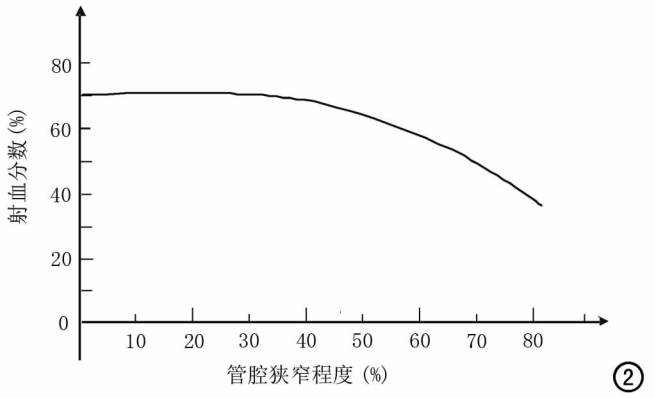

图 2　相关性分析曲线示 LAD 管腔狭窄程度与 LVEF 呈负相关。

本研究中选取左侧优势型冠状动脉且单纯左前降支近段存在病变的病例进行研究，剔除了存在其它冠脉分支病变的病例，从而最大程度上排除了 LAD 病变与左心功能分析之间关系的干扰因素。考虑到 LAD 中远段与近段相比对心功能影响程度小，因此本研究仅选取对心功能影响明显的单纯 LAD 近段病例进行研究。通过 64 层 CT 冠状动脉成像了解冠状动脉管腔狭窄程度和斑块形成，同时选取左心室与其主要供血血管（LAD）作为研究对象进行左心功能相关性分析，较简便、准确。

本研究数据表明在 LAD 管腔轻度狭窄时（即 A 组），LVMM、LVEF、LVEDV、LVESV 和 LVSV 等均与正常组无明显差异（$P>0.05$），显示心功能未有明显改变。但是，LVMM 均数较正常对照组高约 12g，考虑心肌已经开始有轻度肥厚代偿，其中血管狭窄度在 0%～50% 有较大变异度，可能会影响到实际数据，在狭窄程度相对较高的病例中，可能存在一定程度的代偿及肥厚性心肌重构，有待于进一步细化研究。

在 LAD 中度管腔狭窄时，心肌质量发生明显变化（$P<0.05$），心肌质量明显增加，提示在持续缺血状态下，心肌有一定肥厚性重构和质量增加，心输出量无明显变化，处于心功能相对代偿期。LVEDV 无明显变化（$P>0.05$），而 LVESV 与 A 组及对照组相比有小幅增加（$P<0.05$），而 LVEF 有轻度减低，上述变化较不明显。分析数据表明，左心功能改变在心肌缺血时不如高血压性心脏病明显。但在 LAD 中度以上狭窄时，失代偿期是从 LVESV 增加开始的，即首先表现为左室心肌收缩能力减弱，收缩末期容积加大，引起左室输出量及射血分数减低，而这时左室舒张功能较正常，心肌仍是以肥厚性重构为主，正是心肌肥厚造成收缩功能减低。

管腔狭窄>75% 时 LVMM 与正常对照组有显著差异（$P<0.01$），与 A 组、B 组无明显差异（$P>0.05$），其 LVEF、LVEDV、LVESV 和 LVSV 与正常对照组及 A 组、B 组比较差异均有显著性意义（$P<0.05$），提示在重度心肌供血不足情况下，LVESV 进一步增加，同时 LVEDV 迅速扩大，心脏泵血功能减退明显。部分病例出现严重心功能不全，但程度上有

很大差异。在影像学上，此组病例冠脉斑块较 A 组、B 组密集，钙化斑块比例增加，管腔不规整范围增大，部分病例可累及 LAD 全程。左室心肌在质量上虽无明显变化，但表现为心肌进一步扩张性重构，左室容积增大，室壁变薄，收缩幅度减弱，这些都与心肌长期缺血有关。同时，左心室扩大，使部分病例（本组有 3 例）伴有继发性二尖瓣关闭不全，加重心功能不全程度。

综上所述，冠状动脉粥样硬化心脏功能损害是一个复杂的动态过程，长期、慢性心肌缺血造成心肌以肥厚为主的重构，进而在失代偿时发生左心室收缩末期容积及舒张末期容积扩大是其动态进展的进程，这其中很可能会伴有心肌梗死及冠脉痉挛等[6]，其中有很多因素有待于进一步研究。目前的心功能研究手段（如超声、磁共振）均不能够同时对冠脉进行评估。应用 64 层 CT 冠状动脉成像和左心室功能分析，能够全面了解斑块形成和冠状动脉管腔狭窄对心功能的影响，为冠状动脉粥样硬化的诊断、动态观察及随访能发挥主要作用。

参考文献：

[1] 王锡明，武乐斌，李振家，等. 64 层螺旋 CT 在冠状动脉造影中的应用[J]. 中华放射学杂志，2005，39(11)：1201-1204.

[2] Mollet NR, Cademartiri F, VanMieghem CA, et al. High-resolution spiral computed tomography coronary angiography in patients referred for diagnostic conventional coronary angiography[J]. Circulation, 2005, 112(15): 2318-2323.

[3] Kai U, Matthias G. Multi-detector row CT of left ventricular function with dedicated analysis software versus MR imaging: initial [J]. Radiology, 2004, 230(2): 403-410.

[4] 金朝林，张树桐，肖建伟，等. 应用 64 层 CT 一次扫描完成心脏冠脉成像及心功能分析的可行性初步研究[J]. 实用医学影像学杂志，2007，8(5)：290-292.

[5] 王翔，金朝林，张树桐，等. 64 层 CT 冠状动脉造影和左心功能分析预测心肌梗塞风险的初步研究[J]. 实用放射学杂志，2007，27(3)：328-332.

[6] Haider AW, Larson MG, Benjamin EJ, et al. Increased left ventricular mass and hypertrophy are associated with increased risk for sudden death[J]. J Am Coll Cardiol, 1998, 32(5): 1454-1459.

（收稿日期：2010-05-10 修回日期：2010-09-17）

第三届全国艾滋病临床影像学研讨会暨培训班征文通知

由艾滋病临床影像学组、中华放射学杂志编辑部主办，广州市第八人民医院、中华放射学杂志编辑部、广州市医学会放射学分会联合承办的“第三届全国艾滋病临床影像学研讨会暨培训班”定于 2010 年 12 月 10 日～12 日在广州召开，现开始征文。会议将安排国内外著名影像学专家学者进行专题学术讲座、大会论文交流和艾滋病影像学新进展等内容。

1. 征文范围

凡未在正式出版物上公开发表的有关艾滋病临床影像表现特征与临床应用研究；艾滋病合并机会性感染和相关性肿瘤的影像诊断和鉴别诊断，艾滋病影像特征与病理的对照研究；影像检查在艾滋病的诊断、随访、了解艾滋病的发病机制中的作用的研究；典型病例报道；艾滋病影像学临床应用经验介绍及相关信息的交流等内容均可投稿。

2. 征文要求

来稿论文不超过 4000 字，务必含 400～1000 字的结构式摘要（包括：目的、方法、结果、结论 4 要素）。请自留底稿，恕不退稿。来稿请写清作者姓名、单位、邮政编码、联系电话及 Email 地址。来稿请注明“第三届艾滋病临床影像探讨会”字样。入选论文将编入会议《论文汇编》，并颁发国家级继续教育学分证书（国家级Ⅰ类继续教育学分 10 分）。优秀论文将推荐在《中华放射学杂志》上发表。欢迎广大同仁踊跃投稿和参加会议。截稿日期：2010 年 10 月 31 日。

投稿地址：稿件尽量用 word 文档形式，以 Email 方式发送至：AIDS2010DSJ@126.com。或将打印文稿寄至：510060 广州市东风东路 627 号 广州市第八人民医院放射科 刘晋新

联系方式：100710 北京东四西大街 42 号 《中华放射学杂志》编辑部

高宏，电话：010－8158289；任晓黎，电话：010－85158290，85158384

510060 广州市东风东路 627 号 广州市第八人民医院放射科

刘晋新，020－83710385 甘清鑫，020－83710365

（第三届全国艾滋病临床影像学研讨会暨培训班组务会）