·甲型 H1N1 流感影像学专题·

儿童危重症甲型 H1N1 流感中枢神经系统并发症的影像学表现

曾洪武，黄文献，干芸根，陆普选，林飞飞，叶文宏，金晨

【摘要】 目的：探讨儿童危重症甲型 H1N1 流感中枢神经系统(CNS)并发症的影像学特点。**方法：**回顾性分析 8 例危重症甲型 H1N1 流感伴 CNS 并发症的临床及影像学资料，所有患儿住院期间均行 MRI 平扫及增强扫描，其中 3 例行 CT 扫描。**结果：**4 例为流感相关脑病，影像学检查未见明显异常，痊愈出院。死亡 4 例，其中 3 例并发急性坏死性脑炎(ANE)，影像表现为多灶性、对称性脑部损害，以双侧丘脑受累为特征，内囊、豆状核、脑干及大小脑髓质均可受累，病变区 CT 呈低密度，MRI 呈长 T_1、长 T_2 信号，DWI 示双丘脑中心区呈低信号，周边呈高信号；ADC 图示中央呈稍高信号，环状略低信号环绕。另 1 死亡病例并发颅内真菌感染，真菌性脑膜炎 MRI 见脑膜明显强化，真菌性肉芽肿 MRI 呈类圆形稍长 T_1、长 T_2 信号，增强边缘强化。**结论：**儿童危重症甲型 H1N1 流感 CNS 并发症有：流感相关脑病、ANE 和机会性真菌感染。ANE 病死率高，但其影像表现有相对特征性。

【关键词】 神经系统疾病；甲型 H1N1 流感；儿童；磁共振成像

【中图分类号】R511.7；R814.42；R445.2 **【文献标识码】**A **【文章编号】**1000-0313(2010)09-0947-04

Imaging features of associated neurologic complications in pediatric patients with critical influenza A (H1N1) infection

ZENG Hong-wu, HUANG Wen-xian, GAN Yun-gen, et al. Department of Radiology, Shenzhen Children's Hospital, Guangdong 518026, P. R. China

【Abstract】 Objective: To study the imaging features of associated central nervous system complications in pediatric patients with critical influenza A (H1N1) infection. **Methods:** The clinical and imaging materials of 8 cases with critical influenza A (H1N1) infection associated neurologic complications were analyzed retrospectively. All of the patients underwent plain and enhanced MR scanning, 3 of them also had CT scan. **Results:** Of these 8 pediatric patients, 4 patients were complicated with influenza related encephalopathy, no neuro-imaging abnormalities was assessed and the patients were cured and discharged. Four patients died; 3 of them were complicated with acute necrotizing encephalopathy (ANE), and the other one had complicated intracranial fungal infection. Image features of ANE were multiple, symmetric brain lesions, the characteristic position involved were bilateral thalami, the internal capsule, lenticular nucleus, brainstem and medulla of cerebrum and cerebellum could also be involved. The above-mentioned regions involved were hypo-attenuated on CT, and with prolonged T_1 and T_2 signal intensities on MRI, the center of bilateral thalami showed low signal intensities with high signal intensities in the periphery on DWI. Relative high signal intensities in the center and surrounded by slightly low signal intensities were displayed on ADC map. Image findings of intracranial fungal infection were fungal meningitis with significant meningeal enhancement on MRI, fungal granuloma showed prolonged T_1 and T_2 signal intensities with rim enhancement. **Conclusion:** Influenza-related encephalopathy, ANE and opportunistic fungal infection are the main neurologic complications of critical influenza A (H1N1) in children. The prognosis of ANE is poor with high mortality, its imaging findings are relatively characteristic.

【Key words】 Nervous system diseases; Influenza-A, H1N1; Child; Magnetic resonance Imaging

2009 年 3 月起源于墨西哥并袭卷全球的甲型 H1N1 流感可引起少数患儿严重的中枢神经系统(central nervous system, CNS)并发症，影像学方面至今鲜见报道[1,2]。本文回顾性分析 8 例儿童危重症甲型 H1N1 流感 CNS 并发症的临床及影像资料，旨在探索其特征性影像表现和提高对本病的认识。

材料与方法

搜集我院 2009 年 11 月 1 日～2010 年 1 月 15 日经证实为甲型 H1N1 流感病毒感染的 8 例危重患儿的临床及影像学资料，8 例均伴 CNS 症状，均在我院儿童重症监护病房住院。依照卫生部颁发的《甲型 H1N1 诊疗方案(2009 第 3 版)》标准诊断为危重症病例，所有患儿发病前均未进行流感疫苗接种。

所有患儿搜集咽拭子标本应用 RT-PCR 检测甲型 H1N1 流感病毒，2 周后第二次血清滴度升高 4 倍或以上。常规脑电图检查，腰穿收集脑脊液作常规、生化检测及 H1N1-RNA-PCR。

全部病例均行头颅 MRI 平扫及增强扫描，其中 3 例行头颅 CT 扫描，MRI 均采用 GE Signa 1.5T MR 成像系统，扫描参数：平扫头颅采集横断面 T_1WI、T_2WI、FLAIR、DWI及矢状面T_1WI，增强横断面、矢

作者单位：518026 广东，深圳市儿童医院放射科(曾洪武、干芸根、林飞飞、叶文宏)，神经内科(黄文献、金晨)；518020 广东，深圳市第三人民医院放射科(陆普选)

作者简介：曾洪武(1980－)，男，广东河源人，硕士，住院医师，主要从事儿童影像诊断及中枢神经系统工作。

通讯作者：干芸根，E-mail：gdszgyg－1@126.com

状面 T_1WI，层厚 6 mm，间距 2 mm；T_1WI 采用 T_1 FLAIR 序列，TR 2307 ms，TE 10.6 ms，TI 60 ms；T_2WI 采用 FRFSE-XL，TR 4000 ms，TE 104.4 ms，FLAIR 序列 TR 8420 ms，TE 127.0 ms，TI 2100 ms。增强对比剂为钆喷酸葡胺（Gd-DTPA），剂量为 0.2 mmol/kg。采用 GE 公司 Hispeed Nx/i 双层螺旋 CT，层厚 7 mm，间隔 7 mm，110 kV，80 mA。对不合作患儿扫描前水合氯醛灌肠镇静，剂量 0.6 ml/kg。

结 果

1. 临床特点

本组男女各 4 例，年龄 2～11 岁，平均 8.0 岁。起病后 2～12 d 出现 CNS 症状，平均（6.1±5.8）天。4 例痊愈出院，4 例死亡。病例 1、5、6 均为男性，进入昏迷平均时间 2.6 d，分别于发病第 23、28、15 天死亡，主要死因为多器官功能障碍综合征（multiple organ dysfunction syndrome，MODS）和急性坏死性脑病（acute necrotizing encephalopathy，ANE）。病例 8 为 7 岁女童，发病第 12 天痰涂片及胸水培养均提示毛霉菌感染，随后 CSF 涂片提示颅内真菌感染，于发病第 44 天死亡（表 1）。

2. 影像学表现

头颅影像学检查 4 例正常，4 例异常，其中 3 例（病例 1、5、6）为 ANE，另 1 例（病例 8）为颅内真菌感染。

ANE 影像学表现：病例 1 发病第 7 天，CT 表现为双侧丘脑、右侧内囊后肢、桥被盖，双额顶枕叶脑白质对称性低密度，丘脑 CT 值约 14 HU（图 1a）。病例 5 和病例 6 分别于发病第 4 天和发病第 2 天 CT 未见明显异常。

MRI 表现，3 例 ANE 主要征象：双侧丘脑、基底节区、脑干及脑室旁白质对称性长 T_1、长 T_2 信号（图 1b），上述区域 FLAIR 相呈高信号。DWI 示双侧丘脑中心呈低信号、边缘见环状高信号，其余病变区域呈高信号（图 1c）。ADC 图表现为中央稍高信号，环状略低信号环绕（ADC 值低）（图 1d）。小脑受累，1 例双侧小脑半球髓质及右侧小脑中脚可见稍长 T_1 稍长 T_2 信号，FLAIR 呈稍高信号，DWI 呈高信号（图 1e）。1 例（病例 5）增强扫描见小脑脑膜明显强化（图 2）。

颅内真菌感染影像表现，病例 8 发病第 20 天 MRI 示真菌性脑膜炎，增强脑膜明显强化；真菌性肉芽肿为脑实质多发不规则形、类圆形稍长 T_1、稍长 T_2 信号影，FLAIR 及 DWI 呈高信号，增强病灶边缘轻度强化。第 40 天复查 MRI，双侧脑桥可见新发病灶，呈稍长 T_1、稍长 T_2 信号（图 3）。

讨 论

甲型 H1N1 流感病毒虽为新型流感病毒，但所引起 CNS 并发症与传统季节性流感相同，包括流感相关脑病[3]、ANE 和脑膜脑炎[1,4]等。流感相关脑病为流感后出现 CNS 症状，脑电图可异常，脑脊液及头颅影像检查均无异常。ANE 系病毒感染后罕见且严重的 CNS 并发症，大多由流感病毒引起，少数可由副流感病毒、HHV6 等引起，大部分病例来自日本，国内罕见报导[5]。脑膜脑炎可并发无菌性脑膜炎，本组 1 例见真菌性脑膜炎。

1. 本组临床特点

均以急性发热起病，7 例患儿于起病 1 周内出现 CNS 症状，主要有抽搐、昏迷、嗜睡等。痊愈 4 例均有 CNS 症状，且脑电图异常，但 CSF 和头颅影像学检查阴性，临床诊断为流感相关脑病。本组 4 例头颅影像学检查阳性，均死亡，较季节性流感（25%）阳性率高[3]，且预后差。本组 3 例 ANE 患儿均为男性，平均年龄 9.1 岁，与文献报导一致[6]，但较普通流感并发 ANE 的年龄大，本组 ANE 病死率较文献报导的高[3]，推测可能与甲型 H1N1 流感病毒有更强的致病力或诱发更强的异常免疫反应有关。

2. 甲型 H1N1 流感 CNS 并发症的影像表现及病理特点

Kimura 等[7]基于头颅 CT 和 MRI 表现将流感相关脑部改变分为五级，一级未见异常（即流感相关脑

表 1 儿童危重症甲型 H1N1 流感伴 CNS 并发症临床及影像资料

病例	性别	年龄（岁）	主要临床表现	出现 CNS 症状（天）	CSF 蛋白（mg/l）	CSF-WBC	CSF-H1N1 检测	脑电图	临床诊断	预后
1	男	9	F，抽搐，昏迷	2	1779	－	－	－	ANE	死亡
2	女	10	F，W，抽搐，嗜睡	5	－	－	－	＋	流感相脑病	痊愈
3	男	2	F，抽搐，昏迷	4	－	－	－	＋	流感相脑病	痊愈
4	女	11	F，抽搐，嗜睡	6	－	－	－	＋	流感相脑病	痊愈
5	男	7	F，T，昏迷，抽搐	5	3379	－	－	＋	ANE	死亡
6	男	11	F，T，昏迷，抽搐	2	3382	－	－	＋	ANE	死亡
7	女	7	F，抽搐，嗜睡	5	－	－	－	＋	流感相脑病	痊愈
8	女	7	F，W，嗜睡，昏迷	20	1120	＋	－	－	颅内感染	死亡

注：发热（F），气促（T），喘息（W），CSF 蛋白含量参考值 150～400 mg/l。

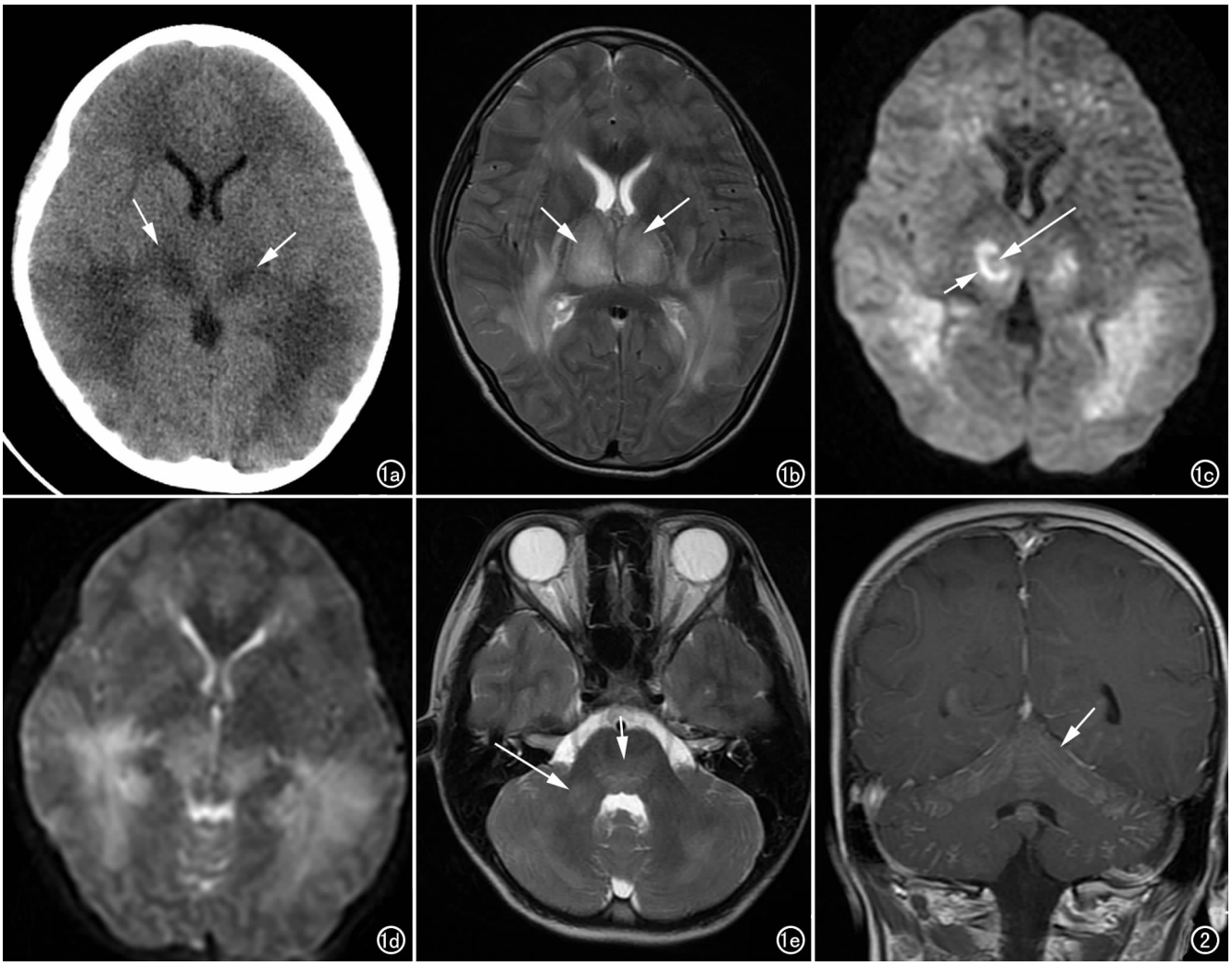

图 1　病例 1，男，9 岁，发病第 7 天。a) CT 示双侧丘脑（箭）、内囊后肢、豆状核、苍白球、视辐射及额叶脑白质对称性低密度；b) T_2WI 示双侧丘脑、内囊后肢、豆状核、视辐射及额叶白质呈高信号，双侧丘脑肿胀（箭）；c) DWI 示双侧丘脑中心呈低信号（长箭）、周边见环状高信号环绕（短箭），其余病变区域呈高信号；d) ADC 图示丘脑中心为略高信号，周边见略低信号；e) T_2WI 示脑桥被盖（短箭）、右侧小脑中脚（长箭）及左侧小脑半球中内见斑片状高信号。　**图 2**　病例 5，男，7 岁，发病第 6 天 MRI 增强扫描，示小脑脑膜明显强化（箭）。

病），二级大脑皮质受累，三级脑干水肿，四级丘脑对称受累（即 ANE），五级感染后脑膜炎。按上述分级，本组一级 4 例，四级 3 例，五级 1 例（真菌脑膜炎）。

ANE 由 Mizuguchi 等[4]于 1955 年首次报道，主要诊断依据为流感后脑部的特征性影像表现，即多灶性、对称性脑部损害，以累及双侧丘脑为特征，可累及双侧基底节、脑干被盖、侧脑室周白质和小脑白质。本组 3 例符合 ANE 诊断，CT 可见病变区密度降低，MRI 呈长 T_1 长 T_2 信号，其中 1 例同时可见小脑脑膜强化，与最近甲型 H1N1 流感相关 ANE 文献报道一致[1,2]。DWI 较传统序列能更好地反映病理变化[8]，信号变化复杂，DWI 示双侧丘脑病变中心区呈低信号，其病理基础是神经和胶质细胞坏死；周围见环状高信号，主要是细胞毒性水肿、限制水的自由移动；ADC 图上丘脑中心呈高信号，周围呈高信号，最外层为高信号、ADC 值升高，原因是血管源性水肿。本组 ANE 病例的 T_1、T_2 信号及 DWI 信号变化与以往流感相关 ANE 信号变化一致[8,9]，推测甲型 H1N1 流感相关 ANE 与其它流感相关 ANE 有相似的病理变化过程。

ANE 的确切发病机制尚不明确，可能为病毒感染诱导的细胞因子参与介导的过程，主要与 IL-6 和 TNF-α 相关[10,11]。局灶性血管损伤所致血脑屏障破坏，血浆渗出，最终引起脑水肿，点状出血、神经元及胶质细胞坏死。大体病理为脑组织软化、伴部分组织溶解，主要见于丘脑、大脑深部白质、脑干被盖及小脑深部白质，组织切片见新鲜坏死灶，但没有星形细胞及小胶质细胞反应性增生及炎性细胞浸润。本组 3 例 ANE 患儿 CSF 细胞学无异常、且未见 H1N1 病毒或抗体，支持上述对病理变化和发病机制的解释。

本组 1 例为颅内真菌（毛霉菌）感染，真菌性脑膜炎 MRI 增强可见脑膜明显强化，脑实质真菌性肉芽肿影像征象同其它真菌感染相比，无特异性，病灶呈稍长

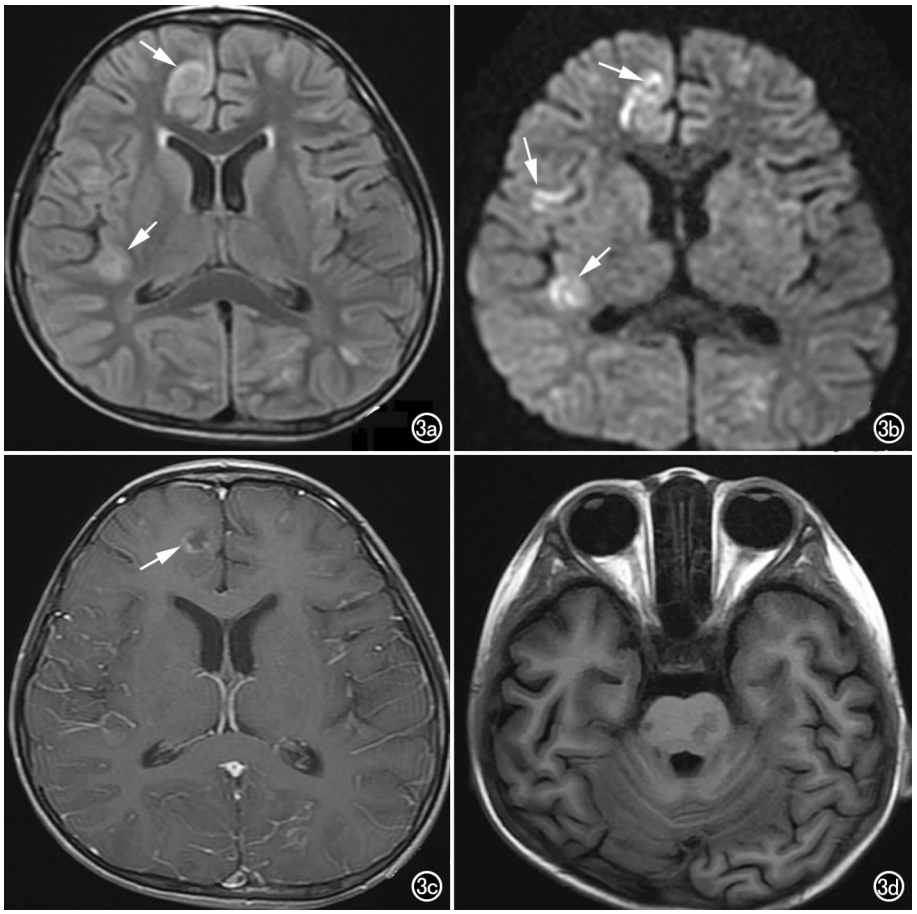

图 3 病例 8，男，7 岁，发病第 20 天，双侧大脑半球多见不规则形异常信号。a) FLAIR 示病灶呈稍高信号(箭)，周围水肿征象不明显；b) DWI 示病灶呈高信号(箭)，提示扩散受限；c) 增强扫描示病灶边缘不完整线状强化(箭)，脑膜强化明显；d) 发病第 40 天，脑桥见斑片状异常信号，T_1WI 呈稍低信号。

T_1 稍长 T_2 信号，增强边缘线状强化。随访 MRI 示脑桥受累，提示病变进一步加重。该患儿的主要死因为 MODS、颅内真菌感染等。近期研究表明 10 岁以下儿童对甲型 H1N1 流感病毒几乎没有免疫力，一旦合并感染或免疫反应异常，极易合并细菌、真菌等感染，可致呼吸衰竭、多脏器功能不全、甚至死亡[12]。毛霉菌病是一种较少见而又致命的机会性真菌感染，多继发于免疫力严重低下的疾病，病情进展迅速，病死率高。本例继发脑毛霉菌感染可能与患儿免疫力低或甲型 H1N1 病毒诱发异常免疫反应，但确切原因还有待进一步研究。本文为国内外首次报导甲型 H1N1 流感并发 CNS 毛霉菌感染。

3. 鉴别诊断

ANE 须与 Wernicke′s 脑病鉴别，两者均同时累及双侧丘脑，信号变化相似，但 Wernicke′s 脑病系维生素 B1 缺乏所致，常见于慢性酒精中毒、妊娠剧吐或胃肠外营养患者。还需与其它非流感病毒所致的急性坏死性脑病鉴别，主要依赖病原学检查。在免疫低下患儿颅内继发真菌感染，应该与结核性脑膜炎或脑实质结核进行鉴别，脑脊液生化检查及病原学检查也有鉴别意义。

综上所述，儿童危重症甲型 H1N1 流感 CNS 主要并发症有：流感相关脑病、ANE 和机会性真菌感染。ANE 病死率高，但其影像表现有相对特征性，应当及时行 MRI 检查，为临床诊断及治疗提供参考依据。

参考文献：

[1] Lyon JB, Remigio C, Milligan T, et al. Acute necrotizing encephalopathy in a child with H1N1 influenza infection [J]. Pediatr Radiol, 2010, 40(2): 200-205.

[2] Haktanir A. MR imaging in novel influenza A (H1N1)-associated meningoencephalitis[J]. AJNR, 2010, 31(3): 394-395.

[3] Maricich SM, Neul JL, Lotze TE, et al. Neurologic complications associated with influenza A in children during the 2003～2004 influenza season in Houston, Texas [J]. Pediatrics, 2004, 114(5): 626-633.

[4] Mizuguchi M, Abe J, Mikkaichi K, et al. Acute necrotising encephalopathy of childhood: a new syndrome presenting with multifocal, symmetric brain lesions[J]. J Neurol Neurosurg Psychiatry, 1995, 58(5): 555-561.

[5] 高峰，周银宝，水泉祥. 儿童急性坏死性脑病三例[J]. 中华儿科杂志，2004，(6)：69-87.

[6] Rothberg MB, Haessler SD. Complications of seasonal and pandemic influenza[J]. Crit Care Med, 2010, 38(4): 91-97.

[7] Kimura S, Ohtuki N, Nezu A, et al. Clinical and radiological variability of influenza-related encephalopathy or encephalitis[J]. Acta Paediatr Jpn, 1998, 40(3): 264-270.

[8] Albayram S, Bilgi Z, Selcuk H, et al. Diffusion-weighted MR imaging findings of acute necrotizing encephalopathy [J]. AJNR, 2004, 25(5): 792-797.

[9] Voudris KA, Skaardoutsou A, Haronitis I, et al. Brain MRI findings in influenza A-associated acute necrotizing encephalopathy of childhood[J]. Eur J Paediatr Neurol, 2001, 5(5): 199-202.

[10] Ichiyama T, Endo S, Kaneko M, et al. Serum cytokine concentrations of influenza-associated acute necrotizing encephalopathy [J]. Pediatr Int, 2003, 45(6): 734-736.

[11] Sugaya N. Influenza-associated encephalopathy in Japan: pathogenesis and treatment[J]. Pediatr Int, 2000, 42(2): 215-218.

[12] Rothberg MB, Haessler SD, Brown RB. Complications of viral influenza[J]. Am J Med, 2008, 121(4): 258-264.

(收稿日期：2010-05-11 修回日期：2010-06-21)