· 中枢神经影像学 ·

轻微型肝性脑病的 DTI 定量研究

彭君，刘鹏飞

【摘要】 **目的**：利用扩散张量成像(DTI)评价有与没有轻微型肝性脑病(MHE)的肝硬化患者是否存在异常脑改变，并探讨其在检测 MHE 中的价值。**方法**：29 例肝硬化患者进行 MRI 与 DTI 扫描，其中 15 例有 MHE，经神经心理学测试的数字连接试验(NCT-A)及数字符号试验(DST)测试。14 例健康志愿者作对照。DTI 选用平均扩散率(MD)及各向异性分数(FA)作为参数，选取主要的白质及深部灰质共 7 个部位为感兴趣区，计算各部位 MD 及 FA 值。**结果**：有与没有 MHE 的肝硬化患者及对照组不同部位 MD 值间差异有统计学意义($P<0.05$)；FA 值无显著性差异($P>0.05$)。分别与对照组比较，MHE 组在 5 个部位 MD 值显著性增加($P<0.05$)；肝硬化组仅在尾状核部 MD 值显著增加($P<0.05$)。**结论**：MHE 患者出现 MD 值增高不伴 FA 值异常改变，提示存在轻度细胞外间隙脑水肿，没有脑白质微细结构的变化。在临床及神经心理学测试之前出现 MD 值变化表明 DTI 在检测 MHE 中有一定价值。

【关键词】 肝硬化；肝性脑病；磁共振成像；扩散张量成像

【中图分类号】R575.3；R445.2 【文献标识码】A 【文章编号】1000-0313(2009)09-0986-04

Quantitative Study of Changes of Brain in Patients having Cirrhosis Complicated with Mild Hepatic Encephalopathy by Diffusion Tensor Imaging

PENG Jun, LIU Peng-fei. Department of Radiology, the First Affiliated Hospital of Harbin Medical University, Harbin 150001, P. R. China

【Abstract】 **Objective**: To evaluate the quantitative changes of brain in patients having cirrhosis complicated with mild hepatic encephalopathy (MHE) by diffusion tensor imaging (DTI), and to study the value of DTI in detecting MHE. **Methods**: MRI and DTI were performed in 29 patients with cirrhosis. Of them, 15 patients had MHE diagnosed according to the results of number connection test A (NCT A) and digital symbol test (DST), the others had no MHE. 14 healthy volunteers as controls had the same examinations undertaken. Fractional anisotropy (FA) and mean diffusivity (MD) were used as DTI parameters. Totally seven regions including main white matter and deep gray matter in both cerebral hemispheres were chosen as regions of interest (ROI). The MD and FA values of these various regions in different groups were calculated and compared. **Results**: The MD values of various regions in different groups had significant statistic differences ($P<0.05$), no significant statistic differences were showed in FA among these different groups ($P>0.05$). Compared with control group, significantly increased MD values were found in five cerebral regions in MHE patients ($P<0.05$); In patients with cirrhosis but no HE, increase MD value was only showed in caudate nucleus ($P<0.05$). **Conclusion**: Increased MD values were showed in MHE patients, yet with no abnormal change of FA value, which indicating mild extra-cellular cerebral edema was existed but with no micro-structural changes of cerebral white matter. MD value changes existed before clinical and neuro－psycological abnormalities suggested that DTI plays an significant role in detecting MHE.

【Key words】 Liver cirrhosis; Hepatic encephalopathy; Magnetic resonace imaging; Diffusion tensor imaging

轻微型肝性脑病(minimal hepatic encephalopathy，MHE)指那些慢性肝病和肝硬化患者无明显肝性脑病的临床表现及生化异常，但用精细的智力测验和(或)电生理检测可发现认知功能减退[1]，按照 2001 年公布的《肝性脑病的定义、命名、诊断及定量》，属于 C 型肝性脑病。报道在肝硬化患者中的发生率约为 30%～84%[1,2]，是指潜伏的或程度很轻的脑病，有一些复杂的注意力减退、精细运动能力及视觉空间感的选择性损伤。神经心理测试可能是证实上述异常的最佳方法，但目前尚无 MHE 的诊断金标准。肝硬化患者的磁共振波谱(MRS)研究几乎一致性地显示了特征性的代谢改变[3-5]，并且扩散加权成像(DWI)研究显示脑实质水扩散性增加[6]。这些异常的影像学改变支持 HE 轻度脑水肿的假设。而且近来研究指出：不仅急性肝衰竭存在脑水肿，在慢性肝病中也同样存在[7]。此次通过对伴及不伴 MHE 的肝硬化患者的 DTI 研究，评价 MHE 患者是否存在脑异常改变，并探讨 DTI 对其早期诊断的价值。

材料与方法

1. 临床资料

作者单位：150001 哈尔滨，哈尔滨医科大学附属第一医院磁共振科

作者简介：彭君(1972－)，女，内蒙古人，硕士，主治医师，主要从事中枢神经系统研究工作。

通讯作者：刘鹏飞，E-mail：pfeiliu@hotmail.com

本次研究包括 29 例临床实验室及影像学检查证实的肝硬化患者，所有患者均无明显脑病表现，23 例为乙肝患者，6 例为酒精性肝硬化（检查前戒酒至少 6 个月）。其中男 23 例，女 6 例，年龄 23～66 岁，平均 46 岁。所有患者病情稳定，Child-Pugh 分级 A 级 7 例，B 级 12 例，C 级 10 例。14 例年龄匹配的健康志愿者作对照，其中男 9 例，女 5 例，年龄 22～61 岁，平均 40 岁。所有受试者均无神经系统及酒精性脑病病史，无糖尿病、高血压及药物滥用史。所有受试者对本次实验研究目的和方法均知情同意。

2. 神经心理学相关测试

根据《肝性脑病的定义、命名、诊断及定量》的建议，对 MHE 的诊断，至少应用以下神经心理学测试中的 2 项：数字连接试验 A（NCT-A）、数字连接试验 B（NCT-B）、数字符号试验（DST）及积木图[8]。本次采用文献中最常用的两种测试方法 NCT-A 及 DST。两者之一有异常者即提示 MHE，从而分为 MHE 组、无 MHE 的肝硬化组。所有测试均在进行 MR 扫描前完成。

3. DTI 检查及分析

所有患者均行头部磁共振成像扫描，采用 Siemens Avento 1.5T MR 扫描仪。先行常规 MRI 扫描，包括矢状面 SE-T_1WI、横断面 FSE-T_2WI、SE-T_1WI 及液体衰减反转恢复序列（T_2 FLAIR 序列），主要用以显示肝硬化患者脑内是否存在异常信号改变以及排除颅内其他疾病。采用单次激发平面自旋回波序列（SSFSE-EPI）行 DTI 检查，TR 5000 ms，TE 80 ms，层厚2.5 mm，间隔 5 mm，12 个方向，激励次数为 5，层数 40 层，视野 23 cm×23 cm，扫描时间 5 min 38 s，b 值为 0、1000 s/mm^2。将原始数据经随机附带的 DTI 后处理软件进行处理生成 FA 图及本征值（λ_1、λ_2、λ_3）图，并从这些图像中测量及计算感兴趣区的 FA 及平均弥散率（mean diffusivity，MD）值。其中，MD＝（$\lambda_1+\lambda_2+\lambda_3$）/3。所有计量资料均以 $\bar{x}\pm s$ 表示。

兴趣区（ROI）选择：根据报道肝性脑病患者灰白质均受累[9]，故选取主要的白质及深部灰质为兴趣区。具体选取胼胝体、左、右内囊、壳核、尾状核、双侧脑室旁额叶及枕叶白质共七个部位为感兴趣区（图 1）。胼胝体为最大的白质纤维连接双侧大脑半球，皮层任何变化即会影响胼胝体不同部位[10]。通过正中矢状面胼胝体体部均分四部分，连同嘴、膝、压部共分七个部位，取各兴趣区的平均值；内囊选取前肢、膝部、后肢三个部位兴趣区的平均值。所有患者兴趣区尽量一致，MD 图采用与 FA 图图像融合办法保持各兴趣区一致。体素大小根据兴趣区部位为 5～24 个体素大小。

4. 统计学分析

利用独立样本 t 检验比较，MHE 组与正常对照组的神经心理学测试成绩。分别利用单因素方差分析比较 MHE 组、无肝性脑病的肝硬化组及正常对照组的 MD 和 FA 值，有统计意义的指标进行组间的两两比较（LSD 检验）。使用 SPSS 13.0 软件进行统计学处理，$P<0.05$ 有统计学意义。

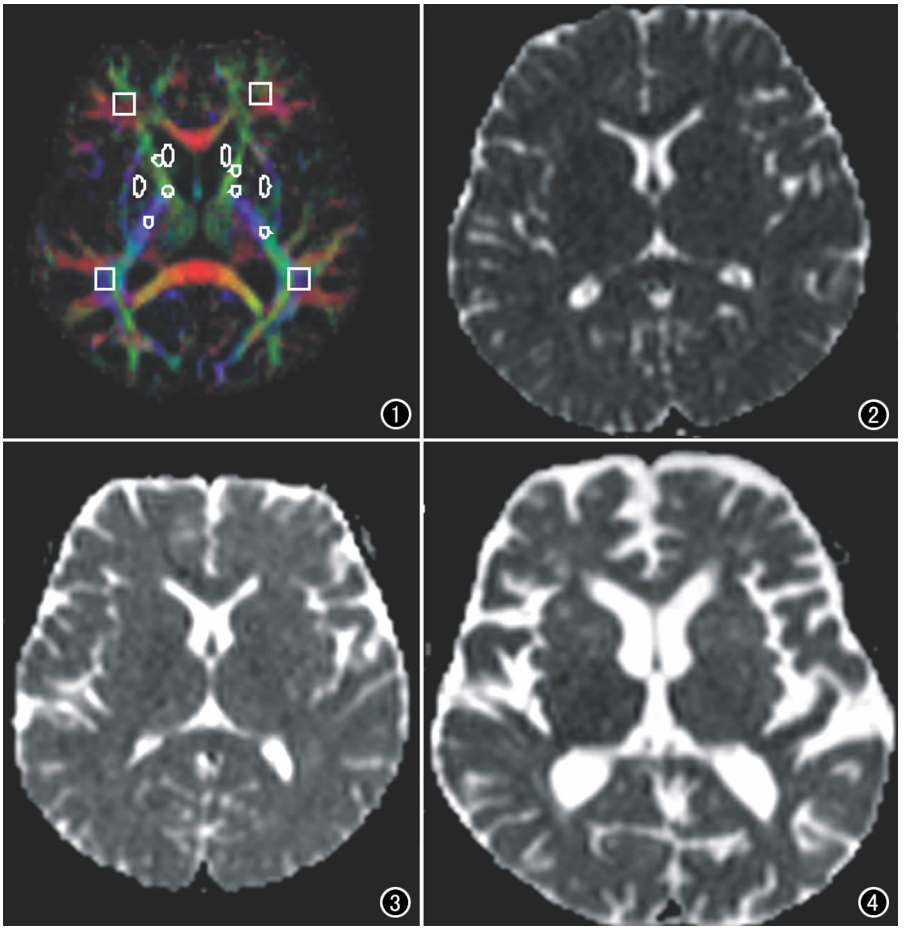

图 1　正常健康对照 FA 彩图，各兴趣区放置位置。　**图 2**　健康对照者 MD 图，示各兴趣区信号正常（双侧尾状核、内囊、壳核、双侧脑室周围额部及枕部白质）。

图 3　无轻微型肝性脑病的肝硬化患者 MD 图，示信号和各兴趣区 MD 值增加。

图 4　MHE 患者 MD 图，示信号和各感兴趣区 MD 值较正常对照者显著增加。

结 果

1. 神经心理测试结果

MHE 组与正常对照组测试结果经方差齐性检验后，方差齐。经独立样本 t 检验，结果显示见表 1，提示两组之间的神经心理学测试 NCT-A 及 DST 存在显著性差别。结果为 15 例 MHE，其中 11 例两项试验均异常，4 例仅 NCT 或 DST 一项异常。

表 1 轻微型肝性脑病组和正常组的数字连接试验和符号试验结果

试验项目	MHE 组 (n=15)	正常组 (n=14)	t 值	P 值
数字连接试验(s)	81.53±12.43	39.86±7.07	10.983	0.000
数字符号试验(个)	28.07±7.685	46.14±6.893	−6.650	0.000

2. MRI 表现

所有患者 T_1WI 像均见苍白球和黑质部对称的不同程度高信号，部分患者于垂体、尾状核也显示同样改变，T_2WI 未见异常；同时可见额叶不同程度的脑萎缩。

3. DTI 表现

各组 DTI 表现见图 1～4。对这 3 组患者各部位的 MD 及 FA 值进行了单因素方差分析，结果显示各组 MD 值差异显著，且由正常组经肝硬化组至 MHE 组逐渐增加(表 2)；各组 FA 值差异无统计学意义，表现为由正常组至肝硬化组先不显著下降再到 MHE 组不显著上升(表 3)。与对照组比较，MHE 显示胼胝体、右侧内囊、左侧内囊、尾状核、枕部白质共五个部位 MD 值显著增加(P 值分别为 0.000，0.015，0.000，0.000，0.022)，肝硬化组仅尾状核部显示 MD 值显著增加(P 值为 0.002)(表 2)。

表 2 正常组及有、无轻微型肝性脑病组 MD 值比较($\times10^{-3}mm^2/s$)

部位	正常组	肝硬化组	MHE 组	F 值	P 值
胼胝体	0.64±0.02	0.66±0.04	0.75±0.04*	39.178	0.000
尾状核	0.70±0.02	0.75±0.05△	0.79±0.04*	21.129	0.000
壳核	0.69±0.04	0.71±0.02	0.73±0.03	6.807	0.003
左侧内囊	0.66±0.03	0.69±0.05	0.70±0.05*	3.557	0.038
右侧内囊	0.65±0.02	0.68±0.04	0.70±0.03*	8.140	0.001
额部白质	0.72±0.02	0.72±0.03	0.77±0.04	6.977	0.003
枕部白质	0.75±0.05	0.76±0.03	0.79±0.05*	3.249	0.049

注：△肝硬化组与正常组间有差异；* MHE 组与正常组间有差异。

表 3 正常组及有、无轻微型肝性脑病组 FA 值比较

部位	正常组	肝硬化组	MHE 组	F 值	P 值
胼胝体	0.75±0.02	0.74±0.04	0.75±0.04	0.297	0.744
尾状核	0.15±0.02	0.14±0.02	0.16±0.03	1.973	0.152
壳核	0.19±0.01	0.18±0.03	0.19±0.01	1.240	0.300
左侧内囊	0.59±0.02	0.58±0.05	0.61±0.05	2.019	0.146
右侧内囊	0.61±0.02	0.58±0.03	0.60±0.06	1.815	0.176
额部白质	0.35±0.06	0.30±0.05	0.34±0.03	2.496	0.095
枕部白质	0.47±0.04	0.44±0.06	0.46±0.04	1.679	0.199

讨 论

1. 轻微型肝性脑病 MRI 改变

多数肝硬化患者在 T_1WI 可见苍白球与部分内囊结构的双侧对称性高信号，部分在尾状核、黑质、中脑被盖以及垂体也可显示，T_2WI 无异常信号。多数研究认为是锰沉积所致。

2. DTI 成像原理

DTI 使用对水的微观随机运动敏感的扩散权重脉冲序列对扩散的各向同性进行定量，以各个方向无限制地扩散特性，如表观扩散系数(ADC)为特征。它也可以对检测各个方向的扩散各向异性进行定量；因为扩散受到一些屏障，如细胞膜或纤维束的限制，各向异性可以检测组织的结构和完整性。DTI 最常用的两个量化指数有平均扩散率和各向异性指数。前者指的是 MR 成像体素内各方向扩散幅度的平均值，代表了某一体素内水分子扩散的大小或程度，相当于 DWI 的 ADC 值，是水跨膜运动的指示；后者指水分子各向异性成分占整个扩散张量的比例，指示脑白质微细结构的完整性。

3. DTI 的改变

本次研究显示各组各部位 MD 值显著差异，并且 MD 值显示从肝硬化组至 MHE 逐渐增加；各组 FA 值间无显著性差异。这与 Ravindra 等[11]研究结果一致，MD 值增加不伴 FA 值的相应变化表明肝硬化患者脑细胞外间隙水分子增多，存在轻度脑水肿，不伴脑白质微细结构变化。肝性脑病患者的 DWI 研究也显示兴趣区 ADC 值增加[6]。DWI 可测量脑组织内水质子的相对运动程度，通过定量白质的 ADC 值，可决定正常表观白质内水肿的有无，也可评估脑细胞内及细胞外脑水容量[12]，ADC 值增加提示主要是细胞外的静水聚集。相关脑 H_1 波谱的研究显示 MHE 与低级别 HE 患者胆碱复合物(Cho/Cr)及肌醇(mIns/Cr)比对照组明显降低，谷氨酸谷氨酰胺复合物(Glx/Cr)有所增高，N-乙酰天门冬氨酸(NAA/Cr)基本无变化[13]。星形细胞是中枢神经系统内唯一具有谷氨酰胺合成通路的细胞，由于高氨导致星形细胞谷氨酰胺积累，细胞以降低 mIns、Cho 等渗透性物质含量作为代偿来调节细胞内稳态已被广泛认同。肝硬化患者 Glx/Cr 升高、mIns/cr，Cho/cr 降低的典型 MRS 表现支持氨中毒所致的星形细胞水肿的假设。然而星形细胞水肿限制细胞外水扩散会导致 ADC 值降低，这与利用 ADC 和 MD 测量的研究结果相冲突[11]。肝性脑病患者中细胞外液体增加的确切机制尚不清楚，推测

可能是在细胞调节渗透压的过程中大分子向细胞外间隙转移的过程中导致了细胞外液体积增加，从而导致 ADC 和 MD 值增加。ADC 值增加可以提示肝性脑病中除细胞毒性水肿外同时存在的一种细胞外成分[14]。

各组 FA 值没有观察到有显著性差异，表明没有脑白质微细结构完整性的破坏。这与大多数关于肝硬化 MRS 研究的 NAA/Cr 值无变化[15]一致。NAA 是神经元的标记物，神经组织学研究表明原浆细胞(Alzheimer's II 型细胞)的数目增多与核增大，而很少有神经元的丢失与变性[16]。同时，FA 值大致显示了正常组至肝硬化组先不显著降低，再到 MHE 组不显著的增加。虽然胶质增生、脱髓鞘及轴突丢失可导致 FA 值降低，可是之后随着脑病程度加重 FA 值又上升的模式和肝性脑病的分级相矛盾。而且 NAA/Cr 值无变化、肝性脑病的 MTR 研究显示降低、肝移植后值恢复均支持轻度的可逆的脑水肿的假设，而不是结构的变化。当然也解释了 MD 值增加为细胞外间隙脑水肿而不是脱髓鞘及轴索丢失所致。相对于对照组，MHE 显示胼胝体、左、右侧内囊、尾状核、枕部白质共五个部位 MD 值增加，并且 MD 值显示从肝硬化组至 MHE 逐渐增加。而肝硬化组仅尾状核部显示 MD 值显著增加(图 2～4)，这种变化出现在临床和神经心理学测试改变之前，和多数研究显示的无 HE 症状的肝硬化患者已出现脑代谢 MRS 异常研究结果一致。最近一项 DWI 研究也显示通过 ADC 值可对 MHE 定量检测[17]，这些可能表明 DTI 和 MRS、DWI 一样可用于检测 MHE。

总之，本次研究显示 MHE 患者存在轻度脑细胞外间隙水肿，DTI 在预测 MHE 中有很大价值。当然对于前者本次研究只为肝硬化及 MHE 患者，没有包括所有各级肝性脑病患者，仍需继续进行大量的研究。

参考文献：

[1] Zeng Z, Li YY, Nie YQ. An Epidemiological Survey of Subclinical Hepatic Encephalopathy[J]. Chin J Hepatol, 2003, 11(11): 680-682.

[2] Das A, Dhiman RK, Saraswat VA, et al. Prevalence and Natural History of Subclinical Hepatic Encephalopathy in Cirrhosis[J]. J Gastroenterol Hepatol, 2001, 16(5): 531-535.

[3] Tarasow E, Panasiuk A, Siergiejczyk L, et al. MR and 1H MR Spectroscopy of the Brain in Patients with Liver Cirrhosis and Early Stages of Hepatic Encephalopathy[J]. Hepatogastroenterology, 2003, 50(54): 2149-2153.

[4] Mechtcheriakov S, Schocke M, Kugener A, et al. Chemical Shift Magnetic Resonance Spectroscopy of Cingulated Grey Matter in Patients with Minimal Hepatic Encephalopathy[J]. Neuroradiology, 2005, 47(1): 27-34.

[5] Cordoba J, Alonso J, Rovira A, et al. The Development of Low-grade Cerebral Edema in Cirrhosis is Supported by the Evolution of 1H-magnetic Resonance Abnormalities after Liver Transplantation[J]. J Hepatol, 2001, 35(5): 598-560.

[6] Lodi R, Tonon C, Stracciari A, et al. Diffusion MRI Shows Increased Water Apparent Diffusion Coefficient in the Brains of Cirrhotics[J]. Neurology, 2004, 62(5): 762-766.

[7] Haüssinger D, Kircheis G, Fischer R, et al. Hepatic Encephalopathy in Chronic Liver Disease: a Clinical Manifestation of Astrocyte Swelling and Low-grade Cerebral Edema[J]. J Hepatol, 2000, 32(6): 1035-1038.

[8] Ferenci P, Lockwood A, Mullen K, et al. Hepatic Encephalopathy Definition, Nomenclature, Diagnosis, and Quantification: Final Report of the Working Party at the 11th World Congresses of Gastroenterology, Vienna, 1998[J]. Hepatology, 2002, 35(3): 716.

[9] Córdoba J, Alonso J, Rovira A, et al. The Development of Low-grade Cerebral Edema in Cirrhosis is Supported by the Evolution of 1H-magnetic Resonance Abnormalities after Liver Transplantation[J]. J Hepatol, 2001, 35(2): 598-604.

[10] Moeller FG, Hasan KM, Steinberg JL, et al. Reduced Anterior Corpus Callosum White Matter Integrity is Related to Increased Impulsivity and Reduced Discriminability in Cocainedependent Subjects: Diffusion Tensor Imaging[J]. Neuropsychopharmacology, 2005, 30(3): 610-617.

[11] Ravindra AK, Rakesh KG, Vivek AS, et al. Demonstration of Interstitial Cerebral Edema with Diffusion Tensor MR Imaging in Type C Hepatic Encephalopathy[J]. Hepatology, 2006, 43(4): 698-706.

[12] Rovira A, Cordoba J, Raguer N, et al. Magnetic Resonance Imaging Measurement of Brain Edema in Patients with Liver Disease: Resolution after Transplantation[J]. Curr Opin Neurol, 2002, 15(6): 731-737.

[13] 邬海博，马林，蔡幼铨，等. 亚临床肝性脑病患者脑 MRI 与 1H-MRS 研究[J]. 中国医学影像技术，2007，23(9)：1282-1284.

[14] Miese F, Kircheis G, Wittsack HJ, et al. 1H-MR Spectroscopy, Magnetization Transfer, and Diffusion-Weighted Imaging in Alcoholic and Nonalcoholic Patients with Cirrhosis with Hepatic Encephalopathy[J]. AJNR, 2006, 27(5): 1019-1026.

[15] Tarasow E, Panasiuk A, Siergiejczyk L, et al. MR and 1H MR Spectroscopy of the Brain in Patients with Liver Cirrhosis and Early Stages of Hepatic Encephalopathy[J]. Hepatogastroenterology, 2003, 50(54): 2149-2153.

[16] Huda A, Guze BH, Thomas MA, et al. Clinical Correlation of Neuropsychological Tests with 1H Magnetic Resonance Spectroscopy in Hepatic Encephalopathy[J]. Psychosom Med, 1998, 60(12): 550.

[17] Sugimoto R, Iwasa M, Maeda M, et al. Value of the Apparent Diffusion Coefficient for Quantification of Low-grade Hepatic Encephalopathy[J]. Am J Gastroenterol, 2008, 103(6): 1413-1420.

(收稿日期：2009-02-19 修回日期：2009-04-20)